

# Tratamiento artroscópico de la rizartrrosis avanzada con implante Artelon®

Enrique Galindo Martens, Enrique Galindo Andújar

Instituto Madrileño de Traumatología. Madrid

Correspondencia:

Dr. Enrique Galindo Martens

c/ Explanada, 16. 28040 Madrid

Correo electrónico: enrique@artroscopia.org

La artrosis de la articulación trapecio-metacarpiana (rizartrrosis) se considera el trastorno degenerativo más incapacitante en las articulaciones de la mano y la muñeca. Pese a la multitud de opciones terapéuticas descritas, su tratamiento sigue siendo desconcertante. Las formas avanzadas se tratan tradicionalmente de forma quirúrgica, pero las técnicas son agresivas y “de no retorno”. Se presenta una nueva técnica que permite el tratamiento de los estadios I-III y ocasionalmente IV de Eaton, con interposición de un espaciador sintético de forma mínimamente invasiva, asistida por artroscopia y con preservación del trapecio.

**Palabras clave:** *Rizartrrosis. Artrosis trapecio-metacarpiana. Tratamiento quirúrgico artroscópico. Nueva técnica.*

## INTRODUCCIÓN

La rizartrrosis, artrosis de la articulación trapecio-metacarpiana, es considerada como la patología degenerativa más inhabilitante en las articulaciones de la mano y muñeca.

El tratamiento de la rizartrrosis continúa siendo desconcertante, puesto que, a pesar de la multitud de opciones terapéuticas descritas, tanto conservadoras como quirúrgicas<sup>(1-7)</sup>, no existe una sistemática en el esquema de trabajo ni en los resultados.

El estadiaje radiológico (**Tabla 1**) frecuentemente no se correlaciona con la clínica manifestada por el paciente<sup>(8)</sup>, lo que también complica la toma de decisiones. Es el caso de los estadios iniciales, frecuentemente observados en muje-

## Arthroscopic management of advanced rhizartrrosis with the Artelon® implant

Osteoarthritis of the trapezio-metacarpal joint (rhizartrrosis) is held to be the most incapacitating degenerative disorder of the hand and wrist joints. Despite the many therapeutic options described, its therapeutic management remains disconcerting. Advanced forms are traditionally treated by surgery, but the available techniques are aggressive and “no-return” ones. We present a new technique allowing therapy of the Eaton stages I-III and occasionally IV, with interposition of a synthetic spacer in a minimally invasive, arthroscopy-assisted procedure, with preservation of the *Os trapecius*.

**Key words:** *Rhizartrrosis. Trapecio-metacarpal osteoarthritis. Arthroscopic surgical therapy. New technique.*

res activas de mediana edad. El paciente presenta una importante limitación de la actividad debido al intenso dolor, pero las imágenes radiológicas no muestran signos degenerativos importantes. En estos casos, el tratamiento tiende a ser más conservador, con antiinflamatorios no esteroideos, inmovilización e inyecciones de corticoides.

Este tipo de tratamiento no sólo no soluciona el dolor ni la limitación del paciente, sino que además podría empeorar la evolución de la artrosis, dado el conocido efecto de los corticoides sobre el cartílago.

La rizartrrosis avanzada e incapacitante, cuando se correlaciona con la radiología, se ha tratado tradicionalmente de forma quirúrgica, con algún tipo de artroplastia de resección o interposición, osteotomía, artrodesis o prótesis to-

Tabla 1	
CLASIFICACIÓN RADIOLÓGICA DE EATON PARA LA RIZARTROSIS	
<b>Estadio I</b>	Disminución del espacio articular o esclerosis subcondral
<b>Estadio II</b>	Estadio I y subluxación menor de 1/3. Osteofitos menores de 2 mm
<b>Estadio III</b>	Estadio II y osteofitos mayores de 2 mm. Cambios degenerativos pantrapeciales
<b>Estadio IV</b>	Pérdida total del contorno. Quistes subcondrales. Subluxación mayor de 1/3. Osteofitos mayores de 2 mm. Artrosis pantrapecial

tal, técnicas estas que, aunque proporcionan un resultado satisfactorio en general, son muy agresivas y de no retorno.

En 1996, J. Menon<sup>(9)</sup> describió la técnica artroscópica para el tratamiento de la rizartrrosis en sus estadios iniciales, I y II de Eaton. El resto de estadios necesitaban de alguna técnica abierta para su corrección.

En este artículo se describe una nueva técnica que permite el tratamiento de los estadios I, II, III y en ocasiones IV de Eaton, mediante la interposición de un espaciador sintético de forma mínimamente invasiva y asistida por artroscopia.

De esta forma, se conseguiría homogeneizar y sistematizar el tratamiento de esta patología con una técnica poco agresiva, y se conseguirían mejores resultados sin limitar posibles y futuras cirugías de rescate.

## MATERIAL Y MÉTODO

El procedimiento quirúrgico, de aproximadamente 45 minutos de duración, se realiza bajo anestesia regional, sedación e isquemia.

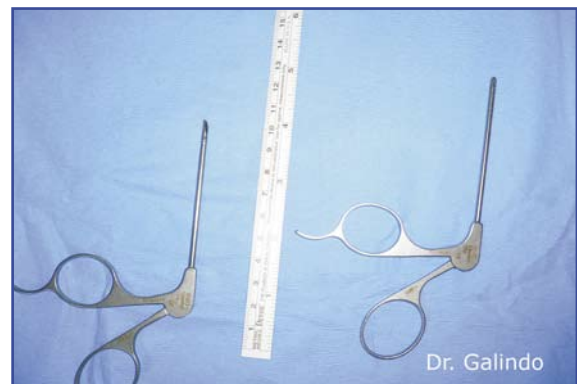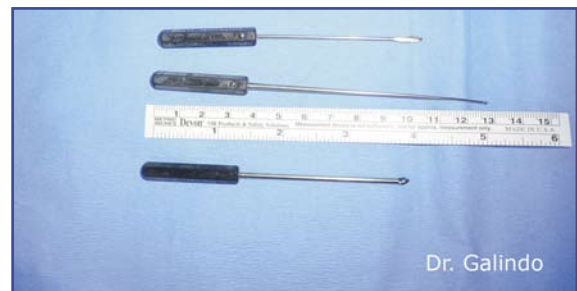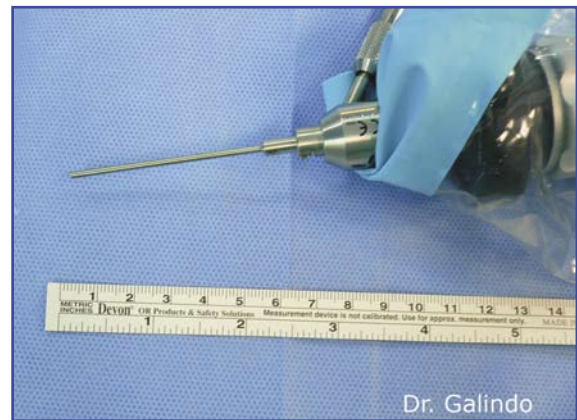Se precisa de una torre de tracción similar a la utilizada para realizar la artroscopia de muñeca, pero en este caso la tracción se aplica únicamente sobre el primer dedo.

La tracción que se aplicará al dedo para la apertura de la articulación trapecio-metacarpiana debe ser de unos 2-3 kg y no debe efectuarse hasta el momento previo al acceso a la arti-

culación. Se evitará, por tanto, aplicar tracción durante los preparativos de la cirugía y una vez que se haya ampliado el espacio articular mediante el fresado del trapecio.

Los portales artroscópicos se describen como 1-R (radial) y 1-U (cubital), con una longitud aproximada de 2 mm. Debe incidirse únicamente la piel y realizar una disección roma hasta la articulación, para evitar lesionar alguna rama sensitiva del nervio radial.

Se utiliza una óptica de 1,8 mm y 30° de angulación. El instrumental, de 2,0 mm, consiste fundamentalmente en un palpador, sinoviotomo y vaporizador (**Figuras 1-3**).



Figuras 1-3. Instrumental quirúrgico.



Figura 4. Artelon®. Small Bone Innovations, SBI.

El implante utilizado como espaciador en los estadios mas avanzados es el Artelon® (Small Bone Innovations, Inc)<sup>(10)</sup>.

El Artelon® es un biomaterial formado por policaprolactona y poliuretánrea, pesa 0,3 g y se degrada por hidrólisis en aproximadamente 6 años. Se fabrica en tres variantes diferentes, dos de las cuales poseen un par de “alerones” para posibilitar su fijación al metacarpiano y al trapecio mediante anclajes óseos, con lo que se reduce la subluxación crónica de la articulación trapecio-metacarpiana que acompaña en ocasiones a la rizartrrosis.

La tercera variante del Artelon® se fabrica sin los alerones para facilitar su inserción artroscópica en los pacientes que, a pesar de la artrosis, mantienen congruencia articular (Figura 4).

## ANATOMÍA QUIRÚRGICA

Es importante conocer la anatomía quirúrgica de la articulación trapecio-metacarpiana y comprender la circunstancia que origina la artrosis y la inestabilidad para actuar directamente sobre este mecanismo.

La articulación trapecio-metacarpiana presenta un diseño anatómico exclusivo y muy poco constreñido que le permite un amplio rango de movimiento en los tres planos y una transmisión de carga elevada sobre su eje.

Los tres planos sobre los que se mueve la articulación son la abducción-adducción, la flexo-extensión y la rotación axial.

Al ser una articulación tan poco constreñida, la estabilidad la confieren los ligamentos trapecio-metacarpianos. Existen un total de 16

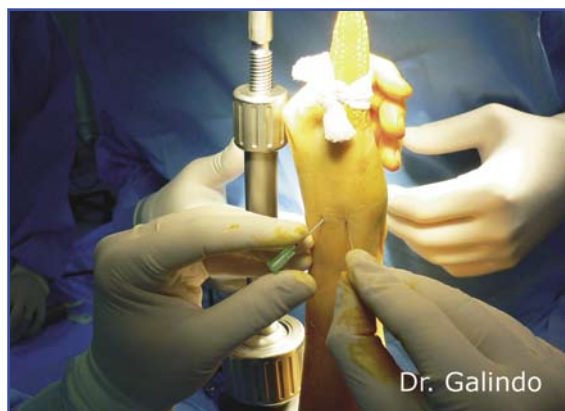

Figura 5. Localización de la articulación trapecio-metacarpiana.

ligamentos que funcionan como bandas de tensión y estabilizadores articulares evitando la inestabilidad o luxación durante el acto de prensa<sup>(11)</sup>.

Es precisamente el debilitamiento de estos ligamentos, en especial del ligamento colateral dorsorradial<sup>(12)</sup>, la circunstancia que ha resultado provocar una inestabilidad progresiva, con la consiguiente artropatía degenerativa y subluxación de la articulación trapecio-metacarpiana<sup>(1,8,13-16)</sup>.

La técnica artroscópica busca precisamente evitar la lesión de estos ligamentos para preservar la máxima estabilidad después del tratamiento quirúrgico<sup>(17)</sup>.

## TÉCNICA QUIRÚRGICA

Antes de la cirugía, el paciente debe tener identificada y clasificada su patología según los estadios de Eaton (Tabla 1). El tratamiento definitivo ya tiene que estar decidido y consensuado con el paciente.

Se coloca al paciente en decúbito supino con anestesia regional, sedación e isquemia.

El brazo se inmoviliza sobre una mesa soporante mediante una cincha no estéril, y se flexiona el codo 90°. Posteriormente, y después de montar el campo quirúrgico estéril, se coloca una grúa de tracción con presa en el primer dedo.

Con una aguja intramuscular se localiza el espacio articular trapecio-metacarpiano. En ocasiones esto no es fácil, por lo que conviene confirmar la posición con radiología intraope-

Tabla 2	
CLASIFICACIÓN ARTROSCÓPICA DE BADIA PARA LA RIZARTROSIS	
<b>Estadio I</b>	Cartílago articular intacto. Hipertrofia sinovial y lesión del ligamento dorsorradial. Lesión ocasional del ligamento anterior oblicuo
<b>Estadio II</b>	Irregularidad en el cartílago articular en el tercio cubital de la base del metacarpiano y tercio central del trapecio. Lesión del ligamento dorsorradial. Importante hipertrofia sinovial y frecuente lesión del ligamento anterior oblicuo
<b>Estadio III</b>	Defectos completos del cartílago articular en ambas superficies articulares. Lesión de los ligamentos volares con laxitud articular

ratoria. Se distiende la articulación inyectando de 2 a 5 mL de suero fisiológico (Figura 5).

Para ganar acceso articular, se realizan dos portales artroscópicos, el 1-R (radial) y el 1-U (cubital). La incisión debe ser longitudinal y ha de realizarse únicamente sobre la piel para evitar lesionar alguna rama sensitiva del nervio radial. La disección ha de ser roma, con una pinza "mosquito", hasta perforar la cápsula.

La utilización del portal radial o cubital como portal inicial para la óptica es indiferente, pero es preciso observar la articulación desde ambos portales, ya que desde el portal 1-R se visualizan mejor los ligamentos dorsorradial lateral, oblicuo posterior y colateral cubital. Desde el portal 1-U, se visualizan mejor los ligamentos oblicuo anterior y colateral cubital.

Una vez analizado el estado de los ligamentos y del cartílago, debemos recalificar el estadiaje de la articulación según la "clasificación artroscópica de la rizartrrosis de Badia" (Tabla 2)<sup>(18)</sup>.

Los estadios I y II de Badia se deben tratar mediante sinovectomía artroscópica y extracción de cuerpos libres (Figura 6). En los pacientes con inestabilidad o subluxación articular por laxitud ligamentosa y capsular, aplicaremos radiofrecuencia con un terminal específico de

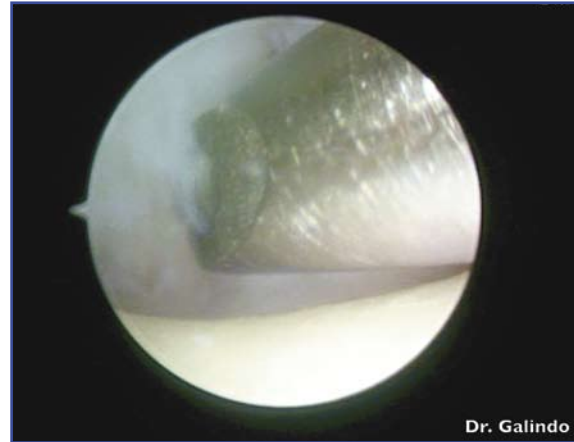


Figura 6. Sinovectomía artroscópica y extracción de cuerpos libres.

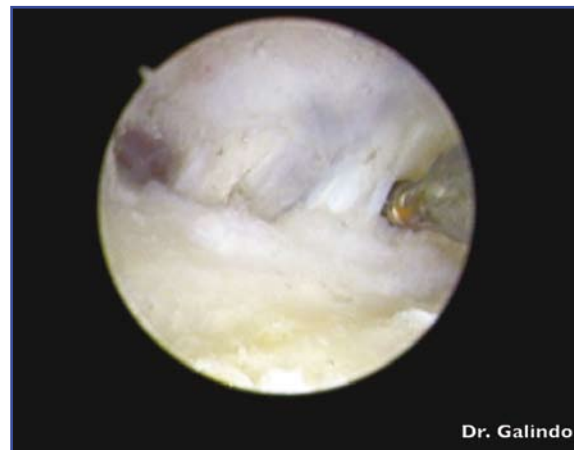

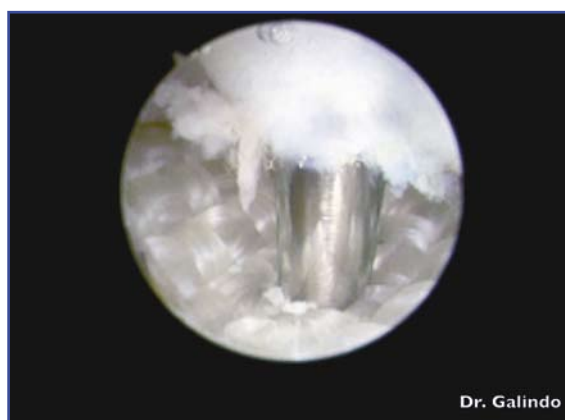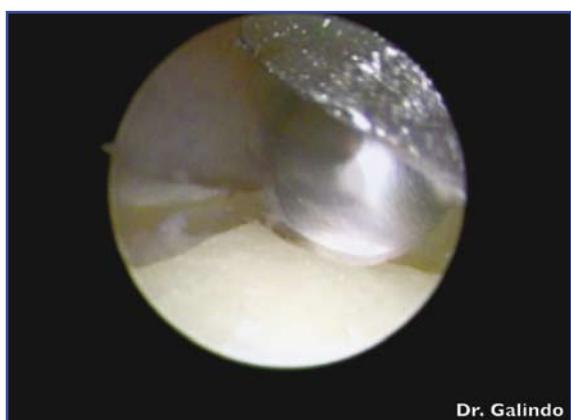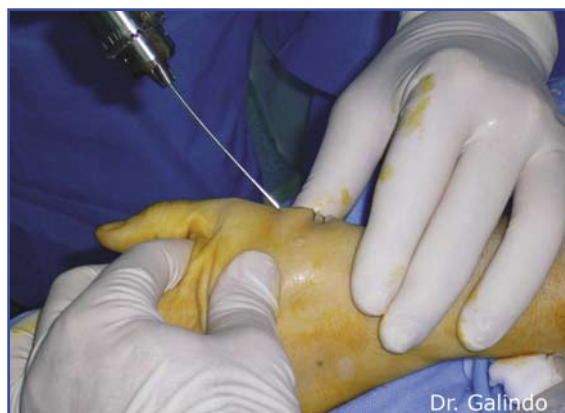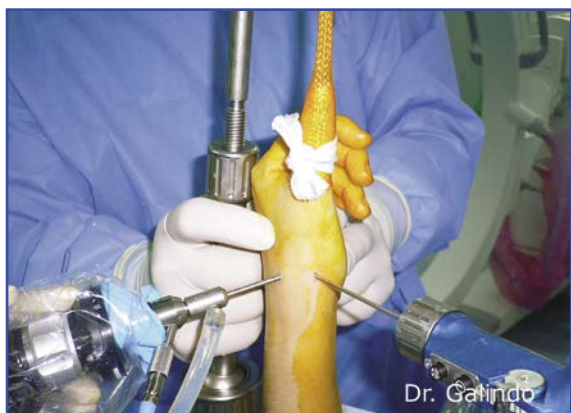Figura 7. Retracción térmica de ligamentos volares con terminal específico de radiofrecuencia.

retracción sobre los ligamentos, para estabilizar la articulación y evitar la subluxación dorsal y el avance de la artrosis (Figura 7). Culp y Rekant publicaron un 90% de éxito con este tratamiento<sup>(19)</sup>.

En el estadio III de Badia se realiza una sinovectomía con motor *full-radius* y extracción de cuerpos libres, muy frecuentemente presentes.

Posteriormente, y con el terminal de fresa esférica de 2,0 mm, se resecan 3 mm de cartílago y hueso subcondral de la superficie del trapecio. Es importante realizar este paso de forma meticulosa sin dejar prominencias. La superficie articular del metacarpiano no debe fresarse (Figuras 8 y 9).

La idea es proporcionar un hueso sangrante para permitir la incorporación del biomaterial Artelon®.



Figuras 8 y 9. Resección de cartilago y hueso subcondral del trapecio.

Figuras 10 y 11. Fijación del Artelon® con aguja-K.

En el caso de que el paciente presente un estadio III de Badia con importante subluxación de la articulación trapecio-metacarpiana, el tratamiento artroscópico inicial sería el mismo, pero insertaríamos el Artelon® con "alerones". Estos "alerones" se fijan con anclajes óseos al trapecio y al primer metacarpiano, y permiten reducir la subluxación articular.

Para la introducción del Artelon® puede ser necesario prolongar uno de los portales longitudinalmente hasta 3 mm. El Artelon® se introduce plegado sobre una pinza "mosquito" y se despliega una vez dentro de la articulación. Con ayuda de un palpador, se centra sobre el lecho fresado del trapecio y se fija con una aguja-k, a la vez que se mantiene una correcta alineación articular<sup>(20)</sup> (Figuras 10 y 11).

La inserción de la aguja de Kirschner debe hacerse bajo control radiológico y artroscópico, verificando que realmente la aguja estabiliza el Artelon® (Figuras 12-14).

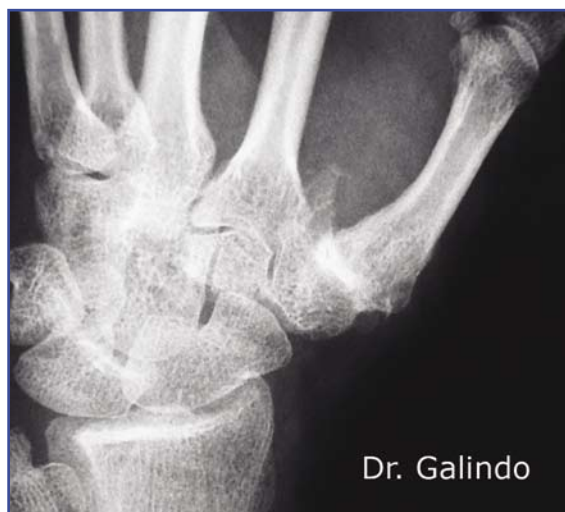
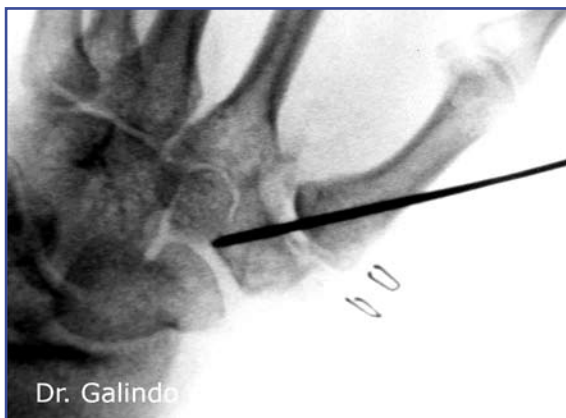
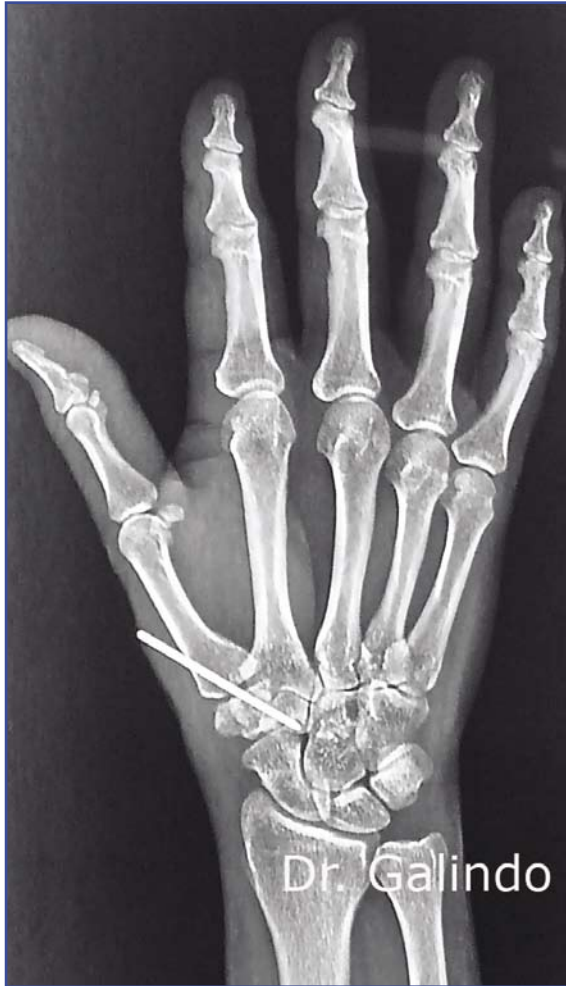Figura 12. Rizartrosis de grado IV. Imagen prequirúrgica.

## CUIDADOS POSTOPERATORIOS

Habitualmente los portales no precisan sutura.

La articulación se protege e inmoviliza con una ortesis que bloquea la movilidad del pri-



Figuras 13 y 14. Imágenes postquirúrgicas.

mer dedo y la muñeca. La inmovilización con una ortesis es suficiente y permite un mejor aseo, además de evitar complicaciones de tipo compresivo.

El paciente es revisado con frecuencia hasta la cuarta semana, cuando se retirará la aguja de Kirschner en un procedimiento ambulatorio. Posteriormente, el paciente realizará tratamiento rehabilitador durante las 2 semanas siguientes.

## DISCUSIÓN

La posibilidad de tratar la rizartrosis de forma similar, independientemente del estadio, permitiría una mejor sistematización de los resultados y aumentaría la habilidad del cirujano para conseguir unos mejores resultados de forma constante.

El procedimiento descrito es adecuado como técnica inicial, puesto que, al realizarse por artroscopia y ser mínimamente invasivo, presenta grandes ventajas para el paciente: reducción del dolor postoperatorio, disminución del riesgo de lesión de las ramas sensitivas del nervio radial, mayor estabilidad posquirúrgica al no lesionar los ligamentos articulares, recuperación funcional más rápida y, por supuesto, menor daño estético. La técnica descrita, al preservar el trapecio, dejaría siempre la puerta abierta a otro tipo de intervención de rescate más agresivo en caso de que la evolución no fuera la deseada.

Uno de los argumentos más importantes para elegir el tratamiento artroscópico como técnica inicial es la rápida recuperación y vuelta a las actividades deportivas y laborales, la disminución del dolor y la recuperación de la fuerza.

Independientemente de lo expuesto en este artículo, cada cirujano debe valorar el tipo de lesión en el contexto particular de cada paciente y actuar en consenso con el paciente para buscar el mejor tratamiento.

Consideraríamos una restauración de la función del pulgar en el momento en el que el paciente presentase una recuperación completa de la movilidad y de la fuerza sin dolor.

## AGRADECIMIENTOS

Los autores del presente artículo queremos manifestar nuestro agradecimiento al Dr. Alejandro Badia (del Hand To Shoulder Center de Miami [EE UU]), por su continua instrucción y consejos.

## BIBLIOGRAFÍA

1. Barron OA, Glickel SZ, Eaton RG. Basal joint arthritis of the thumb. *J Am Acad Orthop Surg* 2000; 8: 314-23.
2. Lins RE, Gelberman RH, McKeeown L, et al. Basal joint arthritis: trapeziectomy with ligament reconstruction and tendon interposition arthroplasty. *J Hand Surg Am* 1996; 21: 202-9.
3. Wilson JN, Bossley CJ. Osteotomy in the treatment of osteoarthritis of the first carpometacarpal joint. *J Bone Joint Surg* 1983; 65B: 179-81.
4. Barron OA, Eaton RG. Save the Trapezium: double interposition arthroplasty for the treatment of stage IV disease of the basal joint. *J Hand Surg Am* 1998; 23: 196-204.
5. Diao E. Trapecio metacarpal arthritis. Trapezium excision and ligament reconstruction not including the LRTI arthroplasty. *Hand Clin* 2001; 17: 223-36.
6. Toamino MM. Treatment of Eaton stage I trapeziometacarpal disease with thumb metacarpal extension osteotomy. *J Hand Surg* 2000; 25: 1100-6.
7. Lisanti M, Rosati M, Spagnolli G, et al. Trapeziometacarpal joint arthrodesis for osteoarthritis. Results of power staple fixation. *J Hand Surg Br* 1997; 22: 576-9.
8. Eaton RG, Glickel SZ. Trapecio-metacarpal osteoarthritis. Staging as a rationale for treatment. *Hand Clin* 1987; 3: 455-71.
9. Menon J. Arthroscopic management of Trapeciometacarpal joint arthritis of the Thumb. *Arthroscopy* 1996; 12: 581-7.
10. Nilsson A, Liljensten E. Results from a degradable TMC joint spacer (Artelon) compared with tendon arthroplasty. *J Hand Surg Am* 2005; 30: 380-9
11. Bettinger PC, Linscheid RL, Berger RA, et al. An anatomic study of the stabilizing ligaments of the trapezium and trapeziometacarpal joint. *J Hand Surg Am* 1999; 24: 786-98.
12. Van Brenk B, Richards RR, Mackay MB, et al. A biomechanical assessment of ligaments preventing dorsoradial subluxation of the trapeziometacarpal joint. *J Hand Surg Am* 1998; 23: 607-11.
13. Freedman DM, Eaton RG, Glickel SZ. Long term results of volar ligament reconstruction for symptomatic basal joint laxity. *J Hand Surg Am* 2000; 25: 297-304.
14. Eaton RG, Lane LB, Littler JW, et al. Ligament reconstructions for the painful thumb carpometacarpal joint: a long term assessment. *J Hand Surg Am* 1984; 9: 692-9.
15. Kuczynski K. Carpometacarpal joint of the human thumb. *J Anat* 1974; 118: 119-26.
16. Pellegrini VD Jr. Osteoarthritis of the trapeziometacarpal joint: the pathophysiology of articular cartilage degeneration. II. Articular wear patterns in the osteoarthritic joint. *J Hand Surg Am* 1991; 16: 975-82.
17. Berger RA. Technique for arthroscopic evaluation of the first carpometacarpal joint. *J Hand Surg Am* 1997; 22: 1077-80.
18. Badia A. Trapeciometacarpal arthroscopy: a classification and treatment algorithm. *Hand Clin* 2006; 22: 153-63.
19. Culp RW, Rekant MS. The role of arthroscopy in evaluating and treating trapeziometacarpal disease. *Hand Clin* 2001; 17 (2): 315-9.
20. Badia A. Arthroscopic indications and technique for artelon interposition arthroplasty of the thumb trapeziometacarpal joint. *Tech Hand Up Extrem Surg* 2008; 12 (4): 236-41.