

Sinovitis villonodular pigmentada en el hombro: caso clínico y revisión bibliográfica

A.B. Fernández Cortiñas¹, M.Á. Hernán Prado²

Servicio de Cirugía Ortopédica y Traumatología. ¹ Complejo Hospitalario Universitario de Ourense. Ourense
² Hospital Universitario Santa Cristina. Madrid

Correspondencia:

Ana Belén Fernández Cortiñas
C/ Carmen Legísima, n.º 7, 4º A. 32003. Ourense
Correo electrónico: anabelen6k@gmail.com

La sinovitis villonodular pigmentada (SVNP) es una reacción tisular benigna en la que se produce una proliferación exuberante de tejido que afecta a la sinovial e involucra a tejidos blandos de la articulación en los que se produce un depósito de hemosiderina. La SVNP generalmente es monoarticular y afecta principalmente a la articulación de la rodilla (aproximadamente el 80% de los casos). Los pacientes acostumbran a presentar una larga historia de dolor moderado de carácter intermitente y limitación funcional. La sinovectomía quirúrgica, abierta o artroscópica, es el tratamiento de elección. El diagnóstico de SVNP se confirma con los resultados de los estudios histológicos.

Presentamos un caso clínico en el que se afecta el hombro, una de las articulaciones en las cuales esta patología es infrecuente.

Palabras clave: *Sinovitis. Villonodular. Pigmentada. Hombro. Artroscopia.*

INTRODUCCIÓN

La sinovitis villonodular pigmentada (SVNP) es una reacción tisular benigna, no una verdadera neoplasia, en la que se produce una proliferación exuberante de tejido que afecta a la sinovial e involucra a tejidos blandos de la articulación como bursa, cápsula y tendones, en los que se produce un depósito de hemosiderina^(1,2).

Generalmente, la SVNP es monoarticular y afecta principalmente a la articulación de la ro-

Pigmented villonodular synovitis of the shoulder: case report and review

Pigmented villonodular synovitis (PVNS) is a benign tissue reaction which produces a growth of tissue that affects and involves the synovial joint soft tissue and hemosiderin deposition. PVNS is usually monoarticular. It mainly affects the knee joint (approximately 80% of cases). Patients tend to present a long history of intermittent moderate pain and functional limitation. Surgical synovectomy, open or arthroscopy, is the chosen treatment. The diagnosis of PVNS is confirmed by the results of histological studies.

We report a case in which it affects the shoulder, a joint in which this disease is uncommon.

Key words: *Sinovitis. Villonodular. Pigmented, Shoulder. Arthroscopy.*

dilla (aproximadamente el 80% de los casos). Otras articulaciones que pueden estar involucradas incluyen la cadera, el tobillo, las pequeñas articulaciones de manos y pies, el hombro (< 2%) y el codo, en orden decreciente de frecuencia⁽¹⁾.

A pesar de ser un proceso benigno, la SVNP puede producir importantes daños articulares. La transformación maligna es extremadamente infrecuente y debe sospecharse cuando el tejido infiltra tanto a partes blandas como al hueso^(1,2,3).

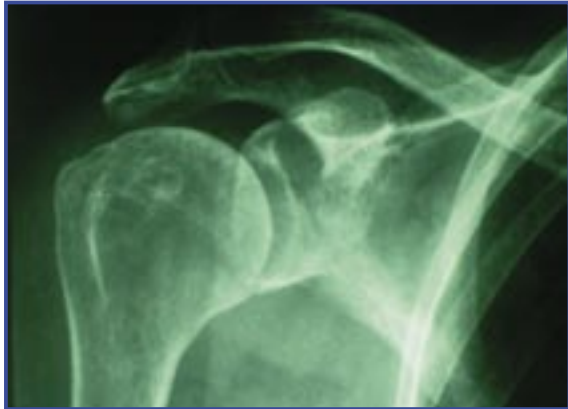

Figura 1. Rx simple.

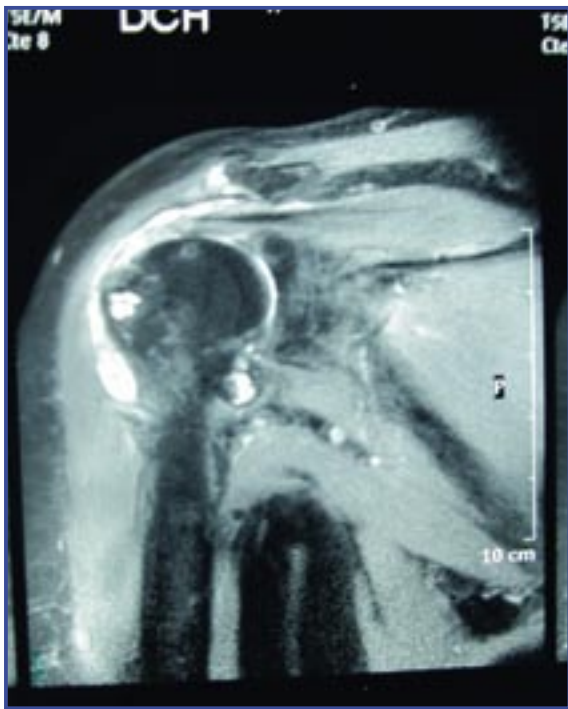


Figura 2. Resonancia magnética. Corte coronal en T2..

CASO CLÍNICO

Mujer de 74 años de edad sin antecedente traumático que presenta dolor y limitación funcional progresiva de 6 meses de evolución a nivel de hombro derecho, que no ha mejorado con los AINE ni con un tratamiento rehabilitador.

En la exploración física se objetiva un rango de movilidad activa de 90° de abducción, 90° de antepulsión, rotación interna hasta glúteo

y rotación externa de 15-20°. Maniobras subacromiales (Neer y Hawkins) positivas.

En el estudio radiológico simple se objetivan cambios degenerativos glenohumerales y en la cabeza humeral una lesión compatible con quiste óseo (Figura 1).

En el estudio con RMN podemos apreciar rotura del tendón del supraespinoso, erosiones a nivel del troquíter e hipertrofia sinovial con depósitos de hemosiderina y afectación del cartílago hialino, que sugieren sinovitis villonodular pigmentada (Figura 2).

Mediante cirugía artroscópica, empleando los portales habituales, se realizó sinovectomía glenohumeral y bursectomía, y sutura de lesión longitudinal a nivel de supraespinoso con 2 puntos de convergencia. El estudio histológico fue informado como sinovitis villonodular pigmentada (Figura 3).

En la última revisión realizada a los 7 meses de la intervención, la paciente se encuentra asintomática y con movilidad completa.

DISCUSIÓN

En 1852 Chassaignac describió por primera vez la sinovitis villonodular pigmentada como una lesión nodular rara de la vaina del tendón flexor. Se trata de un proceso proliferativo raro que afecta a la membrana sinovial de las articulaciones, bursa y vainas tendinosas como describió Jaffe *et al.* en 1941. Previamente a esto, se creía que se trataba de un proceso neoplásico⁽⁴⁾.

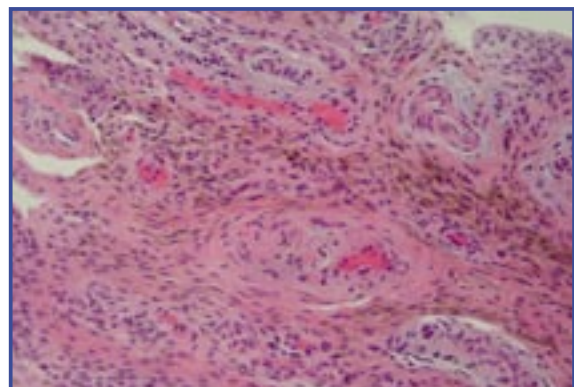


Figura 3. Anatomía patológica. Tinción de hematoxilina-eosina. Sinovial hiperplásica en superficie, con neoformación vascular y macrófagos cargados de hemosiderina. Aumentos: 60X.

La incidencia de SVNP es de 1,8 casos por millón de habitantes. Afecta por igual a hombres y mujeres y es más frecuente en adultos jóvenes. La edad media de diagnóstico es de 60,7 (rango 18-84) años en el caso de las mujeres y 43,5 (rango 5-64) para los hombres⁽²⁾.

Podemos encontrar dos formas de presentación de la enfermedad, como son la forma difusa y la localizada. El pronóstico depende crucialmente de la forma de presentación. En la forma localizada, la curación suele ser definitiva en la mayoría de los casos mediante escisión por vía artroscópica. El tratamiento de la forma difusa está más en controversia y es más incierto. Los resultados con sinoviortesis radiactiva son inciertos con Itrio-90 pero prometedores⁽¹⁾.

La etiología no está clara y resulta controvertida. Se han postulado diversas teorías como que se trata de una respuesta anormal a un agente traumático; consecuencia de un proceso inflamatorio repetitivo; un problema genético que provoca hemorragias intraarticulares repetidas; un trastorno del metabolismo lipídico e incluso se ha hablado de un origen inmunitario. Hasta el día de hoy la etiología de la SVNP sigue siendo desconocida^(2,3).

Suele ser monoarticular y lentamente progresiva. Los pacientes acostumbran a presentar una larga historia de dolor moderado de carácter intermitente y limitación funcional. La rigidez articular puede verse en casos de larga evolución. Por lo general, avanza lentamente y carece de síntomas sistémicos. El derrame articular puede estar presente, sobre todo en pacientes jóvenes con la participación de la rodilla, pero esto es poco común y no relevante para otras articulaciones. El líquido aspirado es normalmente xantocrómico o serohemático y el hemartros suele estar ausente en el hombro. Por lo general, el diagnóstico no se hace hasta las últimas etapas, cuando el daño articular puede ser ya muy importante^(1,2,5) En casos crónicos y muy evolucionados se puede presentar como una artropatía destructiva crónica que simule una osteoartritis o incluso un tumor maligno primario o metastático⁽³⁾.

Los estudios de radiología simple (Rx) pueden ser negativos, sobre todo en estadios iniciales.

Cuando nos encontramos cambios en la Rx, éstos suelen ser en forma de quistes óseos en la cabeza humeral, pero también con localización yuxtarticular, además de necrosis o cambios artrósicos^(1,2,6).

Las imágenes de resonancia magnética pueden revelar una proliferación de tejido sinovial. La forma difusa suele presentarse con acúmulo de líquido en las bolsas del hombro y una importante proliferación sinovial que afecta a toda la articulación. La forma nodular localizada se presenta generalmente con una masa de partes blandas con participación de la cápsula del hombro y los tendones del manguito. Las roturas concomitantes del manguito rotador son relativamente frecuentes^(2,5). La sinovectomía quirúrgica, abierta o artroscópica, es el tratamiento de elección. Hasta hace bien poco, la cirugía abierta ha sido el *gold standard*, pero hoy en día la técnica artroscópica ha pasado a ser de primera elección, ya que permite una exploración más detallada de la bursa subacromial y la articulación glenohumeral, siendo igual de eficaz que la cirugía abierta en manos expertas y menos agresiva^(2,5-7).

En los casos en los que existe afectación ósea, como erosiones o quistes paraarticulares pero sin destrucción articular importante, puede ser necesario además asociar un tratamiento adyuvante como la radioterapia⁽²⁾.

Cuando están presentes grandes cambios artríticos, la sinovectomía total aislada puede ser insuficiente y debe ser combinada con una artroplastia de hombro (parcial o total según los casos)⁽²⁾.

El diagnóstico diferencial incluye patologías como la artritis reumatoide, artritis tuberculosa, amiloidosis, osteoartritis, sinovitis hipertrófica y artritis hemofílica, que pueden tener una apariencia similar a la SVNP, sobre todo a la forma difusa, especialmente si existe afectación ósea y hemartros⁽¹⁾.

Otras patologías como la condromatosis sinovial, sarcoma sinovial e incluso algunos tipos de tumores musculares, en cambio, pueden confundirnos en el caso de una SVNP nodular⁽¹⁾. El diagnóstico de SVNP se confirma con los resultados de los estudios histológicos⁽¹⁾.

BIBLIOGRAFÍA

1. Aydin H, Oktay NA, Sargin H, et al. Pigmented villonodular synovitis of shoulder; radiologic assessment with MRI findings. *The New Journal of Medicine*. 2010; 27: 122-5.
2. Petsatodis G, Karataglis D, Kapoutsis DB, et al. Hemiarthroplasty for pigmented villonodular synovitis of the shoulder: a case report of two cases. *Journal of Orthopaedic Surgery* 2011;19 (1): 116-9.
3. Wirbel RJ, Braun C, Blandfort R, et al. Synovitis of the shoulder. *Orthopedics*. 2000; 23 (7): 731-3.
4. Mahieu X, Chaouat G, Blin JL, et al. Arthroscopic treatment of pigmented villonodular synovitis of the shoulder. *Arthroscopy: The Journal of Arthroscopic and Related Surgery*. 2001; 17 (1): 81-7.
5. Müller LP, Bitzer M, Degreif J. Pigmented villonodular synovitis of the shoulder: review and case report. *Knee Surg, Sports Traumatol, Arthrosc*. 1999; 7: 249-56.
6. Dorwart RH, Genant HK, Johnston WH, et al. Pigmented villonodular synovitis of the shoulder: radiologic-pathologic assessment. *Ajr*. 1984; 143: 886-8.
7. Chiang ER, Ma HL, Wang ST, et al. Arthroscopic treatment for pigmented villonodular synovitis of the shoulder associated with massive rotator cuff tear. *Arthroscopy: The Journal of Arthroscopic and Related Surgery*. 2009; 25 (7): 716-21.