

Evaluación del transportador más adecuado para el aporte de células troncales mesenquimales a una lesión meniscal. Estudio experimental en conejos

J. Díaz Heredia¹, M.Á. Ruiz Ibán¹, H. Gómez Santos¹, F. González Lizán¹, D. Alonso-Martín², M. García Arraz³

¹ Cirugía Ortopédica y Traumatología. Hospital Universitario Ramón y Cajal. Madrid.

² Laboratorio de Terapia Celular; ³ Departamento de Cirugía y Terapia Celular. Hospital Universitario La Paz-IdiPAZ. Madrid

Correspondencia:

Dr. Jorge Díaz Heredia

Departamento de Cirugía Ortopédica y Traumatología. Hospital Universitario Ramón y Cajal

Ctra. de Colmenar, km 9,100. 28034 Madrid

Correo electrónico: drdiazheredia@gmail.com

Introducción: El menisco es una parte esencial de la rodilla. Las lesiones en la zona central avascular no se curan con facilidad, lo que obliga a resear el menisco con secuelas a largo plazo. Las células troncales mesenquimales derivadas de tejido adiposo (CTM) son eficaces en la reparación de tejidos como la piel, el hueso o el cartílago. Estudios preliminares han demostrado que las CTM tienen efecto reparador en la zona avascular del menisco. A nivel experimental, se han utilizado multitud de medios para situar CTM en una lesión meniscal.

Objetivo: El objetivo de este estudio es comparar la eficacia del plasma rico en plaquetas (PRP) y el gel de fibrina como transportadores de CTM a una lesión meniscal.

Material y métodos: Se usó un modelo experimental de lesión aguda en zona avascular del menisco de conejo. Se analizó si la adición de CTM disueltas en un gel de fibrina (Tissucol®) o en PRP facilita la reparación de la lesión. También se analizaron las cualidades en su manejo y la reproducibilidad de su aplicación en la sutura meniscal.

Conclusiones: Con los dos transportadores se obtuvieron tasas de reparación similares, con tasas de curación del 50% (diferencias estadísticamente significativas con el grupo control, $p = 0,018$), pero no entre ambos transportadores ($p = 0,72$). Sin embargo, el Tissucol® permitía una técnica de implantación más sencilla y reproducible.

Palabras clave: Transportadores. Células troncales mesenquimales. Plasma rico en plaquetas. Gel de fibrina.

Evaluation of the most suitable carrier for delivery of mesenchymal stem cells to a meniscal lesion. An experimental study in rabbits

Introduction: The meniscus is an essential part of the knee. Lesions in the central avascular zone are not easily repaired forcing resect the meniscus with long-term sequelae. Mesenchymal stem cells derived from adipose tissue (ASC) are effective in repairing tissues such as skin, bone or cartilage. Preliminary studies have shown that ASC have remedial effect in the avascular zone of the meniscus. Variety of carriers have been used for locating ASC in meniscal injury.

Objective: The objective of this study is to compare platelet rich plasma and a fibrin gel as carriers for delivery of the ASC in a meniscal lesion.

Material and methods: We used an experimental model of acute injury to the avascular zone in the rabbit meniscus. We analyzed whether the addition of ASC dissolved in a fibrin gel (Tissucol®) vs. platelet rich plasma (PRP) facilitates the repair of the lesion. We also analyzed the handling qualities and reproducibility of its application in meniscal suture.

Conclusions: We could observe that both carriers obtained a 50% success repair rates, statistically significant difference with control group ($p = 0,018$) but not between the two carriers ($p = 0,72$), however Tissucol® offered a more simple and reproducible technique.

Key words: Carriers. Mesenchymal stem cells derived from adipose tissue (ASC). platelet rich plasma (PRP). Fibrin glue.

Beca concedida por la Asociación Española de Artroscopia en 2012 para la financiación de este estudio experimental

INTRODUCCIÓN

Los meniscos son partes esenciales en la función de la rodilla y son objeto frecuente de lesión. La resección meniscal tiene efectos deletéreos bien conocidos y, cuando existe un defecto estructural significativo del menisco, la aparición de cambios degenerativos en la rodilla es sólo cuestión de tiempo, por lo que el cirujano debe intentar conservar la mayor parte posible de menisco⁽¹⁻³⁾. Sin embargo, el tejido meniscal tiene un potencial regenerador muy escaso debido a, entre otras razones, su pobre celularidad y, en la zona central avascular, a la ausencia de vasos y de las células progenitoras que se hallan en ellos⁽⁴⁾. Por todo esto, las terapias regenerativas celulares tienen un campo de aplicación significativo en la patología meniscal⁽⁵⁾. En este sentido, se han utilizado células troncales mesenquimales (CTM) (aún en fase experimental en estudios *in vivo* en animales) tanto para el tratamiento de defectos tisulares como para mejorar las posibilidades de reparación de una sutura meniscal⁽⁶⁻¹⁰⁾.

Uno de los problemas que presenta la adición de CTM a una sutura meniscal es la dificultad de que éstas permanezcan en la zona de lesión el tiempo adecuado para ejercer su efecto potenciador de la curación del tejido. Generalmente, las CTM son transportadas al hueso o cartílago usando plataformas tridimensionales que se fijan a la zona de la lesión⁽¹¹⁻¹⁵⁾. Hay mucha controversia asociada con la selección del material de la plataforma, incluyendo su capacidad de mantener la viabilidad y capacidad de diferenciación de las CTM, así como sus propiedades de degradación y fijación. En estudios previos^(5,9), el transporte de las mismas en Matrigel®, un exudado proteico de una línea celular tumoral de rata, ha demostrado ser adecuado. Matrigel® presenta la limitación, debido a su origen, de no poder ser utilizado en humanos, por lo que es necesario usar otros transportadores, como pueden ser el gel de fibrina o el plasma rico en plaquetas (PRP), que preserven la viabilidad de las CTM y puedan ser utilizados en humanos con seguridad, y que permita trasladar los esperanzadores resultados obtenidos en estudios experimentales con animales a ensayos en humanos.

El objetivo de este estudio es comparar la eficacia del plasma rico en plaquetas (PRP) y el gel de fibrina como transportadores de CTM a una lesión meniscal. La hipótesis nula es que el uso de un gel de fibrina o de PRP como transporta-

dores de CTM no tiene efecto en la influencia beneficiosa de estas células en la sutura de roturas en zona avascular del menisco del conejo.

MATERIAL Y MÉTODOS

El experimento se llevó a cabo en 12 conejos hembra de raza Nueva Zelanda con un peso de 3-3,5 kg. En cada animal se usó la rodilla izquierda como grupo control y la rodilla derecha para el tratamiento. Las CTM se obtuvieron del tejido adiposo de tres conejos de la misma raza y estirpe que los utilizados en el estudio. El protocolo de extracción y purificación usado es el descrito por Ruiz Ibán *et al.*^(9,16). Las CTM utilizadas son marcadas con bromodeoxiuridina (BrdU) (Sigma, Saint Louis, Missouri [EE UU]), un análogo de la timidina que se incorpora al ADN.

Para la obtención del PRP se utilizó el sistema Recover-GPS® (Biomet, Warsaw, Indiana [EE UU]), un sistema comercial bien caracterizado para la obtención de PRP en humanos⁽¹⁷⁾ y cuyo uso en sangre murina también ha sido validado⁽¹⁸⁾. Se extraen de la vena central de la oreja 27 cm³ de sangre venosa, que se introducen en un tubo de centrifugado de 30 cm³ con 3 cm³ de citrato de calcio como anticoagulante. El tubo es introducido en una centrifugadora a 3.200 rpm durante 15 minutos. La sangre se divide en tres fracciones separadas: un compartimento superior con un sobrenadante con plasma pobre en plaquetas (PPP), un compartimento medio con el PRP y uno inferior con la fracción eritrocitaria. Se extrae el PPP del compartimento superior. Se agita el tubo durante 30 segundos para que las plaquetas queden suspendidas y se obtienen unos 3 cm³ de PRP. Posteriormente se instilan 105 CTM diluidas en un tampón fosfato salino en 1 cm³ de PRP, y éste se activa con 0,1 mg de cloruro cálcico; esto desencadena la cascada de la coagulación, degranula las plaquetas y se obtiene un coágulo de consistencia gelatinosa. El PRP del grupo control se prepara de la misma manera, pero sin las CTM.

Como gel de fibrina se utilizó Tissucol® (Baxter, Deerfield, IL [EE UU]), un preparado comercial, con dos componentes: la proteína selladora (humana) y la trombina (humana). A 0,5 cm³ de la proteína selladora se le añaden 10⁵ CTM diluidas en un tampón salino y, una vez mezclado, se añaden 0,5 cm³ de la solución de trombina, obteniéndose un coágulo de consistencia

gelatinosa. El Tissucol® del grupo control se prepara de la misma manera, pero sin las CTM.

El abordaje del menisco del conejo se realiza según la técnica descrita por Díaz Heredia⁽¹⁸⁾. Con un bisturí microquirúrgico se realiza una incisión de 5 mm de largo, paralela al borde libre del menisco y situada en la unión del cuerpo con el cuerno anterior, y en la zona avascular entre el tercio medio y el tercio central del menisco. La lesión se sutura con un punto simple de Prolene® 6/0 colocado en el centro de la lesión, se da desde el muro meniscal hasta 1,5 mm del borde medial de la lesión y se anuda lateralmente.

Se establecieron dos grupos: en el grupo A (n = 6 conejos) se colocó en la lesión de la rodilla control 1 cm³ de PRP en fase gel, y a continuación se anudó el punto. En la rodilla tratada se colocó en la lesión 1 cm³ de PRP en fase gel con CTM, y a continuación se anudó el punto. En el grupo B (n = 6 conejos) se colocó en la lesión de la rodilla control 1 cm³ de Tissucol® activado, y a continuación se anudó el punto. En la rodilla tratada se colocó en la lesión 1 cm³ de Tissucol® activado con CTM, y a continuación se anudó el punto.

Los animales se mantuvieron en sus jaulas individuales, sin restricción para el movimiento de las extremidades durante 12 semanas. Entonces fueron sacrificados mediante una inyección intravenosa de Propofol®. Se realizó una artrotomía transversa subpatelar y se extrajeron ambos meniscos mediales completos. Los meniscos fueron analizados con lupa de 10 aumentos por ambas caras. Se anotó la presencia y estado de la sutura meniscal, así como el aspecto de la lesión, incluyendo cada caso en una de las siguientes categorías:

- **Curación completa:** no se aprecia la presencia de la lesión en la zona o se aprecia continuidad del tejido meniscal a lo largo de toda la lesión y en profundidad, pero se puede identificar la zona de lesión.
- **Curación parcial:** se aprecia continuidad del tejido meniscal a lo largo de la lesión, pero hay zonas donde la reparación no se extiende a todo el grosor de la lesión.
- **No curación:** se aprecia discontinuidad del tejido meniscal en alguna zona con comunicación de la cara tibial con la femoral.

Tras el análisis macroscópico se fijaron los meniscos en formaldehído (solución A DiaPath®) durante 15 días, y se descalcificaron con ácido

hidroclórico y EDTA (solución B DiaPath®) durante 3 semanas. Se incluyeron en parafina y se realizaron cortes de 5-10 µm en el plano coronal del menisco perpendicularmente a la lesión. Se realizaron tinciones con hematoxilina-eosina y una inmunodetección con anticuerpos anti-BrdU mediante técnicas inmunohistoquímicas para la localización de las células implantadas en los cortes histológicos. Se analizaron las muestras bajo microscopía a 20x y 100x.

El análisis estadístico se realizó con el programa SPSS 16.0. Se utilizaron tablas de contingencia y, como funciones estadísticas, el test estadístico de Fisher y el de chi cuadrado de Pearson. El nivel de significación aceptado fue $p < 0,05$.

RESULTADOS

Durante la colocación del PRP y el Tissucol® antes del anudado de la sutura meniscal se apreció que, desde un punto de vista técnico, la manipulación del coágulo de Tissucol® era más sencilla que la del de PRP. Su consistencia era mayor y su adherencia al tejido lo hacía más manejable.

El análisis con lente de aumento a 10x reveló, en el grupo con PRP y CTM, curaciones completas en un menisco, curaciones parciales en dos y no curaciones en tres. En el grupo con Tissucol® y CTM se evidenciaron dos curaciones completas, una curación parcial y tres no curaciones (diferencias no significativas, $p = 0,72$). En los meniscos control en ambos grupos no se objetivó ninguna reparación, y los 12 fueron catalogados como no curados (diferencias significativas frente a los meniscos tratados con CTM, $p = 0,018$).

El estudio de la zona de la lesión en los meniscos con algún grado de curación con microscopía óptica con tinción de hematoxilina-eosina permitió apreciar que la celularidad y la arquitectura fibrilar eran muy similares a las del menisco sano (Figura 1).

La tinción de las muestras con anticuerpos anti-BrdU permitió apreciar, en los meniscos tratados con CTM, células condrofibroblásticas con reacción nuclear positiva para BrdU (Figura 2).

Estos resultados fueron comparados con una serie previa en la que se usó Matrigel® como transportador⁽⁹⁾, y no se encontraron diferencias significativas respecto al grupo con PRP ($p = 0,63$) ni al grupo con Tissucol® ($p = 0,99$).

DISCUSIÓN

El plasma rico en plaquetas (PRP) y el gel de fibrina son transportadores eficaces de CTM a una lesión meniscal en zona avascular del conejo. Ambos permiten obtener tasas de reparación al menos parcial del 50%. El Tissucol® permitía una técnica de implantación más sencilla y reproducible.

La necesidad de conservar la mayor parte posible de tejido meniscal en la cirugía de las lesiones meniscales es una regla esencial de esta cirugía. Las técnicas actuales de sutura meniscal se encuentran con limitaciones relacionadas con las características mecánicas y bioquímicas del menisco, de manera que las lesiones que se producen en la zona avascular del menisco presentan tasas de curación con las técnicas actuales de en torno al 20-30%. Existe, pues, la necesidad de diseñar estrategias biológicas que mejoren las expectativas de las suturas meniscales en zona avascular.

Las CTM obtenidas de grasa se han utilizado ampliamente en terapéutica de regeneración tisular. En un estudio previo de nuestro grupo^(9,16) se comprobó que el uso de CTM derivadas de grasa tiene un efecto positivo en la curación de lesiones en el cuerno anterior del menisco medial del conejo. La tasa de éxito de la sutura primaria fue mayor cuando se añadieron 10^5 CTM. Nuestro estudio fue realizado usando como transportador Matrigel®, que es adecuado para su uso experimental, pero no válido para su uso en humanos. Algunos estudios con CTM se han realizado en humanos⁽¹⁹⁻²¹⁾, de manera que las posibilidades de trasladar a la práctica clínica cualquier hallazgo experimental se ven muy favorecidas por la existencia de antecedentes y protocolo para uso humano.

El uso de ingeniería tisular para la reparación del menisco requiere de un transportador adecuado que permita que las CTM puedan ser depositadas de una forma estable en la zona de la lesión, para facilitar la unión celular, el crecimiento, la diferenciación y, finalmente, formación de tejido. La presencia y las propiedades de estos transportadores, que son principalmente hidrogeles tales como el gel de fibrina^(12,15,22,23) y el PRP^(14,21,24), pueden influir mucho en la supervivencia celular y en la diferenciación.

Stacey *et al.*⁽²⁵⁾ observaron en cultivos que la diferenciación de las CTM se reduce marcadamente en transportadores de dos dimensiones (2D) en comparación con transportadores

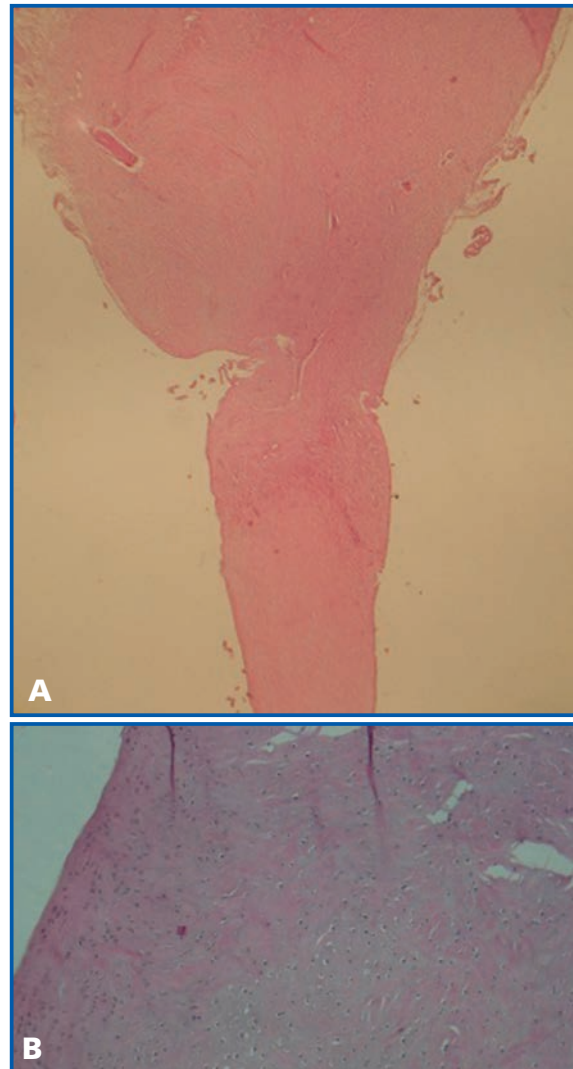


Figura 1. A) Estudio con hematoxilina-eosina de menisco curado. B) Detalle de zona de reparación con celularidad condrofibroblástica y arquitectura fibrilar similares a las del menisco sano.

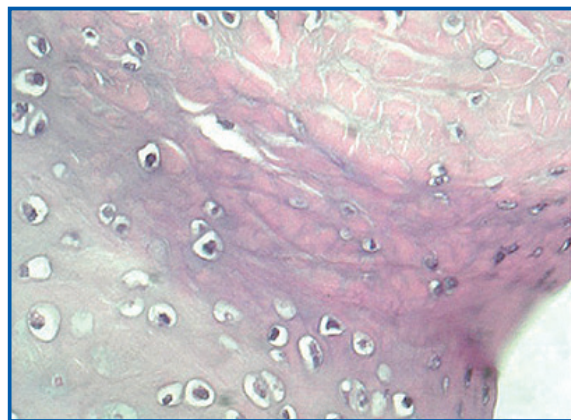


Figura 2. Tinción de las muestras con anticuerpos anti-BrdU.

tridimensionales (3D). Entre los transportadores 3D se incluyen el PRP, el PPP, el alginato, el gel de fibrina y las esponjas de colágeno⁽²⁴⁾.

El Tissucol® es un gel de fibrina de desarrollo comercial, con dos componentes, que está indicado para su uso en todas las especialidades quirúrgicas en donde se requiera actividad hemostática, sellado de cavidades y adhesión de tejidos, así como soporte para la cicatrización de heridas. Al mezclar la proteína selladora y la trombina, el fibrinógeno soluble se transforma en fibrina, formando una masa parecida al caucho que se adhiere a la superficie de la herida y alcanza la hemostasia y sello o pegado de los tejidos. Ha sido utilizado en diversos experimentos, tanto en animales como en humanos, para el transporte de CTM^(12,19,20,22-24), así como en ensayos clínicos en fase II y III para transporte de CTM de origen en tejido graso^(21,26).

El gel de fibrina ha mostrado una combinación óptima de características mecánicas y de apoyo a la diferenciación de CTM⁽²⁴⁾. El uso de geles de fibrina ha sido defendido en la ingeniería de tejidos por su estructura en 3D, ya que proporciona a las células un contacto adecuado con el medio de cultivo a través de todas sus superficies. Además de la estructura en 3D, los geles de fibrina combinan algunas ventajas importantes, tales como la siembra de alta eficiencia, la distribución uniforme de células⁽²⁷⁾ y la capacidad de adherencia⁽²⁸⁾. El gel de fibrina es no citotóxico, y es una forma de transportador natural porosa fisiológica que puede estimular la adhesión y el crecimiento celular^(29,30).

Para la obtención del PRP se utilizó el sistema Recover-GPS®, sistema que ha sido validado respecto a otros sistemas comerciales⁽¹⁷⁾. El PRP es un transportador con estructura en 3D, que permite la proliferación y la síntesis de matriz extracelular por parte de las CTM⁽³¹⁾, adquiere la consistencia adecuada que facilita su manejo y su colocación en la zona precisa, y no produce alteraciones en su degradación. El PRP es un transportador potencialmente atractivo, ya que, aparte de su origen humano, presenta una elevada concentración de factores de crecimiento, como TGF- β 1, PDGF, EGF, VEGF-A y otros muchos, lo que favorece la proliferación celular y facilita la síntesis de matriz extracelular⁽¹⁵⁾.

El PRP ha demostrado ser capaz de estimular la proliferación de diferentes tipos de células, como fibroblastos y osteoblastos, así como estimular su migración desde el transportador^(32,33).

Asimismo, ha demostrado tener la consistencia adecuada para rellenar defectos estructurales circulares en el menisco⁽¹⁰⁾. El PRP ya ha sido usado como transportador en estudios experimentales en animales^(14,15) y en humanos^(21,34) para la reparación de tejidos mesenquimales. En humanos ha sido utilizado en forma líquida para la inyección intraarticular de CTM en pacientes con artrosis de rodilla^(19,20). En su forma gel ha sido usado para el transporte de CTM en el tratamiento de pacientes con fístulas perianales. En todos los estudios, tanto experimentales como clínicos, se describe un adecuado manejo y comportamiento del transportador.

Nuestros resultados experimentales con el uso de Tissucol® y el PRP para el transporte de CTM en la sutura de lesiones meniscales en zona avascular han sido similares, con una tasa de reparación cercana al 50%. Estos resultados son comparables a los encontrados a nuestro estudio previo⁽⁹⁾, y a otros estudios previos, en los que las CTM fueron transportadas en un coágulo de fibrina⁽³⁵⁾, en plataformas sintéticas⁽³⁶⁾ o mediante inyección intraarticular^(8,37). Dutton *et al.*⁽⁷⁾ han usado CTM transportadas en pegamento de fibrina para la reparación de una lesión radial en menisco de cerdos, con una tasa de reparación del 75%.

Ante la disyuntiva de elegir entre el Tissucol® y el PRP como transportador de CTM, con unos resultados experimentales, nuestros y previos de otros autores similares con ambos, el Tissucol® parece una mejor alternativa, por su menor complejidad de obtención y menor coste. Además, tiene un más fácil manejo en su manipulación y localización en la zona de la lesión meniscal, gracias a la mayor consistencia que se obtiene con el Tissucol® respecto del PRP, que incluso permite su fijación con suturas a la lesión.

CONCLUSIONES

El Tissucol® y el PRP han demostrado ser útiles como transportadores de CTM en estudios experimentales en el menisco del conejo, y son una herramienta válida en futuros estudios experimentales con humanos.

Agradecimientos

A la Asociación Española de Artroscopia, por la beca concedida en 2012 para la financiación de este estudio experimental.

BIBLIOGRAFÍA

1. Rangger C, Klestil T, Gloetzer W, et al. Osteoarthritis after arthroscopic partial meniscectomy. *Am J Sports Med* 1995; 23 (2): 240-4.
2. Rockborn P, Messner K. Long-term results of meniscus repair and meniscectomy: a 13-year functional and radiographic follow-up study. *Knee Surg Sports Traumatol Arthrosc* 2000; 8 (1): 2-10.
3. Hoser C, Fink C, Brown C, et al. Long-term results of arthroscopic partial lateral meniscectomy in knees without associated damage. *J Bone Joint Surg Br* 2001; 83 (4): 513-6.
4. Kobayashi K, Fujimoto E, Deie M, et al. Regional differences in the healing potential of the meniscus-an organ culture model to eliminate the influence of microvasculature and the synovium. *Knee* 2004; 11 (4): 271-8.
5. Ruiz Ibán MA, Díaz Heredia J, Moros Marco S, et al. Aplicación de células troncales en patología de rodilla. *Cuadernos de Artroscopia* 2012; 19 (46): 55-64.
6. Pabbruwe MB, Kafienah W, Tarlton JF, et al. Repair of meniscal cartilage white zone tears using a stem cell/collagen-scaffold implant. *Biomaterials* 2010; 31 (9): 2583-91.
7. Dutton AQ, Choong PF, Goh JC, et al. Enhancement of meniscal repair in the avascular zone using mesenchymal stem cells in a porcine model. *J Bone Joint Surg Br* 2010; 92 (1): 169-75.
8. Horie M, Sekiya I, Muneta T, et al. Intra-articular injected synovial stem cells differentiate into meniscal cells directly and promote meniscal regeneration without mobilization to distant organs in rat massive meniscal defect. *Stem Cells* 2009; 27 (4): 878-87.
9. Ruiz Ibán MA, Díaz Heredia J, García Gómez I, et al. The effect of the addition of adipose-derived mesenchymal stem cells to a meniscal repair in the avascular zone: an experimental study in rabbits. *Arthroscopy* 2011; 27 (12): 1688-96.
10. Zellner J, Mueller M, Berner A, et al. Role of mesenchymal stem cells in tissue engineering of meniscus. *J Biomed Mater Res A* 2010; 94 (4): 1150-61.
11. Hankemeier S, van Griensven M, Ezechieli M, et al. Tissue engineering of tendons and ligaments by human bone marrow stromal cells in a liquid fibrin matrix in immunodeficient rats: results of a histologic study. *Arch Orthop Trauma Surg* 2007; 127 (9): 815-21.
12. Ahmed TA, Giulivi A, Griffith M, Hincke M. Fibrin glues in combination with mesenchymal stem cells to develop a tissue-engineered cartilage substitute. *Tissue Eng Part A* 2011; 17 (3-4): 323-35.
13. Ni M, Lui PP, Rui YF, et al. Tendon-derived stem cells (TDSCs) promote tendon repair in a rat patellar tendon window defect model. *J Orthop Res* 2012; 30 (4): 613-9.
14. Marmotti A, Bruzzone M, Bonasia DE, et al. One-step osteochondral repair with cartilage fragments in a composite scaffold. *Knee Surg Sports Traumatol Arthrosc* 2012; 20 (12): 2590-601.
15. Sitek P, Wysocka-Wycisk A, Kepski F, et al. PRP-fibrinogen gel-like chondrocyte carrier stabilized by TXA-preliminary study. *Cell Tissue Bank* 2013; 14 (1): 133-40.
16. Ruiz Ibán MA, Díaz Heredia J, García Gómez I, et al. Efecto de la adición de células madre mesenquimales adultas obtenidas de grasa a una sutura meniscal en zona blanca-blanca. *Estudio experimental en conejos. Cuadernos de Artroscopia* 2008; 15 (35): 14-21.
17. Pietrzak WS, An YH, Kang QK, et al. Platelet-rich and platelet-poor plasma: development of an animal model to evaluate hemostatic efficacy. *J Craniofac Surg* 2007; 18 (3): 559-67.
18. Díaz Heredia J. Uso de células madre pluripotenciales extraídas de grasa y del plasma rico en plaquetas como potenciadores en sutura meniscal. Estudio en un modelo de menisco de conejo. Alcalá de Henares: Universidad de Alcalá; 2009.
19. Koh YG, Jo SB, Kwon OR, et al. Mesenchymal stem cell injections improve symptoms of knee osteoarthritis. *Arthroscopy* 2013; 29 (4): 748-55.
20. Koh YG, Choi YJ. Infrapatellar fat pad-derived mesenchymal stem cell therapy for knee osteoarthritis. *Knee* 2012; 19 (6): 902-7.
21. Herreros MD, García-Arranz M, Guadalajara H, et al. Autologous expanded adipose-derived stem cells for the treatment of complex cryptoglandular perianal fistulas: a phase III randomized clinical trial (FATT 1: Fistula Advanced Therapy Trial 1) and long-term evaluation. *Dis Colon Rectum* 2012; 55 (7): 762-72.
22. Gardin C, Vindigni V, Bressan E, et al. Hyaluronan and fibrin biomaterial as scaffolds for neuronal differentiation of adult stem cells derived from adipose tissue and skin. *Int J Mol Sci* 2011; 12 (10): 6749-64.
23. Aoyagi Y, Kuroda M, Asada S, Tanaka S, Konno S, Tanio M, et al. Fibrin glue is a candidate scaffold for long-term therapeutic protein expression in spontaneously differentiated adipocytes in vitro. *Exp Cell Res* 2012; 318 (1): 8-15.
24. Wu X, Ren J, Li J. Fibrin glue as the cell-delivery vehicle for mesenchymal stromal cells in regenerative medicine. *Cytherapy* 2012; 14 (5): 555-62.

25. Stacey DH, Hanson SE, Lahvis G, et al. In vitro adipogenic differentiation of preadipocytes varies with differentiation stimulus, culture dimensionality, and scaffold composition. *Tissue Eng Part A* 2009; 15 (11): 3389-99.
26. García-Olmo D, Herreros D, Pascual I, et al. Expanded adipose-derived stem cells for the treatment of complex perianal fistula: a phase II clinical trial. *Dis Colon Rectum* 2009; 52 (1): 79-86.
27. Swartz DD, Russell JA, Andreadis ST. Engineering of fibrin-based functional and implantable small-diameter blood vessels. *Am J Physiol Heart Circ Physiol* 2005; 288 (3): H1451-60.
28. Rosso F, Marino G, Giordano A, et al. Smart materials as scaffolds for tissue engineering. *J Cell Physiol* 2005; 203 (3): 465-70.
29. Le Guehennec L, Layrolle P, Daculsi G. A review of bioceramics and fibrin sealant. *Eur Cell Mater* 2004; 8: 1-10; discussion -1.
30. Schantz JT, Huttmacher DW, Lam CX, et al. Repair of calvarial defects with customised tissue-engineered bone grafts II. Evaluation of cellular efficiency and efficacy in vivo. *Tissue Eng* 2003; 9 (Suppl 1): S127-39.
31. Freymiller EG, Aghaloo TL. Platelet-rich plasma: ready or not? *J Oral Maxillofac Surg* 2004; 62 (4): 484-8.
32. Graziani F, Cei S, Ducci F, et al. In vitro effects of different concentration of PRP on primary bone and gingival cell lines. Preliminary results. *Minerva Stomatol* 2005; 54 (1-2): 15-22.
33. Kanno T, Takahashi T, Tsujisawa T, et al. Platelet-rich plasma enhances human osteoblast-like cell proliferation and differentiation. *J Oral Maxillofac Surg* 2005; 63 (3): 362-9.
34. Guadalajara H, Herreros D, De la Quintana P, et al. Long-term follow-up of patients undergoing adipose-derived adult stem cell administration to treat complex perianal fistulas. *Int J Colorectal Dis* 2012; 27 (5): 595-600.
35. Port J, Simon TM, Jackson DW. Preparation of an exogenous fibrin clot. *Arthroscopy* 1995; 11 (3): 332-7.
36. Yamasaki T, Deie M, Shinomiya R, et al. Meniscal regeneration using tissue engineering with a scaffold derived from a rat meniscus and mesenchymal stromal cells derived from rat bone marrow. *J Biomed Mater Res A* 2005; 75 (1): 23-30.
37. Agung M, Ochi M, Yanada S, et al. Mobilization of bone marrow-derived mesenchymal stem cells into the injured tissues after intraarticular injection and their contribution to tissue regeneration. *Knee Surg Sports Traumatol Arthrosc* 2006; 14 (12): 1307-14.