

Artrodesis de cadera con tornillo DHS asistida por artroscopia. Caso clínico y revisión de la literatura.

A. del Arco, J. Centenera, J. Roig

Hospital de Palamós, Girona.

Correspondencia:

Dr. del Arco
Hospital de Palamós
c/ Hospital, 36
17230 Palamós, Girona.

La mayoría de los autores coinciden en recomendar la artrodesis como una técnica de elección en el tratamiento de la destrucción articular en la cadera del adolescente no reumático. Se presenta un caso de este tipo, tratado con una técnica diseñada por nosotros que asocia desbridamiento articular artroscópico y fijación articular mediante tornillo-placa DHS de Richards. El resultado clínico y radiológico a los 15 meses es excelente. Esta técnica ofrece un método mínimamente invasivo, con posibilidad de rescate a prótesis total de cadera en el futuro.

Palabras clave: Artrodesis, cadera, adolescente, artroscopia, tornillo-placa DHS, condrolisis.

Arthroscopically assisted arthrodesis of the hip with DHS screw. Case report and review of the literature. Most authors agree that arthrodesis is the procedure of choice in the management of severe non-rheumatic arthritis of the hip in youths. We report one such case management with a technique combining arthroscopic cartilage debridement and joint fixation using a DHS Richards system. The clinical and radiological results after 15 months are excellent. This technique offers a minimally invasive approach with good prospect for conversion to total arthroplasty in the future.

Key words: Arthrodesis, hip, youth, arthroscopy, DHS screw-plate, chondrolysis.



La artrodesis de cadera, hoy en día, sigue siendo la indicación de elección en aquellos casos en que se produce una destrucción articular en el paciente adolescente no reumático, no superada por la prótesis total de cadera, según indica la mayoría de autores.

Por otro lado, el propio desarrollo tecnológico y la probabilidad de una posterior conversión de la artrodesis en una cirugía protésica ha obligado a buscar nuevas técnicas de artrodesis menos agresivas.

CASO CLÍNICO

Presentamos el caso de un paciente varón de 11 años de edad con antecedentes de síndrome adiposo-genital, derivación ventrículo-peritoneal por quiste aracnoideo e importante inestabilidad psicoemocional. Atendido, inicialmente, por cuadro de epifisiolisis deslizando femoral proximal bilateral que se trató mediante enclavado percutáneo múltiple con agujas rosadas. En la cadera derecha se produce la mi-

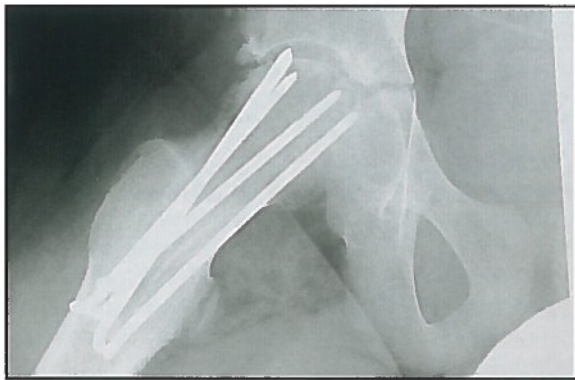


Figura 1. Migración intra-articular de las agujas roscadas.

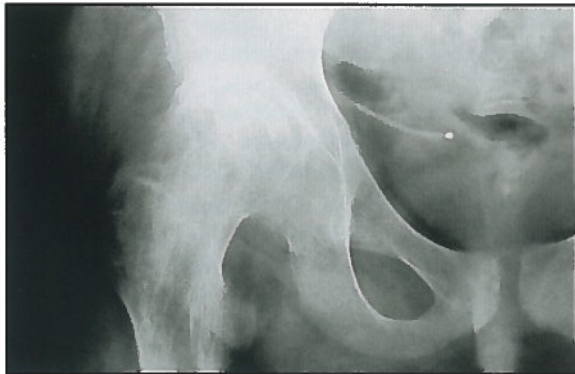

Figura 3. Condrolisis severa irreversible a los 16 meses de la primera intervención.

gración intra-articular de una aguja provocando una lesión articular grave que clínicamente se corresponde con un cuadro de dolor y rigidez importantes (Figura 1). Se retiran las agujas pero evoluciona hacia una condrolisis masiva con severo pinzamiento articular. Se plantean diferentes opciones quirúrgicas de tipo conservador, decidiéndonos por la artrodiastasis con fijador externo articulado monolateral tipo Orthofix y queilectomía por artrotomía posterior. Se mantiene el fijador externo a distracción de 10 mm durante 7 semanas en régimen de descarga y movilización en flexoextensión con un rango de 40-50°. Se consigue una restauración del espacio articular, que se pierde progresivamente tras la retirada del aparato (Figura 2).

La evolución posterior es del todo insatisfactoria abocando hacia un cuadro de dolor y rigidez insostenible, agravado por la problemática personal del paciente (Figura 3). Llegado este punto, a 31 meses de la primera intervención, se decide realizar la artrodesis de cadera según técnica descrita a continuación y se asocia yeso

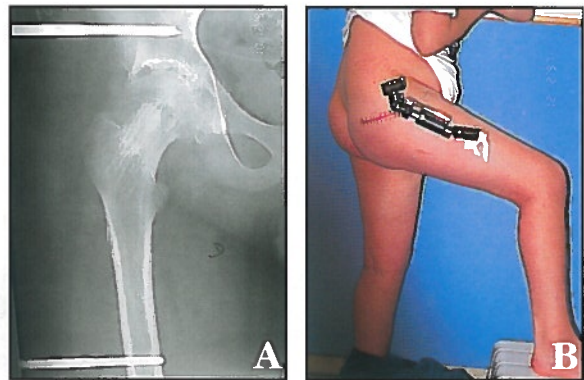


Figura 2. Radiología de la distracción articular (A). Aspecto clínico del aparato de artrodiastasis (B).

pelvipédico durante 6 semanas. La situación clínica a los 14 meses de la intervención es muy favorable (Figura 4), con desaparición del dolor, reincorporación a sus actividades habituales e importante normalización de su entorno social-afectivo, quedando únicamente una lumbalgia ocasional bien tolerada. Desde el punto de vista radiológico se constata una consolidación sólida de la artrodesis (Figura 5).

TÉCNICA QUIRÚRGICA

La posibilidad de acceder con un artroscopio a la articulación de la cadera ya fue prevista por Burmann⁽⁶⁾ en 1931, pero las primeras técnicas quirúrgicas se describen posteriormente⁽¹³⁾. En general, la artroscopia de cadera es de una indicación muy infrecuente.

En este caso, colocamos al paciente en decúbito supino en la mesa ortopédica, con un estribo transtibial (Figura 6). La colocación de artrodesis se fijó en posición de flexión 20°, abducción 0° y rotación externa 5°. El punto crítico al determinar la posición lo marca la dificultad de calcular la flexión de cadera óptima; la referencia viene dada por colocar el tronco del paciente y las extremidades inferiores estrictamente paralelos al suelo ya que la lordosis fisiológica resultante dibuja una báscula pélvica de 20-30°⁽²³⁾.

Se efectuó distracción hasta comprobar por control de escopia (Figura 7), que existía una buena interlínea. Se realizó un abordaje lateral, para la introducción de la óptica. Usamos un artroscopio de 4,5 mm, con vaina larga, para poder acceder con facilidad a toda la articulación. Tras comprobar la localización, se establece un segundo portal paralelo al primero para la instrumentación, y debido a la profundidad de la articulación no se pueden utilizar cánulas.

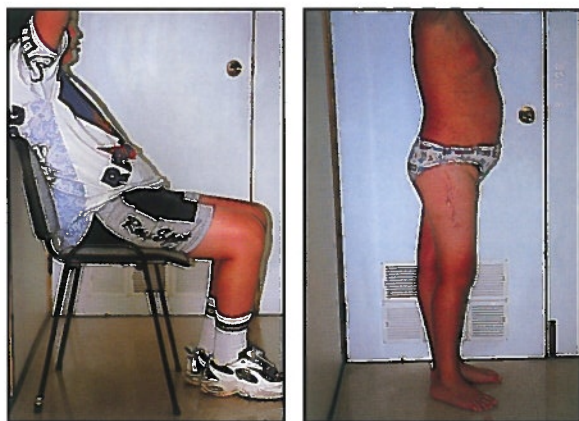


Figura 4. Aspecto clínico a los 14 meses de la intervención.

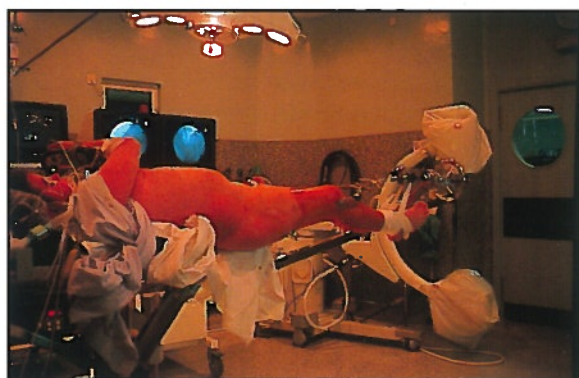

Figura 6. Posición en mesa de tracción.

Con un resector sinovial se procedió al desbridamiento de la articulación, hasta obtener una interlínea articular amplia y realizar una correcta exploración.

Se apreció la existencia de una completa desaparición del cartílago articular en toda la zona de carga. Posteriormente, mediante una fresa se abrasionó todo el hueso cortical en ambas superficies articulares hasta exponer hueso esponjoso sangrante. Una vez completado el fresado y limpia la articulación, se retira la óptica y se realiza la osteosíntesis.

Se escogió un tornillo placa DHS de Richards de 125 mm y 145° previa planificación radiológica a plantilla que se coloca transfixiando la articulación hasta hueso ilíaco. Para evitar rotaciones, una vez colocada la placa, se introduce un tornillo canulado paralelo al anterior.

Todo el tiempo anterior se realiza bajo control de escopia, en este momento es muy importante comprobar el ascenso e impactación de la cabeza femoral contra el acetábulo aprovechando el mecanismo deslizante DHS de la

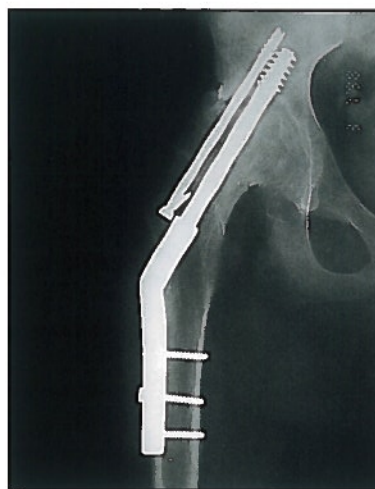


Figura 5. Aspecto radiológico a los 14 meses. Artrodesis estable. La línea de refuerzo radioluciente no ha cambiado en los últimos 8 meses.

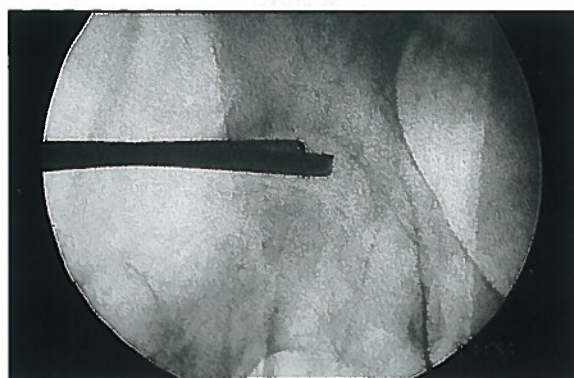


Figura 7. Control por escopia del curetaje articular artroscópico.

placa-tornillo, pues el éxito de la artrodesis depende de que haya un buen contacto. La impresión clínica, una vez finalizada la intervención, es de una gran solidez.

DISCUSIÓN

La destrucción del cartílago articular supone una situación frustrante ya que no hay tratamiento sustitutivo eficaz y la solución definitiva pasa por la artrodesis o la artroplastia. Por ello, se revisó la bibliografía buscando soluciones quirúrgicas conservadoras entre las que se encontraban técnicas de interposición articular que se desestimaron por el escaso soporte bibliográfico y porque no deja de ser un procedimiento relativamente agresivo. También se descartó la realización de una osteotomía femoral al entender que era un caso de condro-lisis global severa. Se optó por la técnica de la artrodiastasis, recogiendo la experiencia de Aldigheri en Génova⁽¹⁾, que basa su indicación en la teoría de que al realizar distracción articular

y movilidad continua, se facilita la formación de un fibrocartilago que reemplace el cartilago hialino original.

Una vez que se llega a una situación de lesión articular masiva e irreversible sólo pueden plantearse las opciones de la artroplastia total o la artrodesis. Hoy por hoy, parece existir un consenso general de que, en el paciente adolescente no reumático, la artrodesis ofrece mejores garantías de éxito que la prótesis total de cadera en cuanto a resultados a medio-largo plazo^(2,3,7,10,31,34,35). De hecho, no hemos encontrado ninguna referencia de ninguna serie sobre prótesis total de cadera en población infantil-adolescente. Las técnicas clásicas de artrodesis de cadera⁽³⁷⁾ suponían una cirugía muy agresiva, tanto desde el punto de vista articular como extra-articular y de partes blandas adyacentes, por lo que se han descrito métodos cada vez menos invasivos que reduzcan la morbilidad local^(5,21,24,25,27,29,33). El hecho de que el rescate de artrodesis hacia prótesis total de cadera

ya se realice con resultados relativamente satisfactorios^(20,28,30,36) hizo plantearnos la búsqueda de soluciones que sean mínimamente invasivas. Aprovechando nuestra propia experiencia en artrodesis de tobillo asistida por artroscopia, nos planteamos realizar una técnica similar a nivel de la cadera.

Buscamos reseñas bibliográficas en la literatura mundial sobre la artroscopia de cadera encontrando diferentes aplicaciones diagnósticas y terapéuticas^(4,8,9,11,12,14,15-19,22,26,32) pero ninguna que hiciese mención al uso combinado de la artroscopia con la técnica de transfijión articular de la cadera.

Pensamos que este procedimiento ofrece una artrodesis sólida mediante una intervención mínimamente invasiva con todas las innegables ventajas que ello comporta, no sólo en el postoperatorio inmediato sino también en el futuro, en caso de requerirse un desmontaje de artrodesis y posterior colocación de una prótesis total.

BIBLIOGRAFÍA

- Aldegheri, R.: Articulated Distraction of the Hip. Conservative Surgery for Arthritis in Young Patients. Clin Orthop, 1994 Apr; 301.
- Barnhardt, T.: Hip Fusion in young adults. Orthopedics, 1996 Apr; 19 (4): 303-306.
- Bénaroch, T.E.: Intermediate follow-up of a simple method of hip arthrodesis in adolescent patients. JPO, 1996 Jan-Feb; 16 (1): 30-36.
- Blitzer, C.M.: Arthroscopic management of septic arthritis of the hip. Arthroscopy, 1993; 9 (4): 414-416
- Brien, W.W.: Hip joint arthrodesis utilizing anterior compression plate fixation. J Arthroplasty, 1994 Dec; 9 (2): 171-176.
- Burman, M.S.: Arthroscopy or the direct visualization of joints. J Bone Joint Surg, 1931; 4: 669-695.
- Callaghan, J.J.: Hip arthrodesis. A long term follow up. JBJS, 1985 Dec; 67 (9): 1328-1335.
- Chung, W.K.: Treatment of septic arthritis of the hip by arthroscopic lavage. JPO, 1993 Jul-Aug; 13 (4): 444-446.
- Dorfmann, H.: Arthroscopy of the hip. Methods and values. Rev Rhum Ed Fr, 1993 May; 60 (5): 330-334
- Duncan, C.P.: Hip arthrodesis: an important option for advanced disease in the young adult. Can J Surg, 1995 Feb; (38 Suppl.) 1: 539-545.
- Frich, L.H.: Arthroscopy in the diagnosis and treatment of hip disorders. Orthopedics, 1989 Mar; 12 (3): 389-392.
- Funke, E.: Indication and technique for hip Arthroscopy: possibilities and limitations. Schweiz Rundsch Med Prax, 1994 Feb 8; 83 (6): 154-157.
- Glick, J.M.: Hip arthroscopy by the lateral approach. Arthroscopy, 1987; 3 (1):4-12.
- Glinz, W.: Arthroscopic surgery-current status and perspectives. Helv Chir Acta, Apr; 55 (6): 749-767.
- Gondolph-Zink, B.: Current status of diagnostic and surgical hip arthroscopy. Orthopade, 1992 Aug; 21 (4): 249-256.
- Grontvedt, T.: Arthroscopy of the hip. Scand J Med Sci Sports, 1995 Feb; 5 (1): 7-9.
- Hawkins, R.B.: Arthroscopy of the hip. Clin Orthop, 1989 Dec; (249): 44-47.
- Holgersson, S.: Arthroscopy of the hip in juvenile chronic arthritis. JPO, 1981; 1 (3): 273-278.
- Ide, T.: Arthroscopic surgery of the hip joint. Arthroscopy, 1991; 7 (2): 204-211.
- Kempf, I.: Total prosthesis after ankylosis of the hip joint. report of 22 cases. Int Orthop, 1991; 15 (3): 239-243.
- Matta, J.M.: Hip fusion through an anterior approach with the use of ventral plate. Clin Orthop, 1997 Apr; 337: 129-139.
- McCarthy, J.C.: The role of hip arthroscopy in the diagnosis and treatment of hip disease. Can J Surg, 1995 Feb; (38 Suppl.) 1: S13-17.
- Morrisy, R.T.: Atlas of Pediatric Orthopedic Surgery. Lippincott, 2º Ed. 1996.
- Mowery, C.: A simple method of hip arthrodesis. JPO, 1986 Jan-Feb; 6 (1): 7-10.

25. Murrell, G.A.: Hip fusion in young adults using a medial displacement osteotomy and cobra plate. *Clin Orthop*, 1994 Mar; 300: 147-154.
26. Norman-Taylor, F.H.: Arthroscopic surgery of the hip: current status. *Knee Surg Sports Traumatol Arthrosc*, 1994; 2 (4): 255-258.
27. Peretmanas, E.O.: A new method of compression arthrodesis in the surgery of hip joint tuberculosis. *Probl Tuberk*, 1993; (6): 27-30.
28. Perugia, L.: Conversion of the arthrodesed hip to a Total Hip Arthroplasty. Indications and limitations. *Ital J Orthop Traumatol*, 1992; 18 (2): 145-153.
29. Price, C.T.: Thompson Arthrodesis of the hip in children. *JBJS*, 1980; 62-A: 1118.
30. Reiker, O.: Total Hip Arthroplasty for arthrodesed hips. 5 to 13 year results. *J Arthroplasty*, 1996 Jun; 11 (4): 487.
31. Roberts, C.S.: Functional outcome of hip fusion in the young patient. Follow up study of 10 patients. *J Arthroplasty*, 1990 Mar; 5 (1): 89-96.
32. Sennitt, C.: Hip arthroscopy. *Br J Theatre Nurs*, 1993 Dec; 3 (9): 12-14.
33. Schoenecker, P.L.: Intra-articular hip arthrodesis without subtrochanteric osteotomy in adolescents: technique and short-term follow-up. *Am J Orthop*, 1997 Apr; 26 (4): 257-264.
34. Sofue, M.: Long term results of arthrodesis for severe osteoarthritis of the hip in young adults. *Int Orthop*, 1989; 13 (2): 129-133.
35. Sponseller, P.D.: Hip arthrodesis in young patients. *JBJS*, 1984 July; 66-A: 853-859.
36. Strathy, G.M.: Total Hip Arthroplasty in the ankylosed hip. A ten year follow up. *JBJS*, 1988 Aug; 70 (7): 963-966.
37. Wagner, M.: Hip joint arthrodesis using the cobra plate. Indication, technique, outcome. *Orthopade*, 1996 Apr; 25 (2): 140-145.