

La liberación artroscópica del ligamento cruzado posterior tras prótesis total de rodilla

A. Maestro, M. A. Suárez, A. Murcia

*Servicio de Cirugía Ortopédica y Traumatología
Hospital de Cabueñes, Gijón.*

Correspondencia:

D. Antonio Maestro
c/ Dindurra, 17, 3º
33202 Gijón

La conservación del LCP en las prótesis de rodilla sigue siendo motivo de controversia, ya que la excesiva tensión del mismo puede llevar a una limitación dolorosa de la flexión de la rodilla. Se presenta un caso de estas características en el que se realizó una sección parcial del LCP por vía artroscópica, con lo que se resolvió el cuadro. Se recomienda, por tanto, la realización de una artroscopia diagnóstica en aquellas rodillas dolorosas en las que la rigidez en flexión haga pensar en un exceso de tensión del LCP.

Palabras clave: LCP, prótesis de rodilla.

Arthroscopic liberation of the posterior cruciate ligament after total knee prosthesis. The preservation of the posterior cruciate ligament (PCL) in knee prostheses is still debated, as excessive tension on this structure can lead to a painful limitation of the flexion of the joint. We report one such case in which arthroscopic partial transection of the PCL was performed, resolving the problem. Diagnostic arthroscopy should therefore be carried out in all painful prosthetic knees in which flexion stiffness suggests excessive tension of the PCL.

Key words: Posterior cruciate ligament, knee prosthesis.



El objetivo de la artroplastia de rodilla es la eliminación del dolor con una finalidad funcional, lograr un arco de movilidad satisfactorio, entendiendo como tal la extensión completa de la rodilla con un mínimo de 90° de flexión, extensión necesaria para la consecución de una correcta cadencia del paso y el subir/bajar escaleras⁽¹⁵⁾.

La sustitución o conservación del LCP continúa siendo motivo de controversia en cirugía protésica de rodilla debido a sus implicaciones biomecánicas y propioceptivas^(3,5,8,14,17,19). Si se utiliza un implante que conserva el LCP es muy

importante el equilibrado de su tensión de forma adecuada: su laxitud determina inestabilidad antero-posterior, con el consiguiente aumento de fuerzas de traslación, exceso de tensión, que condiciona la limitación de la flexión, y efectos deletéreos sobre la parte posterior de los polietilenos. Por esto último se ha recomendado realizar liberaciones parciales del LCP cuando, tras la comprobación quirúrgica de la estabilidad de una PTR, se aprecia una limitación de la flexión^(2,11,12,16), o incluso con posterioridad por técnica artroscópica⁽²¹⁾. Intraoperatoriamente, la técnica POLO (*Pull-Out-Lift-Off*) se ha mostrado

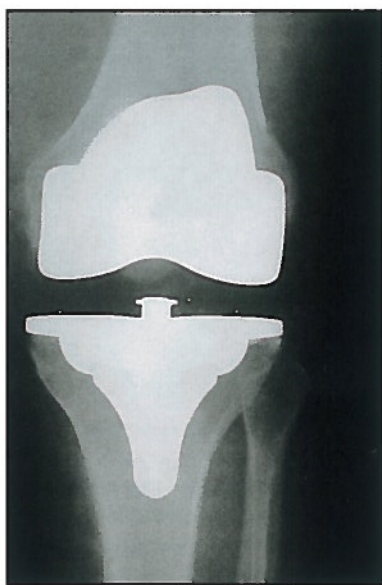


Figura 1. Alineación satisfactoria de la PTR.

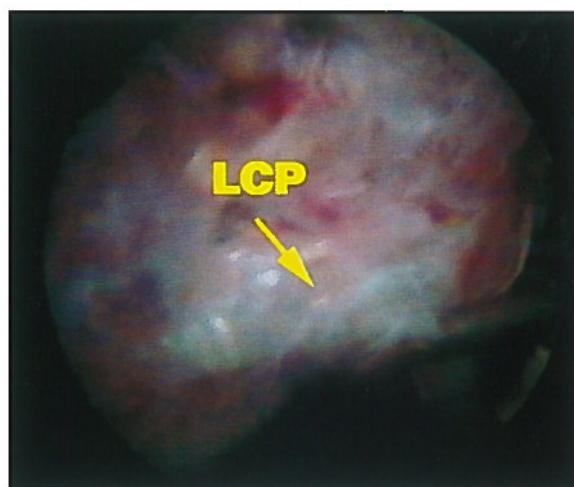


Figura 2. Visualización directa del LCP y comprobación de su tensión con el gancho explorador (CF: componente femoral).

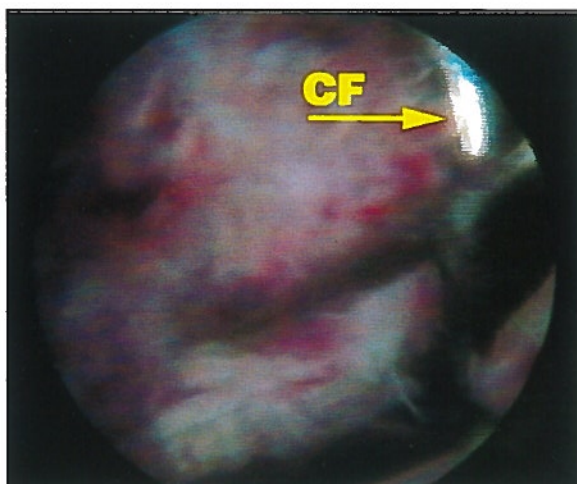


Figura 3. Limpieza del LCP para delimitar sus inserciones.

como la mejor forma de valorar la tensión del LPC⁽¹⁰⁾.

En la actualidad, y con el devenir y evolución de la artroscopia, la revisión de la articulación en aquellos casos de dolor o rigidez se ha convertido en una técnica muy utilizada, tanto con fines diagnósticos como terapéuticos^(1,9,20).

CASO CLÍNICO

Mujer de 65 años diagnosticada de gonartrosis primaria en la que se implanta una artroplastia total de rodilla con cementación tricompartmental modelo Interax (Howmedica, Rutherford, NJ) y con conservación del LCP.

El postoperatorio transcurre sin incidencias, el control radiológico muestra una correcta alineación de los componentes (Figura 1) y el arco de movilidad al alta es de 90°. Sin embargo, la evolución no es satisfactoria, dado que la paciente refiere dolor a la movilización activa y pasiva de su rodilla a partir de los 70° de flexión. Los reactantes de fase aguda son normales y el cultivo del líquido sinovial, obtenido por artrocentesis, es negativo.

Ante la no remisión de su sintomatología, a las 5 semanas se le realiza una artroscopia de rodilla en la que no se aprecian alteraciones de los materiales protésicos y sólo se objetiva un LPC tenso, incapaz de ser movilizado con el gancho palpador (Figura 2) por lo que, tras la limpieza de la sinovial que le recubre, se localizan las inserciones proximal y distal del LCP y, mediante bisturí eléctrico se procede a la liberación parcial del mismo "a demanda", es decir, valorando bajo visión directa su tensión con una sección progresiva, comprobando la disminución de ésta y el grado de flexión máxima conseguido (Figuras 3, 4 y 5).

La evolución clínica es satisfactoria y a las 6 semanas de la artroscopia la paciente se encuentra asintomática, sin precisar medicación alguna y con un arco de movilidad de 105°.

DISCUSIÓN

A pesar del gran número de implantes de rodilla que se realizan, son pocas las publicaciones que han puesto de manifiesto la mayor tensión

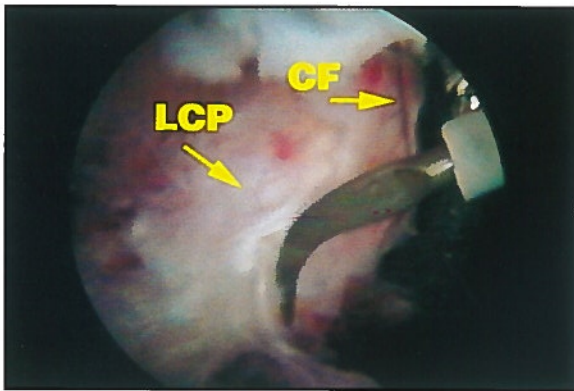


Figura 4. Sección "a la demanda" con electrobisturí.

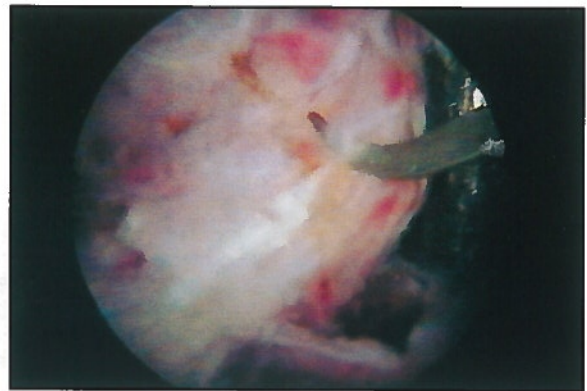


Figura 5. Sección "a la demanda" con electrobisturí.

que sufre el ligamento cruzado posterior como causa de dolor y limitación tras la cirugía, siendo los problemas patelares la principal causa de limitación funcional tras la artroplastia de rodilla. Son puntuales las publicaciones que han relacionado esta limitación con un exceso de tensión del LCP tratado artroscópicamente⁽²¹⁾.

Asimismo, en aquellos casos de rigidez post-artroplastia, siempre y cuando se realice de forma precoz, la manipulación bajo anestesia continúa siendo una clara opción terapéutica^(4,13,15), especialmente en aquellas rodillas protetizadas en las que no se ha alcanzado un arco de flexión mínimo de 90°.

La utilidad de la artroscopia en prótesis de rodilla ya se ha puesto de manifiesto en la localización y extracción de restos de cemento o cuerpos libres, patología femoropatelar, e infecciones subclínicas^(1,7,8,20), habiéndose comunicado mejoras en el arco de movilidad y en la sintomatología clínica (alivio de los síntomas dolorosos) tras artroscopias de prótesis de rodilla dolorosas en la totalidad de las series publicadas, en especial, en los casos en que se asocia inflamación y dolor discapacitante en la rodilla^(6,7,18).

Creemos, por tanto, que en casos de PTR con limitación de la flexión (<70-80°) y dolor, en los que se va a realizar una manipulación bajo anestesia, se debe considerar la posibilidad de practicar una artroscopia para valorar un posible ex-

ceso de tensión del LCP y la necesidad de su liberación parcial, dado el escaso riesgo añadido que supone la realización de una artroscopia y, puesto que hasta la fecha se ha insistido de forma importante para la longevidad de los implantes, en la necesidad de realizar un completo equilibrado de la tensión del ligamento cruzado posterior tras la PTR, pero todos los intentos han sido infructuosos, a excepción de la valoración peroperatoria según la técnica de POLO⁽¹⁰⁾.

En trabajos previos se ha expresado la necesidad ocasional de realizar liberaciones del LCP en el contexto de la PTR^(2,12,16,21), así como la nula sensación de inestabilidad a los 2 años de haber realizado liberaciones intraoperatorias del LCP para corregir deformidades en PTR, siempre y cuando se trate de liberaciones parciales y no de una sección completa del LCP que determinaría inestabilidad⁽¹²⁾, por lo que aconsejamos la realización de una liberación del LCP bajo visión directa y "a la demanda", con el objetivo de evitar la excesiva liberación y consiguiente inestabilidad.

Nosotros recomendamos la realización de una valoración de la tensión del LCP en aquellas rodillas protetizadas y con cuadros de rigidez y dolor que son candidatas para la realización de una manipulación bajo anestesia, con el objetivo primordial de descartar una excesiva tensión del LCP.

BIBLIOGRAFÍA

1. Achalandabaso, J.; Albillos, J.: Stiffness of the knee. Mixed arthroscopic and subcutaneous technique: results of 67 cases. *Arthroscopy*, 1993; 9: 685-690.
2. Arima, J.; Whiteside, L.A.: Effect of partial release of the posterior cruciate ligament in total knee arthroplasty. *Clin Orthop*, 1998; 353: 194-202.
3. Andriacchi, T.; Stanwyck, T.; Galante, J.: Knee biomechanics and total knee replacement. *J Arthroplasty*, 1986; 1: 211-217.
4. Ayers, D.C.; Dennis, D.A.; Johanson, N.A.; Pellegrini, V.D.: Common complications of total

- knee arthroplasty. Instructional Course Lectures (AAOS). *J Bone Joint Surg*, 1997; 79-A: 278-311.
5. Becker, M.W.; Insall, J.N.; Faris, P.M.: Bilateral total knee arthroplasty one cruciate retaining and one cruciate substituting. *Clin Orthop*, 1991; 271: 122-124.
 6. Beight, J.L.; Yao, B.; Hozack, W.; Hearn, S.; Booth, R.: The patellar "Clunk" Syndrome after posterior stabilized total knee arthroplasty. *Clin Orthop*, 1994; 299: 139-142.
 7. Bocell, J.R.; Thorpe, C.D.; Tullios, H.S.: Arthroscopic treatment of symptomatic total knee arthroplasty. *Clin Orthop*, 1991; 271: 125-134.
 8. Butler, D.; Noyes, F.; Grood, E.: Ligamentous restraints to anterior-posterior drawer in the human knee. A biomechanical study. *J Bone Joint Surg*, 1980; 62-A: 259-270.
 9. Campbell, E.D.: Arthroscopy in total knee replacements. *Arthroscopia*, 1987; 3: 31-38.
 10. Chernell, M.J.; Scott, R.D.: Balancing the posterior cruciate ligament during cruciate retaining total knee arthroplasty. *Journal of Orthopaedic Techniques*, 1996; 4: 12-15.
 11. Dorr, L.; Boiardo, R.: Technical considerations in TKA. *Clin Orthop*, 1986; 205: 511-516.
 12. Faris, P.; Herbst, S.; Ritter, M.; Keating, E.: The effect of preoperative knee deformity on the initial results of the cruciate retaining total knee arthroplasty. *J Arthroplasty*, 1992; 7: 527-530.
 13. Fox, J.; Poss: The role of manipulation following total knee replacement. *J Bone Joint Surg*, 1981; 63-A: 357-362.
 14. Hirsch, H.; Lotke, P.; Morrison, L.: The posterior cruciate ligament in total knee surgery. Save, sacrifice or substitute? *Clin Orthop*, 1994; 309: 64-68.
 15. Insall, J.N.; Haas, S.B.: Complicaciones de la artroplastia total de rodilla. En: *Cirugía de la rodilla*. Panamericana (Ed.), 1994.
 16. Ritter, M.; Stringer, E.: Predictive range of motion after total knee arthroplasty. *Clin Orthop*, 1979; 143: 115-119.
 17. Scott, R.D.; Volatile, T.B.: Twelve year's experience with cruciate-retaining total knee arthroplasty. *Clin Orthop*, 1986; 205: 100-106.
 18. Sprague, N.E.; O'Connor, R.L.; Fox, J.M.: Arthroscopic treatment of postoperative knee fibroarthrosis. *Clin Orthop*, 1982; 166: 182-189.
 19. Del Valle, M.E.; Maestro, A.; Murcia, A.; Harwin, S.F.; Vega, J.A.: Immunohistochemical analysis of the mechanoreceptors in the human posterior cruciate ligament. *J Anatomy*, 1997; 1: 97-103.
 20. Vernace, J.V.; Rothman, R.H.; Booth, R.E.; Balderston, R.A.: Arthroscopic management of the patellar clunk syndrome following posterior stabilized total knee arthroplasty. *J Arthroplasty*, 1989; 4: 179-184.
 21. Willians, R.J.; Westrich, G.E.; Siegel, J.; Windsor, R.E.: Arthroscopic release of the posterior cruciate ligament for stiff total knee arthroplasty. *Clin Orthop*, 1996; 331: 185-191.