

# Tratamiento de artritis sépticas de rodilla en niños mediante lavado bajo visión artroscópica

J. L. País, M. González, L. González,  
J. Vázquez, H. I. Friend

*Hospital Universitario de Canarias.  
La Laguna. Santa Cruz de Tenerife.*

**Correspondencia:**

*D. J. L. País Brito  
Hospital Universitario de Canarias  
Cta. la Cuesta-Taco s/n  
La Laguna  
Santa Cruz de Tenerife*

La artroscopia fue usada en cinco rodillas de niños que presentaban artritis sépticas confirmada con análisis de líquido sinovial y cultivos. La técnica consistió en lavado abundante de la articulación con sueros y antibióticos. Esta sencilla técnica se ofrece como una alternativa prometedora en el tratamiento de la artritis séptica de rodilla.

**Palabras clave:** Artritis séptica de rodilla, artroscopia.

**Treatment of septic arthritis of the knee in children by lavage under arthroscopy vision.** The arthroscopy was employed in five knees that have a septic arthritis. The septic arthritis was confirmed by analyzed sinovial liquid and grow cultures. This technique was used to lavage profusely the joint with normal saline and antibiotic solutions. This single reliable procedure promise as an alternative in the management of septic arthritis of the knee.

**Key words:** Septic arthritis knee, arthroscopy.



**L**a artritis séptica es una enfermedad grave que produce degradación del cartílago articular, destruyendo la articulación y ocasionando deformidades invalidantes, por tanto, es importante el tratamiento inmediato urgente y adecuado, para impedir la pérdida de proteoglicanos y colágeno articular.

Este tratamiento urgente tiene cuatro metas: primero, controlar la sepsis y esterilizar la articulación con antibióticos; segundo, limpieza articular para eliminar bacterias, fibrina y restos tisulares; en tercer lugar, reposo articular que alivia el dolor y evita la deformidad causada por el espasmo muscular; finalmente, recuperar la normalidad anatómica y funcional de la articulación.

## MATERIAL Y METODOS

Se trata de cinco niños afectados de artritis séptica de rodilla tratados mediante artroscopia, entre enero de 1993 y diciembre de 1994. El promedio de edad (Figura 1) fue de 23,8 meses (mínimo 16 meses, máximo 35). Entre ellos había tres varones (60%) y dos hembras (40%).

Los cinco pacientes ingresaron por el servicio de urgencias, presentando dolor, fiebre, rodilla en flexo con signos de ocupación articular y, como antecedentes inmediatos, encontramos en 4 casos la presencia de cuadro faringoamigdalario en los días previos, mientras que en el quinto caso no se pudo evidenciar patología previa.

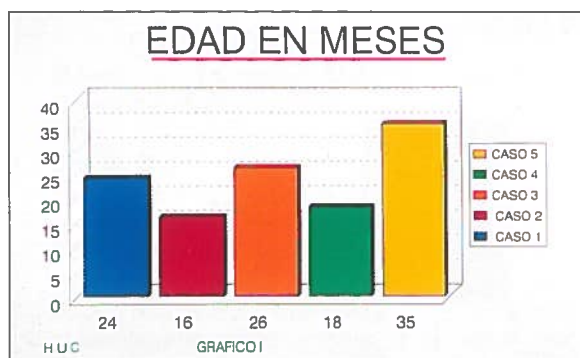


Figura 1. Media de edad en meses.

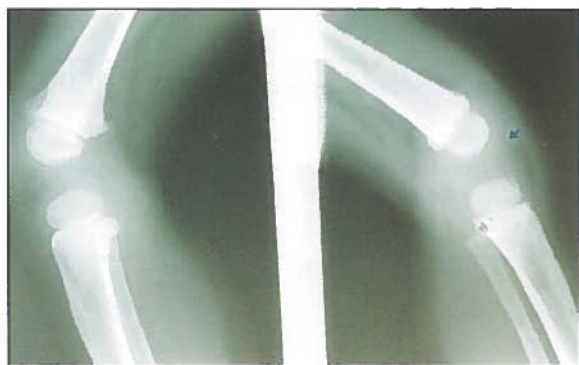

Figura 3. Radiología al ingreso.

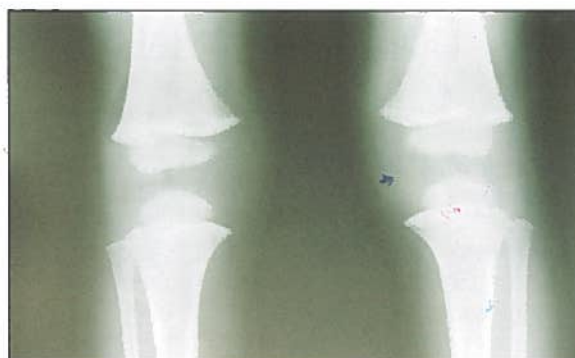

Figura 2. Radiología al ingreso.

	caso 1	caso 2	caso 3	caso 4	caso 5
* leucos. mm <sup>3</sup>	8900	38000	16800	33000	15000
V.S.G. 1 <sup>a</sup> hora	20	84	70	66	79
Desvia. izda.	SI	SI	SI	SI	SI

Figura 4. Hemograma preoperatorio.

Los pacientes fueron examinados radiológicamente, apareciendo en todos ellos una imagen de distensión capsular con aumento de opacidad de la rodilla afecta (Figuras 2 y 3).

El hemograma mostró leucocitosis (Figura 4) en cuatro casos, con cifras de leucocitos normales en el quinto y desviación a la izquierda en todos ellos, así como aumento de la velocidad de sedimentación globular en los cinco casos.

El estudio del líquido sinovial mostró un líquido turbio con cifras de leucocitos variables (Figura 5), presentando en todos los casos cifras descendidas de glucosa y cifras elevadas de proteínas totales, mientras que el cultivo de estos líquidos sinoviales fue negativo en tres casos (60%) y positivo en dos casos (40%), aislándose en uno *Bacillus Sp.* y *H. influenzae* en el otro.

El tratamiento para todos los niños fue la realización de una artroscopia, lavado articular profuso con suero y penicilina, rompiendo las loculaciones con sinoviotomo y evacuando totalmente los restos de pus y fibrina.

Se administró antibioterapia por vía parenteral durante siete días que, en tres casos, fue

Cefotaxima a dosis de 75 mg/Kg/día, Cefazolina a dosis de 50 mg/Kg/día en otro caso y Cefuroxima a dosis de 60 mg/Kg/día en el último enfermo.

Ninguno de nuestros enfermos fue inmovilizado con yeso ni con ningún otro dispositivo, simplemente les fue colocado un vendaje compresivo, con posterioridad al lavado artroscópico, dejando un drenaje de aspiración a presión negativa que se mantuvo durante 48 horas, comenzando la movilización precoz a las 72 horas de la intervención.

## RESULTADOS

La duración media del acto quirúrgico fue de 15 minutos (mínimo 12 y máximo 20), realizándose con anestesia general e isquemia en todos ellos, no existieron pérdidas sanguíneas ni se requirieron transfusiones en ningún caso.

La estancia media postoperatoria (Figura 6) fue de 12 días (mínimo 7 y máximo 18).

En tres casos, la fiebre (Figura 7) desapareció a las 24 horas del acto quirúrgico, mientras que en otro caso fue a las 36 horas y a las 48 horas

**LIQUIDO SINOVIAL**

	caso 1	caso 2	caso 3	caso 4	caso 5
Leucos.	10000	16800	15400	20000	18700
Glucosa mg./dl	10	10	17	15	30
Proteinas g/100 ml	4	4,6	4,1	4,2	3,6
Turbio	SI	SI	SI	SI	SI

HUC GRAFICO III

Figura 5. Celularidad y bioquímica del líquido sinovial.

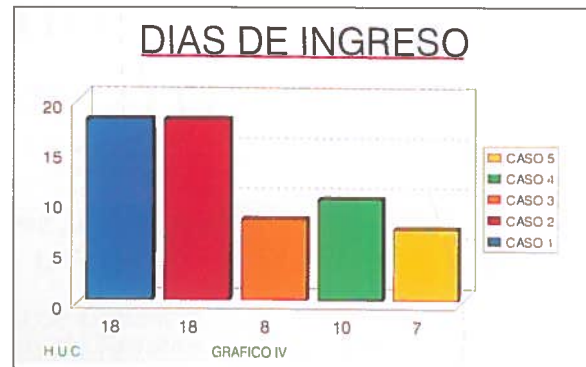

Figura 6. Días de estancia hospitalaria.

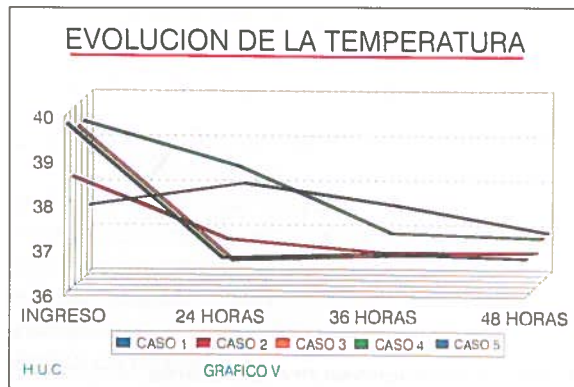


Figura 7. Evolución de la temperatura.

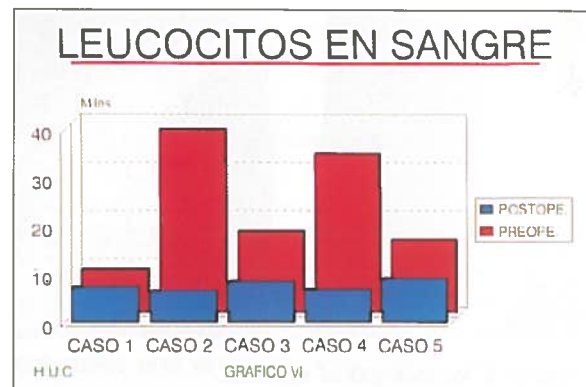


Figura 8. Hemograma a los siete días del postoperatorio.

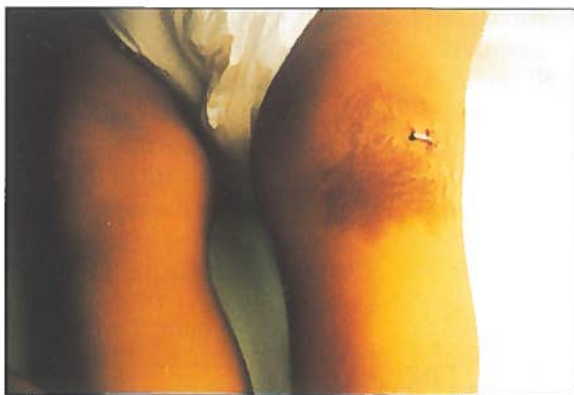

Figura 9. Aspecto de la rodilla a los 7 días del postoperatorio.

en el otro enfermo. La analítica realizada a los siete días, mostró normalidad en los parámetros alterados de V.S.G. y leucocitosis (Figura 8).

A nivel funcional, todos los enfermos evolucionaron de forma satisfactoria, excepto un enfermo talasémico que presentó un moderado grado de rigidez en la rodilla afecta, necesi-

titando rehabilitación articular durante 15 días. Actualmente, todos los enfermos están bien, sin alteraciones de la marcha, rigideces articulares o cicatrices residuales (Figura 9).

## DISCUSION

Considerando los resultados y otras variables como el tiempo quirúrgico, ausencia de cicatrices, así como la rapidez en la deambulaci3n y curaci3n sin recidivas, estamos convencidos de que el lavado artrosc3pico es el tratamiento adecuado en las artritis sépticas, aunque reconocemos que la serie es corta por el número de casos.

Por ello, la artroscopia sería un acto a realizar ante la más mínima sospecha de artritis séptica en niños, dada la gravedad de este cuadro infeccioso y con las serias repercusiones funcionales que pueden tener para la articulaci3n afectada.

Asimismo, hay que tener en cuenta la sencillez de este acto quirúrgico y la posibilidad de hacer un lavado directo sobre aquellos espacios difíciles de abordar por artrotomía.

## **BIBLIOGRAFIA**

1. Mihran, O.; Tachdjian, M.A.: Ortopedia Pediátrica, Vol. 2, 1994.
2. Gainor, B.J.: Instillation of continuous tube irrigation in the septic knee at arthroscopy: A technique. Clin Orthop, 1984: 183-196.
3. Bobechko, W.P.: Immunology of cartilage in septic arthritis. Clin Orthop, 1975; 108: 84.
4. Bynum, D.K.; Nunley, J.A.; Goldner, J.L.; Martínez, S.: Pyogenic arthritis. Emphasis on the need for surgical drainage of the infected joint. South Med J, 1982; 75: 1232.
5. Chacha, P.B.: Suppurative arthritis of the hip joints in infancy. J Bone Joint Surg, 1971; 53A: 538.
6. Clawson, D.K.; Dunn, A.W.: Management of common bacterial infections of bones and joints. J Bone Joint Surg, 1967; 49-A: 164.
7. Compere, E.L.; Metzger, W.I.; Rathindra, N.: The treatment of pyogenic bone and joint infections by closed irrigation with a non-toxic detergent and one or more antibiotics. J Bone Joint Surg, 1967; 49-A: 614.
8. Curtiss, P.H.: Destruction of articular cartilage in septic arthritis. J Bone Joint Surg, 1963; 45-A: 797.
9. Dan, M.: Septic arthritis in young infants: Clinical and microbiologic correlations and therapeutic implications. Rev Infect Dis, 1984; 6: 147.
10. Hallel, T.; Salvati, E.A.: Septic arthritis of the infancy and result study. Clin Orthop, 1978; 132: 115.