

# Luxación recidivante de hombro. Cirugía artroscópica con refuerzo capsular anterior sintético.

**M. Sánchez Alvarez**

*Hospital San José  
Vitoria*

**Correspondencia:**

*D. Mikel Sánchez Alvarez  
c/ Florida, 25, 2ª dcha.  
01005 Vitoria*

En este trabajo se describe una técnica original para el tratamiento de la luxación recidivante de hombro, utilizando un ligamento sintético, colocado con ayuda artroscópica, como refuerzo capsular antero-inferior.

Se exponen las indicaciones y las complicaciones surgidas en los 110 primeros casos realizados desde junio de 1991. Tan sólo nos encontramos con 2 reluxaciones achacables a defectos técnicos.

**Palabras clave:** Hombro, luxación recidivante, ligamento sintético.

**Recidivant luxation of the shoulder. Arthroscopic surgery with synthetic anterior capsular reinforcement.** We report and original technique for the surgical management of recidivant luxation of the shoulder using a synthetic ligament placed with the help of arthroscopy as antero-inferior capsular reinforcement.

We review the indications and the complications in the first 110 cases operated since June 1991; there have been only two repeat luxations due to technical deficiencies.

**Key words:** Shoulder, recidivant luxation, synthetic ligament.



**L**a inestabilidad de hombro era conocida desde la época de Hipócrates, pero fue en 1938 cuando Bankart describió la desinserción del rodete glenoideo y su tratamiento quirúrgico. Desde entonces, se han descrito diferentes lesiones anatomopatológicas y multitud de técnicas quirúrgicas para su tratamiento.

En los últimos años, se han desarrollado distintos procedimientos para la estabilización anterior del hombro por cirugía artroscópica. En principio, estas técnicas artroscópicas estarían indica-

das en los casos de lesiones aisladas de Bankart, sin lesiones de la cabeza humeral o de la glena y con buenos ligamentos gleno-humerales. Por tanto, describiremos una nueva técnica, utilizando un ligamento sintético como refuerzo capsular antero-inferior, que ampliaría el abanico de indicaciones para la cirugía artroscópica.

## **CLASIFICACION**

Realizar una clasificación de las lesiones es importante para poder seleccionar correcta-

mente a los pacientes y poder, de esta forma, aplicar la técnica quirúrgica adecuada.

Clásicamente, las inestabilidades de hombro se han clasificado según su<sup>(1)</sup>:

- Frecuencia: aguda o recidivante.
- Causa: traumáticas o atraumáticas, por microtraumas, congénitas, neuromuscular.
- Dirección: anterior, posterior, inferior, multidireccional.
- Grado: luxación o subluxación.
- Control del paciente: ya sea voluntaria o involuntaria.

Más recientemente, se ha intentado simplificar el problema clasificándolas en dos grandes grupos: TUBS y AMBRI<sup>(2)</sup>.

TUBS:

- *Traumatic.*
- *Unidirectional.*
- *Bankart lesion.*
- *Surgery.*

AMBRI:

- *Atraumatic.*
- *Multidirectional.*
- *Bilateral.*
- *Rehabilitation.*
- *Inferior capsular shift.*

En algunos casos, las clasificaciones son bastante teóricas y resulta difícil encuadrar en ellas a algún paciente. Por ejemplo, podemos estar ante un caso de una luxación anterior traumática en una paciente que presente una hiperlaxitud bilateral sin otros antecedentes de luxaciones.

## ANTECEDENTES HISTORICOS

Turkel describió el importante papel jugado por el complejo rodete anterior-ligamento gleno humeral antero-inferior en la estabilización del hombro en la posición de aprensión<sup>(3)</sup>, es decir, a 90° de abducción y en rotación externa.

Como ya se ha comentado, el diagnóstico de la dirección de la inestabilidad es lo más importante para conseguir un resultado correcto. Tradicionalmente, se ha descrito la inestabilidad del hombro como exclusivamente anterior en el 95% de los casos, sin embargo, desde los trabajos de Neer y Foster<sup>(4)</sup>, se ha reconocido el papel, cada vez más importante, de la laxitud multidireccional, es decir, que el desplazamiento de la cabeza humeral se hace en más de una dirección.

Por tanto, una técnica de Bankart que no tiene en cuenta el componente inferior de la laxitud capsular, fracasará con toda seguridad. Por otra parte, durante la cirugía se debe conseguir una correcta tensión capsular, ya que un retensado excesivo de la cápsula o del subescapular, puede provocar una limitación de la movilidad, una artrosis o una subluxación posterior<sup>(5,6)</sup>.

En 1948, Gallie y LeMesurier<sup>(7)</sup> publicaron una técnica que utilizaba una tira de *fascia lata* autóloga que atravesaba el cuello de la escápula para dirigirse al cuello humeral y desde allí a la apófisis coracoides. Caspari<sup>(8)</sup> describió una modificación de esta técnica para realizarla bajo control artroscópico, y utilizando una tira de *fascia lata* liofilizada que atraviesa el cuello de la escápula y se ancla en el cuello humeral mediante un tornillo.

Con estos estudios como base, pensamos en reforzar la banda anterior del ligamento gleno-humeral anterior con un ligamento sintético.


## DESCRIPCION DEL LIGAMENTO SINTETICO

Se trata de un ligamento del mismo material y estructura en malla que el ligamento de Leeds-Keio de rodilla. Es un ligamento doblado sobre una especie de arandela metálica formando dos fascículos; la arandela sirve de anclaje a nivel del cuello de la escápula.

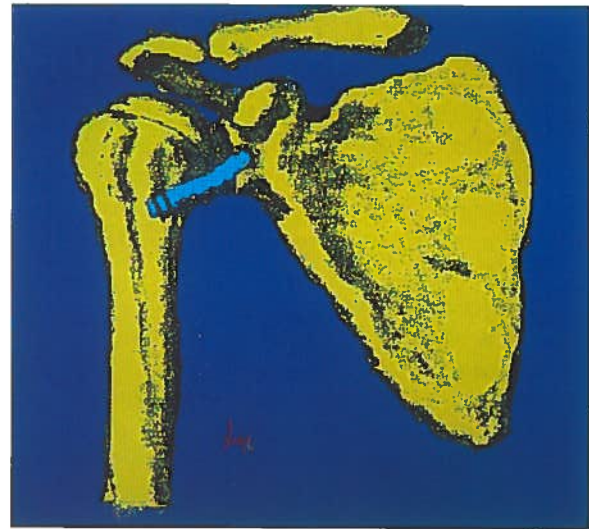El ligamento sintético va prensado dentro de un tubo metálico de 4 mm de diámetro, lo que facilita su paso a través de las partes blandas y del cuello de la escápula, en la que se ha perforado un túnel de sólo 4 mm de diámetro (Figura 1).

Su posición, como veremos más adelante, es prácticamente extracapsular, lo que asegura una excelente tolerancia y una supervivencia a largo plazo, ya que no se encuentra en contacto con el líquido sinovial. El anclaje humeral se realiza mediante una grapa de 8 mm con el sistema *fast-lock*. Conceptualmente, este ligamento actúa de forma muy diferente a los ligamentos artificiales de la rodilla, puesto que en el caso del hombro, el ligamento, situado en posición extrarticular, tan solo trabajaría en los movimiento de abducción rotación externa.

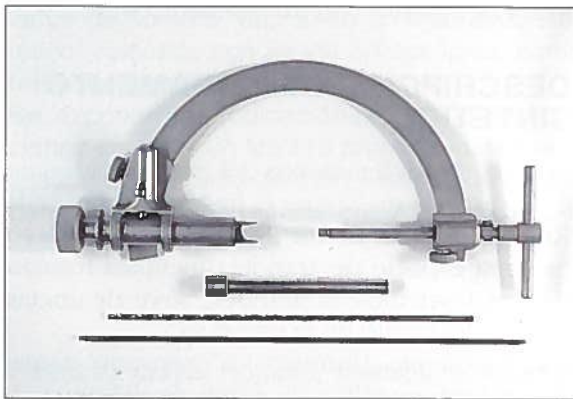
El ligamento actúa sobre tres fundamentos para impedir la luxación de la cabeza humeral (Figura 2):



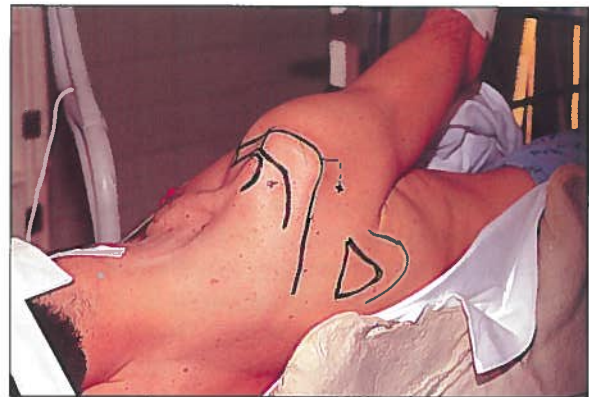
**Figura 1.** Aspecto del ligamento y su funda metálica.



**Figura 2.** Vista anterior de la articulación glenohumeral con el refuerzo capsular antero-inferior colocado.



**Figura 3.** Guía artroscópica para realizar el túnel de la escápula.



**Figura 4.** Posición del paciente en decúbito lateral.

- Se trata de un refuerzo capsular antero-inferior que, por su estructura en malla, actúa como un andamiaje al crecimiento de tejido fibroso de gran resistencia, reconstruyendo la banda anterior del ligamento glenohumeral inferior.

- Ya que atraviesa el músculo subescapular, antes de dirigirse hacia la cabeza humeral, actuaría como una tenodesis del subescapular.

- Finalmente, comentar que se trata de un tope que impide el desplazamiento anterior de la cabeza humeral.

También se ha diseñado un instrumental que facilita la realización del túnel a través del cuello de la escápula y disminuye los riesgos de lesión neurológica, ya que esta guía nos

permite elegir los puntos de entrada y salida del túnel (Figura 3).

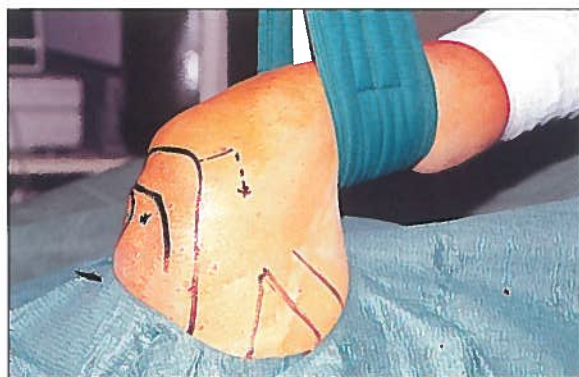## TECNICA QUIRURGICA

### Instalación del paciente

Utilizamos una colchoneta de vacío para sujetar al paciente en decúbito lateral, para ello, será necesario colocar una almohada entre las piernas y un rollo blando debajo de la axila del lado sano, de esta forma, se podrán evitar determinadas compresiones (Figura 4).

Asimismo, utilizamos una doble tracción, una longitudinal al miembro que se sitúa en





**Figura 5. Colocación de la doble tracción.**

una abducción de 30-40° con 3 o 4 Kg y otra perpendicular al húmero con 5 Kg, lo que permite una buena decoadaptación de la cabeza humeral, y nos permite trabajar de una forma cómoda.

### Vías de abordaje

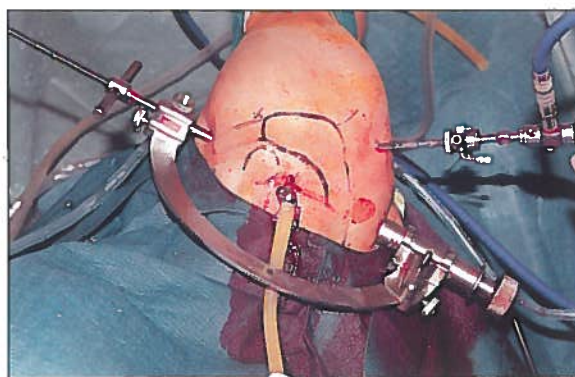
Antes de realizar los abordajes artroscópicos y de dilatar la articulación con suero, es conveniente dibujar los relieves óseos del acromion, articulación acromioclavicular, apófisis coracoides, espina del omóplato y vértice inferior de la escápula, para delimitar las zonas de seguridad de los diferentes abordajes (Figura 5).

Utilizamos los 3 abordajes estándar de la cirugía artroscópica gleno-humeral, como son el abordaje posterior para la óptica, el antero-inferior para el instrumental y el superior para la vía de irrigación del suero. Con las nuevas camisas de artroscopio, de un diámetro superior, podemos prescindir de la vía específica del suero. Según la práctica del cirujano, es conveniente practicar una vía accesoria antero-superior que facilita, notablemente, la visión de la cara anterior del cuello de la escápula.

### Cirugía artroscópica

Comenzamos por una valoración artroscópica gleno-humeral, con el complejo cápsulo-ligamentoso anterior, músculo subescapular, lesión de Hill-Sach en la cabeza humeral o fractura del polo antero-inferior de la glena.

Se realiza una sinovectomía parcial y extirpación de los cuerpos libres si los hubiera. Es conveniente practicar un desbridamiento de la cara anterior del cuello de la escápula y realizar un



**Figura 6. Colocación de la guía artroscópica a través del abordaje anterior.**

buen fresado de esta zona hasta llegar a un hueso sangrante, como en otras técnicas artroscópicas de estabilización de hombro.'

### Realización del túnel óseo en el cuello de la escápula

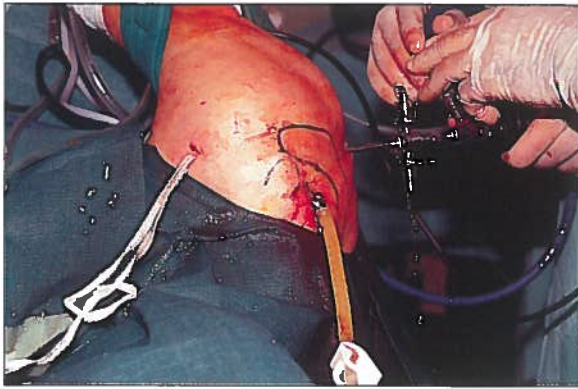
Posteriormente, con la ayuda de una fresa de 3 mm elegimos y marcamos el punto en el cuello de la escápula, en el que realizaremos el túnel óseo.

A través de la cánula anterior, se introduce y clava en el punto elegido, la varilla punzón. A continuación, se retira la cánula y, usando como guía esta varilla, introducimos en la articulación el brazo intraarticular de la guía del hombro y la colocamos en el punto previamente elegido. En este momento, la guía de hombro indicará el punto de salida en la cara posterior del hombro, donde se realizará una incisión en la piel de 2 cm y con disección roma llegaremos hasta contactar con el hueso. Seguidamente, anclamos y fijamos la guía con la ayuda de la carraca (Figura 6).

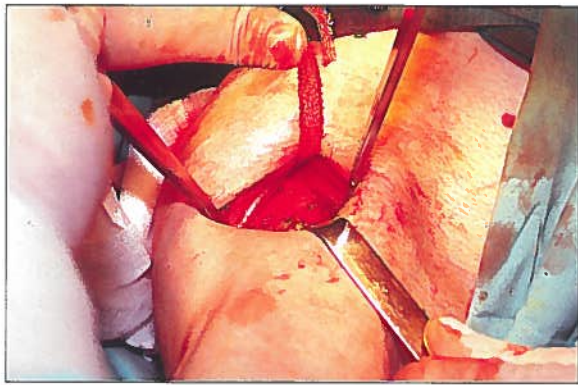
Después de haber fijado la guía, se puede perforar el túnel del cuello de la escápula con la ayuda de una broca específica de 4 mm. Al notar el paso de las dos corticales, es conveniente introducir el artroscopio a través del cañón guía para comprobar la buena posición de la broca.

### Paso del ligamento

Una vez perforado el túnel y manteniendo la guía en posición, se introduce una varilla larga metálica que atraviesa la escápula, saliendo por el cañón de la guía. Posteriormente, empalma-



**Figura 7.** La fibra sintética fue tunelizada a través del cuello de la escápula y sale por el abordaje anterior.



**Figura 9.** Visión artroscópica de la fibra sintética atravesando la escápula y saliendo por la cápsula anterior.

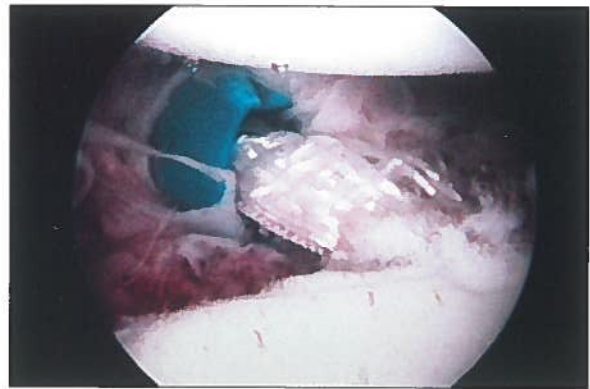
mos el tubo del ligamento sintético con la varilla metálica y empujamos el tubo del ligamento, consiguiendo, de esta forma, pasar el ligamento a través de la escápula.

Se retira entonces la guía y tensamos el ligamento tirando de la porción que sale por el abordaje anterior del hombro, desfundándolo del tubo metálico desechable. En este momento, es importante asegurarse de que el tope metálico posterior del ligamento quede bien apoyado en la cortical posterior del cuello de la escápula (Figura 7).

De este modo, termina el tiempo artroscópico de la intervención (Figura 8).

### Tiempo extraarticular

Una vez finalizado el tiempo artroscópico, se suelta la doble tracción y se coloca al paciente en decúbito supino con el brazo en posición de aprensión, es decir, en rotación externa y



**Figura 8.** Incisión axilar a través de la que se anclará el ligamento en el cuello humeral.

en abducción de, al menos, 90°. Se realiza una incisión a nivel del borde inferior del pectoral mayor y con disección roma, con el dedo índice, pasamos por debajo del pectoral y del deltoides anterior hasta palpar la apófisis coracoides y la salida del ligamento.

Con la ayuda de dos palancas, se separa el pectoral por fuera y el tendón conjunto coraco-bíceps por dentro, con sumo cuidado, para no producir lesiones vasculo-nerviosas. Es entonces cuando se puede recuperar el ligamento para que salga a través de la incisión anterior. De este modo, tenemos un buen acceso a la cara anterior del cuello humeral, palpando la corredera bicipital, el troquín y la apófisis coracoides (Figura 9).

En el cuello humeral, por debajo del troquín, localizamos el borde inferior de la inserción del subescapular, donde se aprecian dos venas periólicas paralelas que corren de forma perpendicular al eje de la diáfisis humeral, siendo éste el punto ideal para colocar la grapa de anclaje del ligamento. Desperiositizamos la zona y anclaremos el ligamento con la grapa *fast-lock*.

Es muy importante, antes de fijar el ligamento, verificar la buena posición de la cabeza humeral, ya que en las grandes inestabilidades de hombro corremos el riesgo de grapar el ligamento en posición de luxación.

Jugando con la posición del brazo y la tensión del ligamento, cabe la posibilidad de elegir el grado de limitación de la rotación externa, que puede ir desde la ausencia de limitación hasta una de varios grados, según exista una gran laxitud con lesiones importantes de Hill-Sach o del polo antero-inferior de la glena.

## INDICACIONES

Al inicio de la técnica, se indicaba la ligamentoplastia de hombro en los casos en los que no se podía realizar una buena reinserción del rodete, ya sea por ausencia de lesión de Bankart o por mala calidad de los ligamentos gleno-humerales. Asimismo, está indicada en los casos en los que se presenta una lesión importante de Hill-Sachs o una fractura del polo antero-inferior de la glena.

Hemos utilizado esta misma técnica en 8 casos denominados luxaciones multidireccionales, con la única modificación de anclar la grapa humeral más cerca del troquíen, lo que limita, de alguna manera, la rotación externa, pero hemos conseguido, a corto plazo, una desaparición del *sulcus test* sin tener recidiva de la luxación.

## Cuidados postoperatorios

Salvo en los primeros casos, en los que se inmovilizaba relativamente el hombro del paciente durante las 3 primeras semanas, el brazo se coloca en cabestrillo y se permite al paciente realizar movimientos del hombro de antepulsión y ligera abducción, según la tolerancia del dolor. Es decir, que se autoriza al paciente a comer o peinarse, por ejemplo, desde el momento en que el dolor se lo permita.

A partir de la tercera o cuarta semana se le envía al Servicio de Rehabilitación, comenzando los ejercicios activos y pasivos de rotación externa y abducción desde la sexta semana. Al sexto mes, se permite la práctica deportiva total.

Se han revisado los pacientes a la segunda, cuarta y sexta semana del postoperatorio y, posteriormente, al tercero y sexto mes. Se ha rellenado un protocolo de Constant cada seis meses desde el sexto mes y, por tanto, tendremos la evolución funcional de los casos revisados a los meses 6, 12, 18, 24, etc.

## COMPLICACIONES

Sobre los 110 primeros casos, realizados desde junio de 1991, se han apreciado las siguientes complicaciones:

### *Complicaciones postoperatorias*

- Infecciones: 2 infecciones superficiales de la herida quirúrgica axilar y una infección profunda, que precisó la retirada de la plastia.

- Algodistrofias: por el momento no hemos apreciado ninguna.

- Complicaciones neurológicas: 3 parestesias pasajeras, que podrían deberse a la doble tracción, una atrofia pasajera del bíceps y una atrofia del infraespinoso.

### *Tolerancia del ligamento sintético*

No hemos tenido ninguna sinovitis ni ningún signo clínico o radiológico de yatrogenia o intolerancia al material sintético. Anteriormente, teníamos una gran experiencia utilizando el ligamento de Leeds-Keio de rodilla, realizando una plastia intra y extraarticular como refuerzo del tendón semitendinoso, y sobre más de 300 casos no se encontró más que dos intolerancias al material sintético. En todos los casos de rodilla tuvimos una excelente incorporación del trayecto extraarticular, lo que nos animó a utilizar el mismo material como refuerzo capsular del hombro.

### *Reluxaciones*

Se han presentado 2 reluxaciones por graves y evidentes defectos de la técnica quirúrgica, así como 2 reluxaciones de nuestros primeros casos, sin que conste algún defecto de técnica, y 2 subluxaciones, tras traumatismos importantes y precoces, en las primeras semanas del postoperatorio.

## DISCUSION

La ligamentoplastia de hombro, anteriormente descrita, nos ha reportado un resultado muy satisfactorio, ya que ha permitido a los pacientes, desde la retirada de los puntos de sutura, llevar una vida prácticamente normal; conviene no olvidar que se trata de una intervención muy poco incapacitante y prácticamente indolora. La estancia hospitalaria postoperatoria ha sido, en casi todos los casos, de 24 horas.

Como ventajas, podríamos citar las siguientes:

1. Se trata de una técnica muy poco agresiva.
2. No precisa inmovilización.
3. La principal ventaja es que estabilizamos el hombro sin alterar, de ninguna manera, la sensibilidad propioceptiva del hombro.
4. En el caso de un posible fracaso, la reintervención por cirugía abierta no supone problemas adicionales, ya que no hemos alterado la anatomía del hombro.



Los riesgos serían las lesiones neuro-vasculares, por tanto y como en cualquier intervención quirúrgica, hay que ser muy cuidadoso con las vías de abordaje y con la colocación de la guía. Las estructuras más expuestas son el nervio supraescapular, nervio músculo-cutáneo, nervio circunflejo y vena cefálica. Habría que citar como posible riesgo (aunque nosotros no lo hayamos visto) una intolerancia al material sintético.

La técnica óptima, como la definió Cofield y col.<sup>(9)</sup> sería la que cumpliría los siguientes requisitos: bajo índice de recidivas, bajo índice de complicaciones, baja incidencia de artrosis, ausencia de limitación de la movilidad, trata-

miento anatómico de la patología y que no sea difícil técnicamente.

Pensamos que el reforzar las estructuras del hombro lesionadas en la luxación recidivante puede ser una técnica de futuro, ya sea utilizando material sintético o tejido autólogo. En principio, parece lógico el reforzar unos ligamentos gleno-humerales elongados y deteriorados en lugar de sólo retensarlos, como se realiza actualmente en la técnica artroscópica.

Tras tres años de evolución, nosotros estamos francamente contentos y estamos ampliando las indicaciones, pero como en cualquier nueva técnica, será el paso del tiempo el que finalmente juzgará su valía.

## BIBLIOGRAFIA

1. Warner, J.J.P.; Marks, P.H.: Management of complications of surgery for anterior shoulder instability. *Sports Medicine and Arthroscopy Review*, Vol. 1 nº 4, Winter 1993: 272-292.
2. Esch, J.C.: *Arthroscopic Surgery. The Shoulder and Elbow*, Chapter 8.
3. Turkel, S.J.; Panie, M.W.; Marshall, J.L.; Girgis, R.J.: Stabilizing mechanisms preventing anterior dislocation of the glenohumeral joint. *J Bone Joint Surg*, 1981; 63: 1208.
4. Neer, C.S.; Foster, C.R.: Anterior capsular shift for involuntary inferior and multidirectional instability of the shoulder. *J Bone Joint Surgery*, 1980; 62A: 897-908.
5. Hawkins, R.H.; Hawkins, R.J.: Failed anterior reconstruction for shoulder instability. *J Bone Joint Surgery*, 1985; 67B: 709-714.
6. Young, C.; Rockwood, C.A.: Complications of failed Bristow procedure and their management, *J Bone Surgery*, 1991; 73A: 969-981.
7. Gallie, LeMesurier. *J. Bone Joint Surgery*, 1948.
8. Norman, F.; Sprague III: *Complications in Arthroscopy*. Raven Press: 190-191.
9. Cofield, R.H.; Kavanaugh, B.F.; Frassica, F.J.: Anterior shoulder instability. In: Stauffer, S.E.; ed. *AAOS Instructional course lectures*, Vol. 34, St. Louis. MO: CU Mosby, 1985: 210-227.