

Trasplante osteocondral autólogo por vía artroscópica de rodilla

P. L. Ripoll, M. de Prado, D. Ruiz, J. Salmerón

Servicio de Traumatología y Cirugía Ortopédica. Policlínico San Carlos. Murcia.

Correspondencia:

Dr. P.L. Ripoll
Policlínico San Carlos
c/ Miguel Hernández, 12 (Pol. Infante D. Juan Manuel)
30011 Murcia

Se presenta la técnica de los injertos autólogos en mosaico por vía artroscópica para el tratamiento de lesiones de extensión comprendida entre 1 y 3 cm que afecten a todo el espesor del cartílago, situadas en zona de carga a nivel de los cóndilos femorales. Se describe la técnica quirúrgica artroscópica y se expone una casuística que incluye 15 casos de los que se han podido volver a ver de forma artroscópica 8, de los cuales 6 estaban totalmente incorporados. Los 2 casos de fracaso se atribuyen a un estrés excesivo sobre el injerto por la prociencia que había en la superficie de implante.

Palabras clave: Injerto osteocondral, osteocondritis.

Autologous osteochondral transplant through knee arthroscopy

We describe the technique of autologous mosaic implant through an arthroscopic approach for the management of injuries 1-3 cm in length involving the complete thickness of the cartilage sited in the load-bearing area of the femoral condyles. We describe the arthroscopic surgical technique and present a series of 15 cases, with arthroscopic follow-up in eight, six or which were completely incorporated. The two failures are attributed to excess stress due to prociencia in the implant surface.

Key words: Osteochondral implant, osteocondritis.



L el tratamiento de las lesiones condrales en la rodilla ha sido tradicionalmente controvertido en cirugía ortopédica. En el origen del problema está la falta de capacidad de regeneración del cartílago hialino.

En la actualidad están vigentes diversos métodos, los que han sobrevivido al paso del tiempo, como las perforaciones propuestas por Pridie que, con sus ventajas e inconvenientes, se han convertido en un clásico, o los de más reciente aparición como los trasplantes autólogos de condrocitos, que abren una nueva vía y que deberán ser contrastados por el paso del tiempo.

Es indudable que la aparición de la artroscopia ofrece nuevas posibilidades a técnicas que,

fundamentalmente, por su agresividad se encontraban en vías de abandono; tal es el caso en nuestra opinión, de los injertos en marquetería (hoy se podrían denominar más propiamente en mosaico), y están nuevamente en vigencia, desde la aparición de la técnica introducida por Bobit y Morgan en 1996, que permite la implantación de injertos autólogos osteocondrales cilíndricos por vía artroscópica en la rodilla.

INDICACIONES

Esta técnica se realizará, en aquellas lesiones del cartílago hialino, de más de 1 cm de diámetro y menos de 3 cm, que afecten a todo el

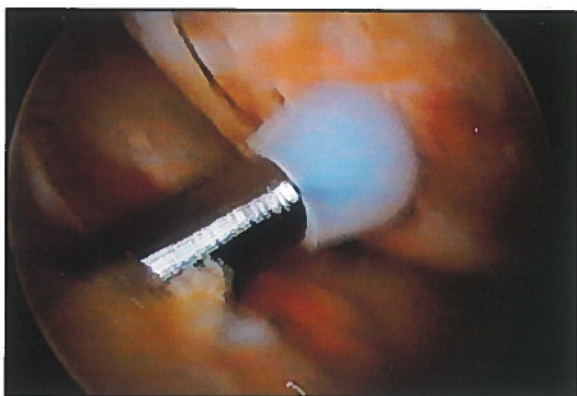


Figura 1. Calibrador para determinar la magnitud de la lesión y el número de injertos necesarios.

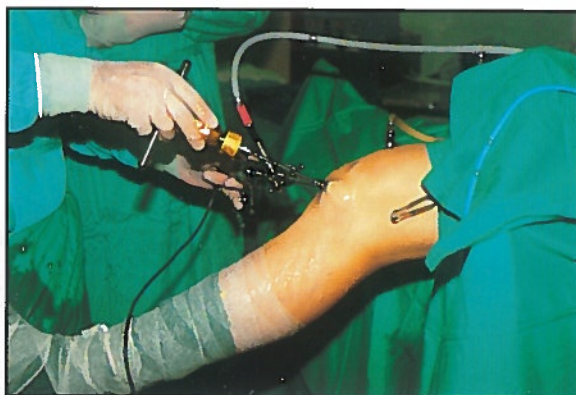


Figura 2. Campo operatorio y visión exterior de la extracción del injerto.

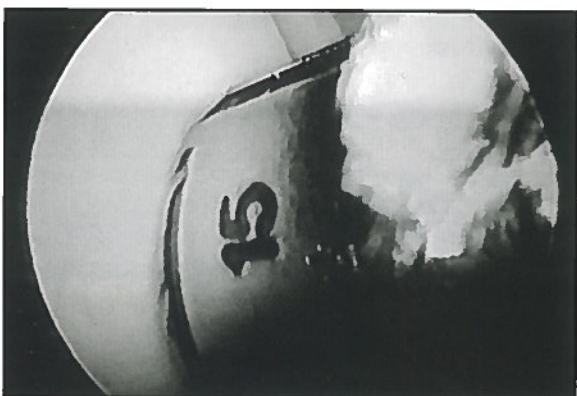


Figura 3. Imagen artroscópica de la extracción del injerto.

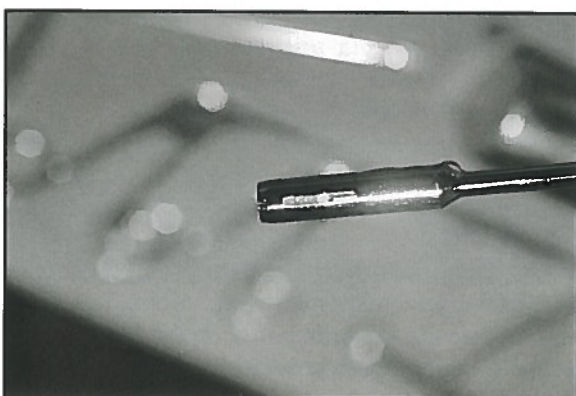


Figura 4. Cánula extractora, con el injerto extraído en su interior.

espesor del mismo, es decir donde quede expuesto el hueso subcondral (grado III) y situadas en zona de carga. Se indican en rodillas estables, sin alteraciones del eje y con buen estado del hueso subcondral.

Los enfermos se seleccionarán por debajo de 40 años, salvo aquellos casos en que pueda ampliarse el límite, porque el estado biológico del paciente lo permita. En nuestra opinión, el implante deberá efectuarse exclusivamente en los cóndilos femorales, y podrá realizarse de forma aislada, o como gesto asociado a la reparación de otras estructuras, LCA, LCP, suturas meniscales...

TECNICA QUIRURGICA

La realización de esta técnica está reservada para cirujanos con hábito artroscópico desarrollado, pues ofrece dificultades importantes. El primer paso será efectuar una artroscopia diagnóstica, en la que evaluaremos la lesión, su situación y profundidad, así como la idoneidad de la zona dadora.

Decididos a realizar el implante, siempre a través de las vías habituales en artroscopia, seguiremos los siguientes pasos:

1. Utilizando el juego de calibradores, precisaremos la amplitud de la lesión y el número y diámetro de los injertos a colocar (Figura 1). El diámetro de los calibradores elegidos, determinará el de las cánulas de extracción e implantación.

2. Extracción del implante de la zona dadora (Figuras 2 y 3). Se hará preferentemente de la vertiente externa, lo más alejado posible de la zona de carga.

Es fundamental en la técnica que dicha extracción se haga de manera que la cánula quede apoyada perpendicularmente a la superficie del cartílago, contactando con el mismo en todo su perímetro por igual. Este hecho condiciona, de manera absoluta, la futura estabilidad del injerto.

Con frecuencia, es necesario llevar a cabo un desbridamiento sinovial, que nos permita llevar

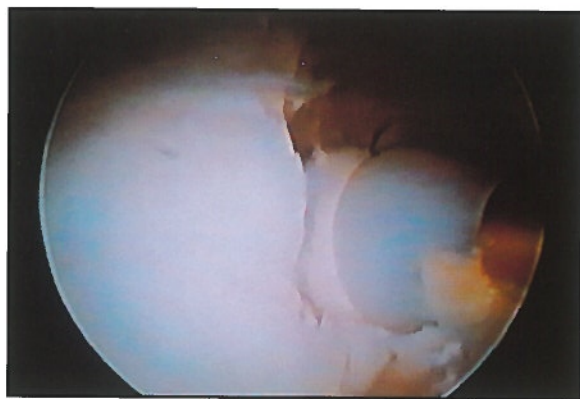


Figura 5. Impactación del injerto.

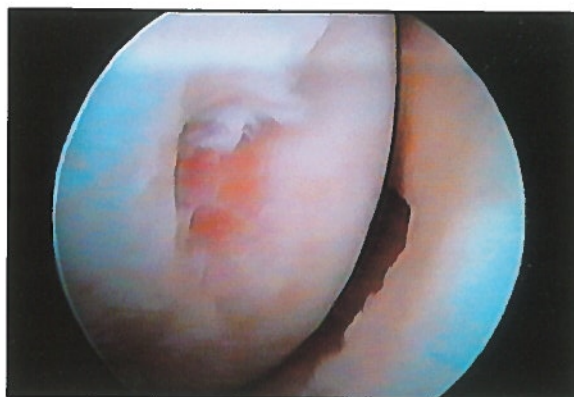

Figura 6. Lesión condral desbridada de 1 cm de diámetro preoperatorio. (Indicación princeps).

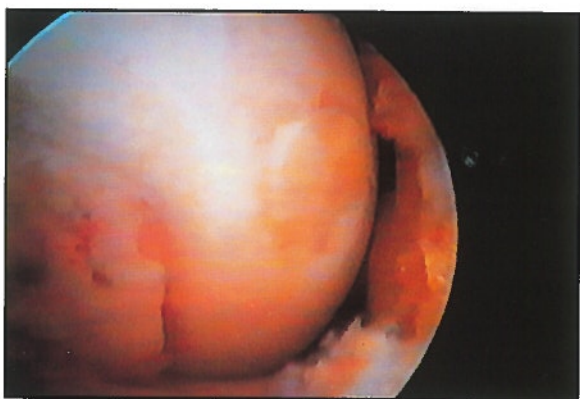

Figura 7. Imagen del injerto de la figura anterior a los 3 meses de su colocación.

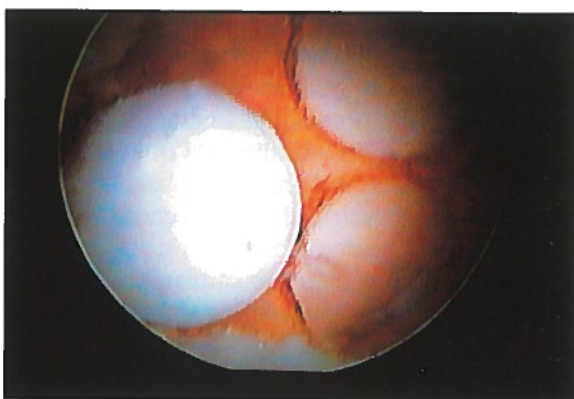


Figura 8. Visión operatoria de la colocación de un injerto triple.

a cabo la técnica cómodamente. Haremos penetrar la cánula extractora hasta 15 mm de profundidad. Para realizar la extracción giraremos la cánula 90° a derecha e izquierda, imprimiéndole más tarde un suave movimiento de bamboleo durante la extracción.

3. Preparación del lecho de implantación en la zona lesionada. Lo haremos con la cánula de diámetro apropiado, profundizando hasta 20 mm, asimismo es fundamental que se realice el labrado del lecho, de forma perpendicular al hueso subcondral. Repetiremos los movimientos rotacionales y de bamboleo, utilizados anteriormente para lograr la extracción.

4. Inserción del injerto. Afrontando la cánula que contiene el injerto (Figura 4) con el perímetro del lecho receptor, se impactará suavemente ajustando definitivamente el injerto utilizando el juego de calibradores (Figura 5). Comprobando que la superficie del cartílago trasplantado queda en contacto directo con cartílago sano y a su mismo nivel.

POSTOPERATORIO

Colocamos un vendaje compresivo habitual en cirugía artroscópica de la rodilla, así como un drenaje aspirativo durante 48 horas. Iniciamos la movilización de manera inmediata.

En la actualidad mantenemos un período de descarga de 6 semanas, transcurridas las cuales, iniciamos la carga progresiva. La rehabilitación comenzará en el postoperatorio inmediato.

CASUÍSTICA

Desde marzo hasta agosto de 1997 hemos realizado en nuestro centro 15 casos. La edad máxima ha sido 43 años y la mínima de 21 (media = 34). Doce casos fueron varones y 3 mujeres. En 8 casos utilizamos injerto único (Figuras 6 y 7), en 4 doble y en 3 usamos 3 injertos osteocondrales (Figuras 8 y 9). La rodilla dominante fue la derecha en 11 casos, por 4 la izquierda. Hemos reartroscopiado 8 de los casos intervenidos y, en 6

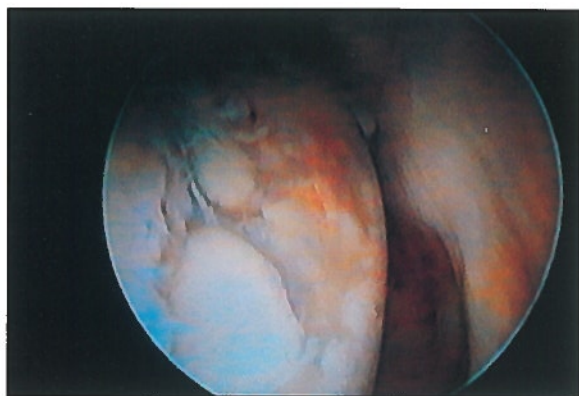
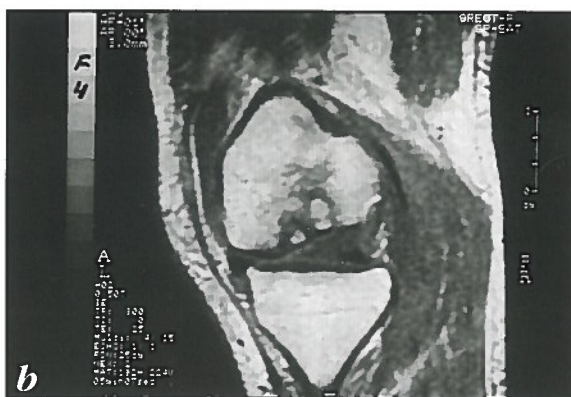
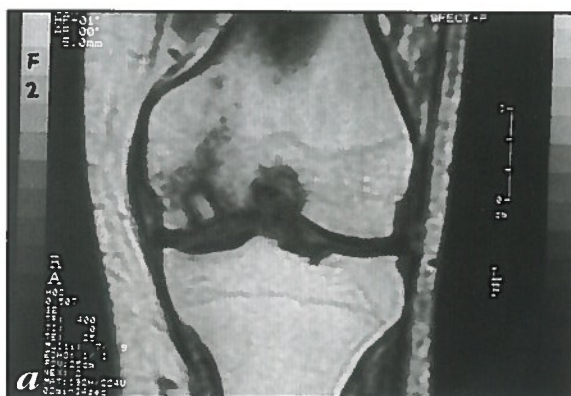
Figura 9. Revisión artroscópica de la lesión de la figura anterior (nº 8) a los tres meses.

de ellos, se comprobó una incorporación satisfactoria del injerto (Figuras 10a y 10b). Sólo en 2 casos hubo un desprendimiento del implante. En un caso total, y en otro, del fragmento cartilaginoso hialino. Esto lo atribuimos a que, en la técnica original, se recomendaba implantar un injerto de 15 mm de longitud en un lecho de 13 mm de profundidad, condicionando esto fuerzas de cizallamiento en la interfase cartílago hueso subcondral en dicho injerto. Ahora implantamos un injerto de 15 mm de longitud en un lecho de 20 mm de profundidad, proporcionando así un menor estrés al injerto implantado.

CONCLUSIONES

Creemos que esta técnica tiene su lugar en el tratamiento de las lesiones de tamaño medio, reduciendo de forma drástica la agresividad de otros métodos. Aún así hemos de remarcar las dificultades en su realización. Frente a la objeción de que pudiera dejarse alguna zona de hueso subcondral al descubierto, hemos de decir que se soslaya, en gran parte, seleccionando



Figuras 10a y 10b. Aspecto con RMN de los injertos osteocondrales a los 2 meses de su implantación.

cuidadosamente el tamaño de las lesiones a tratar y encastrando siempre nuestro implante sobre el borde sano del cartílago, lo que resulta fundamental dada la tendencia del condrocito a aislarse. Destacamos la utilidad de esta técnica, como gesto complementario en la reconstrucción del pivote central, donde frecuentemente encontramos lesiones condrales y, tal vez, su mayor virtud reside en la proporción existente entre el problema a resolver y la agresividad del gesto quirúrgico realizado.

BIBLIOGRAFIA

1. Bobié, V.: Arthroscopic osteochondral autograft transplantation in anterior cruciate ligament reconstruction: A preliminary clinical study. *Knee Surg Sports Traumatol Arthroscopy*, 1996; 3: 262-264.
2. Matsusue, Y.; Yamamuro, T.; Hama, H.: Case report: Arthroscopic multiples osteochondral transplantation to the chondral defect in the knee associated with anterior cruciate ligament disruption. *Arthroscopy*, 1993; 9: 318-321.
3. Priddie, K.H.: A method of resurfacing osteoarthritic knee joint. *J Bone Joint Surg*, 1959; 41 B: 618.
4. Hangody, L.; Kish, G.; et al.: Autogenous osteochondral graft technique for replacing knee cartilage defects in dogs. *Orthopedics*, June 1997; 5, 3: 175-181.
5. Vaquero, J.; Cabestany, J.M.; Cugat, R.: Lesiones osteocondrales y osteocondrales disecantes. En: *Principios de Artroscopia y Cirugía artroscópica*. Springer Verlag Ibérica, Barcelona; 1993: 195-209.