

FRACTURAS INTRAARTICULARES DE CALCÁNEO. TÉCNICA QUIRÚRGICA MEDIANTE ABORDAJE LATERAL AMPLIADO

A. Dalmau-Coll

*Servicio de Cirugía Ortopédica y Traumatología. Unidad de Pie y Tobillo.
Hospital ASEPEYO Sant Cugat. Sant Cugat del Vallés (Barcelona)*

El calcáneo es el hueso del tarso más frecuentemente fracturado; la mayoría de los casos son intraarticulares y asociadas a lesiones toracolumbares u otras que afectan a la extremidad inferior. El mecanismo de lesión, generalmente de alta energía, es por fuerza axial directa a través del retropié, típico de caídas de altura o accidentes de tráfico. La decisión del tratamiento de las fracturas intraarticulares de calcáneo no es fácil. Asimismo es importante realizar una planificación preoperatoria de la fractura, de las condiciones del paciente y de sus necesidades funcionales. En fracturas desplazadas intraarticulares de la faceta posterior, las fracturas-luxaciones y las fracturas que afectan a más del 25% de la articulación calcaneocuboidea, está indicado el tratamiento quirúrgico. El abordaje lateral extendido para la reducción de estas fracturas debe incluir un colgajo que incluya y proteja los tendones peroneos, el nervio sural y la vascularización del mismo. Este abordaje permite la visualización completa de la cara lateral del calcáneo, desde la tuberosidad posterior a la articulación calcaneocuboidea, y la reducción indirecta de la pared medial y el *sustentaculum*.

PALABRAS CLAVE: Calcáneo. Fracturas. Tratamiento quirúrgico. Técnica quirúrgica.

CALCANEUS INTRAARTICULAR FRACTURES. SURGICAL TECHNIQUE BY EXTENSILE LATERAL APPROACH

The calcaneus is the most frequently fractured tarsal bone; most of them are intra-articular and associated with thoracolumbar and other lower extremity injuries. The mechanism of injury involves a high-energy axial load directed through the hindfoot, typically result from a fall from a height or a high-velocity motor vehicle accident. To decide the treatment of displaced intra-articular calcaneal fractures is not easy. It is therefore important to perform a preoperative assessment of the fracture, the patient's condition and functional needs. Displaced intra-articular fractures involving the posterior facet, fracture dislocations and fractures with more than 25% involvement of the calcaneocuboid joint are indicated for operative treatment. An extensile lateral approach for the operative management of calcaneal fractures must include a full-thickness flap that protects the peroneal tendons, sural nerve, and the vascularity of the flap. It allows visualization of the entire lateral aspect of the calcaneus from the posterior tuberosity to the calcaneocuboid joint and an indirect reduction of the medial wall and the sustentaculum.

KEY WORDS: Calcaneous. Fractures. Operative treatment. Surgical technique.

INTRODUCCIÓN

El calcáneo es el hueso del tarso más frecuentemente fracturado, comprendiendo el 1-2% de todas las fracturas, siendo casi un 75% de ellas intraarticulares y asociadas a lesiones toracolumbares u otras lesiones que afectan a la extremidad inferior^(1,2).

Las fracturas de calcáneo son lesiones severas, de pronóstico incierto, dependiendo del grado de conminución y

afectación articular. La mayoría de los casos se producen en accidente laboral, frecuentemente por precipitación desde una altura, afectando a personas jóvenes y puede ser causa de larga incapacidad laboral, por lo que el impacto socioeconómico de estas lesiones suele ser importante^(3,4).

A pesar de que no existe un tratamiento particularmente efectivo para resolver las fracturas de calcáneo y de que la evidencia indica que muchos pacientes tratados quirúrgicamente no consiguen un restablecimiento completo de su función, los estudios actuales avalan la reducción abierta y la fijación interna, con pocas complicaciones y mejores resultados^(5,6).

ANATOMÍA Y BIOMECÁNICA

El calcáneo es el más grande de los huesos del tarso, presentando en su mitad anterior las superficies articulares, y en la

Correspondencia:

A. Dalmau
Hospital ASEPEYO Sant Cugat
Avda. Alcalde Barnils, 54-60.
08174 Sant Cugat del Vallés (Barcelona)
Correo electrónico: antoniodalmau@me.com
Fecha de recepción: 03/07/2012

posterior la llamada *tuberosidad posterior*, donde se inserta el tendón de Aquiles.

En la cara inferior presenta la inserción de la musculatura corta plantar y fascia plantar.

En la cara superior presenta las superficies articulares, en relación con las correspondientes del astrágalo (formando el complejo articular subastragalino); la posterior es la mayor, convexa, y la anterior, de forma arriñonada, puede dividirse en una zona medial, correspondiente al *sustentaculum tali*, ligeramente cóncava, y la zona anterior, también ligeramente cóncava.

Entre la subastragalina anterior y la posterior, está el surco calcáneo, zona de inserción del potente ligamento interóseo, que ocupa el llamado seno del tarso, canal formado por el surco calcáneo (suelo) y el surco astragalino por encima (techo).

En su cara lateral está el canal para los tendones peroneos, separado en su porción media por una cresta, que deja por encima un surco para el peroneo lateral corto y otro por abajo para el largo. Por encima existe una superficie rugosa para la inserción del ligamento peroneocalcáneo. Algo más superficial, pero en inmediata vecindad con estos tendones, se encuentra el nervio safeno externo o sural.

En la parte interna del calcáneo, de pared más robusta y cóncava, se proyecta el *sustentaculum tali* (apoyo del astrágalo en su superficie articular medial). En esta cara interna se encuentra el canal tarsiano, cerrado por arriba por el *sustentaculum tali* y medialmente por la parte más interna del ligamento anular. Por este estrecho desfiladero desciende el paquete vasculonervioso tibial posterior, cuyo nervio se dividirá en los dos plantares (interno y externo), y los tendones tibial posterior, flexor común y flexor largo del dedo gordo.

La cara distal o anterior del calcáneo, incurvada en forma de silla de montar, se articula con el cuboides.

La inmediata vecindad de los nervios con las paredes del calcáneo aclara muchos aspectos de la patología de la región. El rechazo de la cara externa del calcáneo hacia afuera, muy frecuente en las fracturas del mismo, explica la compresión de la vaina de los peroneos y muchas veces provoca una reacción fibrosa que engloba al nervio sural. En cuanto al canal tarsiano, con facilidad puede ser estrangulado cuando la pared medial se proyecta hacia dentro del canal, provocando un síndrome compresivo del canal tarsiano. Debemos, pues, descartar síndromes compresivos de estas estructuras vecinas al explorar pacientes que hayan sufrido fracturas de calcáneo.

El calcáneo es el elemento esencial en el apoyo posterior del pie como soporte del peso del cuerpo y forma parte de los arcos longitudinales del pie en la constitución de la bóveda plantar.

Actúa como brazo de palanca de la flexión plantar, impulsado por el gastrosóleo a través del Aquiles. Forma parte del sistema aquíleo-calcáneo-plantar descrito por Arandes y Viladot, unidad funcional que sirve para colocar el pie de

puntillas, básico en la fase de despegue de la marcha, carrera, salto o danza.

Su arquitectura trabecular característica deja una zona central por debajo del ángulo de Gissane con escasas trabéculas, zona por donde se va a producir generalmente el trazo principal de las fracturas.

En 1953, Arandes y Viladot estudiaron los sistemas trabeculares del calcáneo. En estos sistemas trabeculares hay unas zonas de menor resistencia hacia las cuales tienden a encaminarse las líneas de fractura. Estas zonas son:

a) Visto el calcáneo en posición de perfil, el triángulo que forman entre sí las trabéculas de los sistemas primero y segundo, y que tiene por base la cortical inferior. Radiológicamente se confirma por una imagen clara pseudoquística (es difícil, a veces, el diagnóstico diferencial con un quiste óseo) denominada *triángulo de Ward*.

b) Examinando el calcáneo en proyección dorsoplantar, la zona de máxima debilidad queda por delante del tálamo, entre los sistemas primero y segundo. Esta línea se une a la parte interna en un plano en forma de T con una línea longitudinal que separa el *sustentaculum tali*.

Si consideramos que, además de la mayor resistencia impuesta por las trabéculas, existe la del hueso cortical, que forma las diversas caras del calcáneo, la menor resistencia del mismo viene condicionada por un plano en forma de T que se extiende transversalmente por delante del *sustentaculum tali*. El hundimiento se produce entre las caras laterales del calcáneo, que por lo general resisten la fuerza del traumatismo, pero se desplazan lateralmente.

Finalmente, la articulación subastragalina actúa de bisagra conectando la pierna y el pie, formando parte del sistema amortiguador del pie, y participando en los movimientos de inversión y eversión del pie.

MECANISMO DE LESIÓN

Las fracturas intraarticulares de calcáneo son producidas generalmente por mecanismos de alta energía. Mayoritariamente son consecuencia de precipitaciones de cierta altura o accidentes de circulación, por lo que se acompañan frecuentemente de traumatismos toracolumbares y de otras fracturas en las extremidades inferiores. Los mecanismos de alta energía se asocian generalmente a conminución y desplazamiento de fragmentos, mientras que los traumatismos por mecanismo de baja energía suelen provocar escaso desplazamiento.

No es infrecuente la bilateralidad al caer sobre los dos pies (7% de los casos). En ocasiones la fractura puede producirse cuando la rodilla está flexionada, con el pie apoyado en el suelo; un choque brusco sobre el muslo puede producir también un aplastamiento del calcáneo. Finalmente, en otros casos la fuerza traumatizante no actúa de arriba abajo, sino

de abajo a arriba presionando sobre el talón; así ocurre en las explosiones bajo los pies, como al estallar bombas o minas.

Biomecánicamente son tres los mecanismos que intervienen en las fracturas de calcáneo:

a) **Arrancamiento o tracción.** Se producen por tracción brusca de un tendón que arranca una pequeña porción de hueso, como las “fracturas en pico de pato” por tracción brusca del Aquiles en la tuberosidad posterosuperior del calcáneo, o arrancamientos de los tubérculos plantares por avulsión de la fascia plantar, o las fracturas del ángulo superior de la apófisis mayor por mecanismo de inversión-adducción severo del pie en un esguince.

b) **Compresión o aplastamiento.** El calcáneo quedaría comprimido entre dos fuerzas opuestas que tienen el mismo eje: una procedente de la tibia y otra por la reacción del suelo en el impacto de la caída. Este mecanismo explicaría el hundimiento directo del tálamo que se observa en algunas fracturas. Dado que el eje de la tibia se encuentra situado por delante y por dentro del eje mayor de apoyo de la tuberosidad del calcáneo, para que se produzca el aplastamiento directo es necesario que el pie se encuentre en equino-varo.

Este mecanismo de compresión generalmente se asocia a un mecanismo de cizallamiento, como describió Palmer⁽⁷⁾.

c) **Cizallamiento.** Existiría, por un lado, una fuerza procedente de la tibia a través del astrágalo que haría impacto en la cara superior del calcáneo, en la zona comprendida entre las articulaciones subastragalinas anterior y posterior; por otro lado, la reacción del suelo, al estar la tuberosidad del calcáneo apoyándose por detrás y por fuera del eje de la tibia, constituye una fuerza de cizallamiento con la anterior; como resultado se produciría la “línea primaria de fractura” que describieron Warrick y Bremner⁽⁸⁾. La orientación y la localización de la línea primaria de fractura depende de la posición del pie en el momento de la carga axial.

Así, dependiendo de la posición del pie en el momento de la caída, van a variar las direcciones de las fuerzas traumatizantes y, con ello, variará también la dirección de los trazos de fractura. Anatómicamente el astrágalo se localiza excéntrico al calcáneo, y el trazo primario fracturario depende de la posición del pie en el momento del impacto. Si el retropié está valguizado, la fractura tiende a ser más lateral. Por el contrario, si el retropié tiende al varo, la línea primaria de fractura tiende a ser más medial.

Así, generalmente las fracturas de calcáneo se producen como consecuencia de una combinación de fuerzas de cizallamiento y compresión axial en las que la apófisis lateral del astrágalo actúa como una cuña dirigida directamente sobre el ángulo crucial de Gissane en el suelo del canal calcáneo, produciendo la fractura inicial por cizallamiento o “línea primaria de fractura”, dividiendo longitudinalmente al calcáneo en dos fragmentos: anterointerno (que comprendería el *sustentaculum tali*) y posteroexterno (tálamo, apófisis mayor

y tuberosidad mayor). Si la fuerza traumatizante continúa, un mecanismo de compresión sobre el fragmento posteroexterno dará lugar a una “fractura en lengüeta” o a una “fractura con hundimiento articular”, pudiendo aparecer también otras líneas fracturarias a partir de dicho ángulo que determinarán nuevos fragmentos y conminución que variará la anatomía normal del hueso, con disminución de la altura, ensanchamiento y disminución de la longitud del calcáneo⁽⁹⁾.

El fragmento anterointerno se halla firmemente unido al astrágalo por medio del ligamento interóseo astrágalo-calcáneo y del deltoideo, quedando generalmente estable en su sitio. Por ello, el tratamiento quirúrgico de las fracturas articulares desplazadas se basará en la reducción de los fragmentos desplazados al anterointerno estable.

Si la línea secundaria se dirige desde el ángulo crucial hacia la tuberosidad posterior, determinará una “fractura en lengüeta”, con un fragmento talámico más o menos verticalizado. De continuar la fuerza, se producirá la separación del cuerpo a partir de la línea primaria de fractura con ascenso de la tuberosidad posterior y rotación, produciendo deformidad en el varus o el valgus, y descenso verticalizado de la lengüeta dentro de la pared lateral del cuerpo. En el caso de que la línea secundaria de fractura se dirija justo por debajo de la articulación subastragalina posterior se constituirá la “fractura con hundimiento articular”, con mayor o menor desplazamiento en función de la fuerza traumatizante al igual que la fractura en lengüeta. Este tipo de fractura es más frecuente que la anterior.

EVALUACIÓN CLÍNICA Y DIAGNÓSTICO

Las fracturas de calcáneo son más frecuentes en varones jóvenes en edad laboral, con máxima incidencia entre los 40 y los 50 años. Es característico de estas fracturas el importante edema con el que evolucionan, lo que deberá tenerse en cuenta en el momento de planificar el tratamiento para tomar medidas que disminuyan dicho edema y evitar la formación de flictenas que se forman en numerosas ocasiones y que pueden condicionar el abordaje quirúrgico en los casos en que esté indicado éste.

Deberá vigilarse la aparición de un síndrome compartimental posfracturario, que se produce con una frecuencia de un 10% de las fracturas según los autores y que precisará del desbridamiento quirúrgico medial del compartimento calcáneo en el que se encuentra el paquete vasculonervioso tibial posterior y el músculo *quadratus* de Silvio (flexor de los dedos).

En algunas fracturas en las que el fragmento medial es pequeño y se produce luxación del fragmento lateral grande por debajo del astrágalo, colocándose debajo del maléolo peroneal, con ruptura del ligamento lateral externo del tobillo y subluxación de la articulación calcaneocuboidea, el flexor

largo del *hallux* puede luxarse de su canal debajo del *sustentaculum* y quedar atrapado en el foco de fractura.

Dado el mecanismo de lesión, generalmente de alta energía, es frecuente la asociación con otras lesiones: un 10% con fracturas de columna toracolumbar y un 26% con otras lesiones de la extremidad inferior (tobillo, tibia) y lesiones de partes blandas (subluxación o luxación de peroneos, lesiones y compresiones neurovasculares mediales, interposición del flexor del *hallux* en las fracturas del *sustentaculum*, síndrome compartimental).

El diagnóstico radiológico, mediante radiografías (Rx) de perfil y axial de Harris, puede completarse mediante proyecciones de Broden. La proyección de perfil muestra la pérdida de altura de la articular posterior, con disminución del ángulo de Böhler y elevación del ángulo de Gissane. Esta proyección lateral también nos define si la fractura es “en lengüeta” o en “depresión articular” como define la clasificación de Essex-Lopresti. La proyección de Broden visualizará la articulación subastragalina como imagen paralela entre las superficies del astrágalo y el calcáneo y demostrará los hundimientos articulares del calcáneo. Se realiza colocando el tobillo en rotación interna de 30° y el tubo con inclinación craneocaudal de 10°, 20°, 30° y 40° con foco en subastragalina. Estas proyecciones son muy útiles e imprescindibles en el momento de la cirugía.

Ante la confirmación de la fractura con afectación articular, deberá completarse estudio con tomografía axial computarizada (TAC), coronal y sagital, que nos dará información adicional de las líneas y los fragmentos fracturarios, así como el grado de conminución. La utilización cada vez más frecuente del TAC como método de exploración facilita la comprensión espacial y planificación preoperatoria de la fractura, pudiendo ser prescindibles las proyecciones de Broden y Harris preoperatorias, pero de gran utilidad en el acto quirúrgico.

PLANIFICACIÓN QUIRÚRGICA

Los objetivos del tratamiento quirúrgico de las fracturas de calcáneo son:

- Restablecer la anatomía del calcáneo (altura, anchura y longitud), así como la forma y alineación del retropié.
- Restablecer la congruencia articular.
- Restablecer la función con una síntesis estable.

La decisión de la cirugía se basa en el tipo de fractura, las condiciones de las partes blandas y las características del paciente. Son de indicación quirúrgica las fracturas intraarticulares desplazadas más de 2 mm que afectan a la carilla posterior, las fracturas de luxaciones y las fracturas que afectan a la articulación calcaneocuboidea en más de un 25%⁽¹⁰⁾.

En los casos de gran conminución, en mayores de 60 años o pacientes con patologías de base como diabetes descompensada, la indicación de reducción quirúrgica abierta será limitada a cada caso.

Las complicaciones de la herida quirúrgica son frecuentes, habiéndose descrito hasta en un 25% de los casos, por lo que es aconsejable demorar la cirugía hasta las 2 o 3 semanas para permitir una disminución del edema o curación de las partes blandas traumatizadas, siendo útil el “test de la arruga o el pellizco”^(5,10).

Para la planificación quirúrgica de las fracturas de calcáneo es aconsejable un estudio preoperatorio mediante Rx comparativas y TAC en los planos axial, coronal y sagital. La TAC ha facilitado la comprensión y el tratamiento de las fracturas de calcáneo. La clasificación de Sanders es el modo más generalizado para clasificar las fracturas; utiliza la imagen de los cortes coronales y axiales del TAC. El corte coronal nos muestra la imagen de la carilla posterior y del *sustentaculum*; la visión axial permite además la visualización de la articulación calcaneocuboidea; y los cortes sagitales nos dan información de la faceta posterior, la tuberosidad posterior y la apófisis anterior del calcáneo.

La clasificación de Sanders^(11,12) distingue 4 tipos de fractura (I a IV) en función del número de fragmentos que afectan a la faceta posterior, correspondiendo el tipo IV a las fracturas de 4 o más fragmentos o conminutas. Las letras A, B y C indican la localización del trazo o las líneas de fractura a nivel de la faceta posterior, siendo A una línea de fractura que atraviesa la carilla subtalar posterior por su zona lateral, B la línea de fractura que cruza la faceta posterior por su zona central y C el trazo de fractura que pasa por la zona medial de la carilla articular posterior, junto al *sustentaculum tali*.

Las fracturas abiertas presentan un dilema en la decisión del tratamiento; el estado de la herida y de las partes blandas determinarán el momento de la reparación de la fractura. Como en todas las fracturas abiertas, es importante un desbridamiento precoz y meticuloso, con abundante lavado y utilización de profilaxis antibiótica. Una vez las partes blandas y la evolución lo permitan, se puede realizar la reducción abierta y fijación interna. Las fracturas abiertas de grado III tienen un elevado riesgo de infección comparado con pacientes con lesiones abiertas de grados I o II.

TÉCNICA QUIRÚRGICA

Abordaje quirúrgico

Se coloca al paciente en decúbito lateral y mediante isquemia preventiva, y la extremidad apoyada sobre unas toallas o sábanas dobladas. Aconsejamos que el manguito de isquemia sea colocado a nivel del muslo, ya que por debajo de la rodilla dificulta la reducción de la fractura.

Realizamos un abordaje externo sobre el calcáneo, con una incisión ampliada en L retromaleolar, descrita por Letournel y modificada por Benirschke, que se inicia a dos traveses de dedo por encima de la punta del maléolo externo,

discurre en sentido distal vertical paralela al tendón de Aquiles y justo por delante de éste, y por ende detrás del nervio sural y de la arteria calcánea externa, girando 90° a nivel de la tuberosidad posterior del calcáneo en la zona de transición de la piel dorsal/plantar, dirigiéndose hacia la articulación calcaneocuboidea^(10,13,14).

Nosotros preferimos realizar una incisión ligeramente curva a nivel de la zona posteroinferior del calcáneo para evitar un ángulo recto y la necrosis apical del mismo.

Elevamos un colgajo completo que incluya la piel, tejido subcutáneo, el nervio safeno externo y los tendones peroneos, realizando desperiostización por debajo de los mismos.

Iniciamos la elevación del colgajo desde el ángulo posteroinferior, zona libre de estructuras nobles, directamente desde la tuberosidad posterior del calcáneo y sin realizar disección en bisel. Ello evita la necrosis y el sufrimiento cutáneo de dicho colgajo, así como que se lesionen estructuras nerviosas que podrían dejar hipoestésias en el borde externo del pie y dolores por neurinoma, complicaciones graves de dicho abordaje. El manejo de dicho colgajo durante la intervención debe ser muy cuidadoso.

Proximalmente la disección se aconseja realizarla con tijeras para evitar lesionar el nervio sural, que se halla normalmente en el colgajo, aunque su localización puede variar. Proximalmente la incisión se profundiza por encima de la parte superior de la tuberosidad, de modo que nos ofrecerá la visión de la parte posterior de la articulación subtalar.

A nivel de la incisión plantar horizontal, se profundiza la incisión hasta identificar la fascia del abductor *digiti quinti*, se refleja éste hacia abajo y desde aquí se continúa subperióticamente.

El colgajo debe abarcar todo el espesor y contener periostio, ligamento peroneo calcáneo, tendones peroneos y nervio sural, para lo cual se utiliza el bisturí colocado de forma casi paralela a la superficie lateral del calcáneo, a modo de periostotomo.

Distalmente la incisión debe llegar a visualizar la articulación calcaneocuboidea y debe tenerse en cuenta que los tendones peroneos y el nervio sural vuelven a estar en peligro en la porción distal de la herida, y la disección en esta zona debe realizarse tras haber identificado y protegido con un separador los tendones. Se utiliza un periostotomo para movilizar suavemente los tendones peroneos en su porción distal y exponer la zona anterolateral del calcáneo y la articulación calcaneocuboidea.

La disección continúa hasta que se llega a la articulación subastragalina, frecuentemente con una cantidad significativa de tejido que se interpone en la cara lateral de la articulación y que debe retirarse para identificar la articulación. Colocar varias toallas o tallas dobladas bajo el extremo distal de la tibia permite la varización del retropié, previa sección

del ligamento peroneo-calcáneo, lo cual aumenta la exposición del campo y de la articulación subtalar.

Una vez elevado el colgajo, y teniendo el calcáneo a la vista, procedemos a la colocación de 4 agujas de Kirschner (AK) de 1,8 mm de diámetro a modo de separadores, insertándolas una en el peroné, otra por encima de la apófisis externa del astrágalo, otra en el cuerpo del astrágalo en su parte posterior y una cuarta a nivel del cuboides. De este modo, minimizamos la lesión sobre las partes blandas evitando excesivas tracciones durante la intervención. Las agujas se doblan alejándolas del campo como separadores del colgajo (Figura 1).

Reducción y síntesis provisional

Seguidamente buscamos la línea primaria de fractura a nivel de la cortical externa, generalmente situada por debajo de la apófisis externa del astrágalo, y elevamos la cortical externa, que nos facilitará la visión de los fragmentos articulares. Procederemos al lavado articular mediante suero fisiológico, que nos facilita la visión de las estructuras y ayuda a la limpieza del foco de fractura. Una maniobra de varización del retropié permite una mejor exploración de las estructuras.

Desimpactaremos los fragmentos articulares y los movilizaremos cuidadosamente ayudados de un elevador o periostotomo, e iniciaremos la reducción intentando corregir la altu-

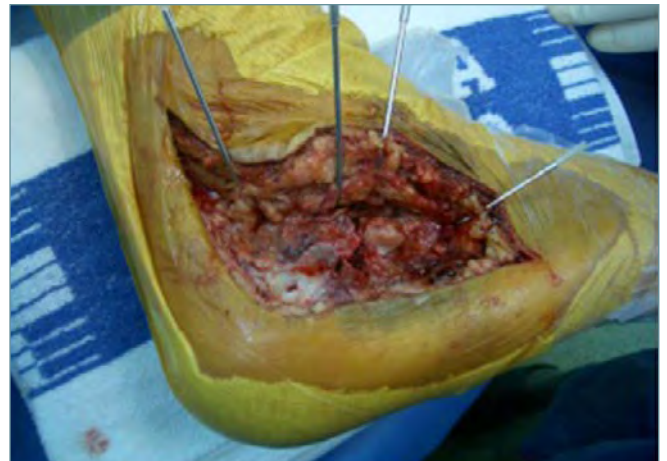


Figura 1. Vía de abordaje con elevación del colgajo sin disección de planos que incluyen la piel, el tejido subcutáneo, los tendones peroneos y el nervio sural; exposición del calcáneo y situación de 4 agujas de Kirschner a modo de separador para minimizar las tracciones sobre el colgajo.

Figure 1. Surgical approach without plane dissection and elevation of the flap including skin, subcutaneous tissue, peroneal tendons and sural nerve; exposure of the calcaneus and placement of 4 Kirschner wire needles as separators in order to minimize traction on the flap.

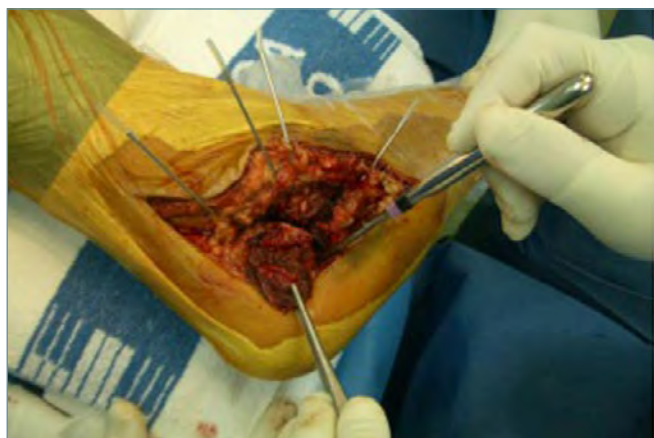


Figura 2. Visión del calcáneo con separación de la pared externa que facilita la visualización de los fragmentos articulares desplazados y la línea primaria de fractura. El elevador moviliza los fragmentos para su reducción.

Figure 2. View of the calcaneus with separation of the external wall facilitating the visualization of the displaced articular fragments and the primary fracture line. The elevator mobilizes the fragments for reduction.

ra y longitud de la pared externa y de la tuberosidad posterior. Una vez movilizados los fragmentos de la carilla posterior, hay que limpiar la zona de la fractura para poder inspeccionar la porción medial intacta de la carilla (Figura 2).

Para facilitar la reducción del fragmento articular es necesaria la movilización y corrección de la tuberosidad, ya sea mediante un periostotomo o un elevador curvo introducido desde la línea primaria de fractura haciendo palanca a la pared medial, o bien con un gancho, con un pin roscado de Schanz de 4,5 mm de diámetro o un Steinmann para tracción, y corregir la altura del calcáneo desde la tuberosidad posterior, mediante maniobra combinada de tracción longitudinal, traslación medial y valgo⁽¹⁰⁾. Para mantenimiento de la longitud, en caso de fracturas muy inestables por conminución importante medial, puede colocarse una AK desde la tuberosidad posterior al fragmento anteromedial, pero ha de tenerse en cuenta que en ocasiones esta aguja dificulta la reducción articular y debe retirarse.

Seguidamente procederemos a la reducción de los fragmentos talámicos, vigilando la altura, la rotación y el varo/valgo y teniendo en cuenta que el fragmento medial generalmente está en su sitio y los fragmentos central y lateral deberán ir reduciéndose a su posición (Figura 3).

Colocaremos unas AK de 1,6 mm para la contención provisional de la reducción, como mínimo dos en los fragmentos talámicos para evitar la rotación. En fracturas de tipo III o IV de Sanders, las AK deben colocarse de modo que no bloqueen la reducción; por ello se reducen primero

los fragmentos más laterales unos con otros mediante AK y luego se reducen al fragmento medial. También puede ser útil o necesario colocar provisionalmente, para la contención de la reducción, una AK desde la tuberosidad posterior o usar pines reabsorbibles. En este caso podemos reducir primero el fragmento central al medial fijándolo con dos pines reabsorbibles y finalmente aplicar el fragmento lateral. En las fracturas en lengüeta, a veces la tracción excesiva del Aquiles impide la reducción correcta, por lo que puede realizarse una pequeña osteotomía por detrás de la zona articular de ese fragmento en lengüeta y convertirla en una fractura similar a la de la depresión articular.

A nivel de la apófisis anterior, los fragmentos suelen desplazarse superiormente por acción del ligamento interóseo intacto. Seccionamos el ligamento cervical, descendemos los fragmentos con una erina o un periostotomo y los fijamos provisionalmente con una AK de 1,6 mm.

La evaluación de la reducción se realiza por visión directa realizando un movimiento de varo del pie o mediante un elevador que nos permite palpar la reducción. Un pequeño retractor de Hohmann colocado en la parte posterior de la articulación facilita la visualización de la superficie articular. También puede usarse el soporte artroscópico para su evaluación.

Seguidamente debemos proceder al restablecimiento del ángulo de Gissane. En la parte anterior, el margen inferior del la carilla del ángulo de Gissane debe estar alineado con el calcáneo intacto. En el caso de que el fragmento anterolateral esté desplazado, debe reducirse y fijarse provisionalmente mediante AK. Aprovechamos para comprobar la congruencia articular a nivel de la carilla calcaneocuboidea y, si es necesaria la reducción y síntesis provisional, con AK (Figura 4).

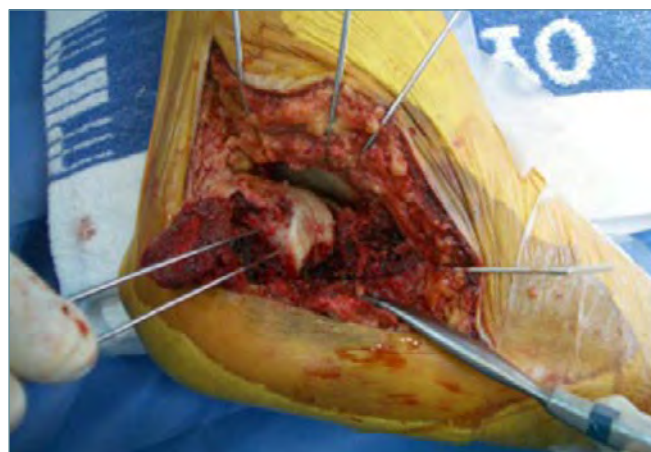


Figura 3. Síntesis provisional de los fragmentos lateral y central y reducción con ayuda del elevador hacia el fragmento medial.

Figure 3. Provisional synthesis of the lateral and central fragments and reduction towards the medial one with the help of the elevator.

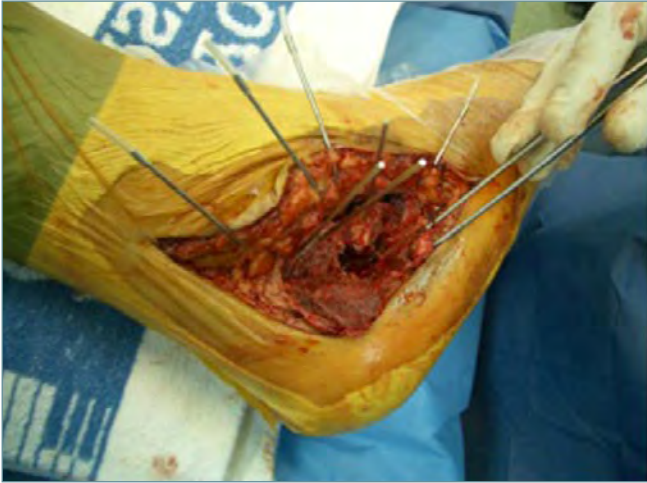

Figura 4. Síntesis provisional de los fragmentos con agujas de Kirschner. Obsérvese el defecto de sustancia ósea que queda por debajo de los fragmentos articulares reducidos.

Figure 4. Provisional synthesis of the fragments with Kirschner wire needles. Observe the bone defect below the reduced articular fragments.

Osteosíntesis definitiva

Comprobaremos dicha reducción mediante control radiológico en proyecciones perfil, axial y Broden. Para la osteosíntesis disponemos en el mercado de distintas placas de bajo perfil específicas de calcáneo, algunas con sistema de tornillos de bloqueo y ángulo variable. Probaremos la placa específica de calcáneo más adecuada según el tamaño, confirmando la posición en la proyección lateral del fluoroscopio. Tras elegir el tamaño adecuado se procede a moldear la placa únicamente en sus extremos para conseguir una correcta adaptación, pero sin curvar ni ajustar la forma de la placa al hueso, pues podría producirse una desviación en varo de la tuberosidad.

La placa se posiciona provisionalmente con unas AK e iniciamos la fijación mediante tornillos a los principales fragmentos del calcáneo, generalmente 2 en el fragmento talámico, 2 en la apófisis anterior y 2 en la tuberosidad posterior, permitiendo las placas específicas la colocación de más tornillos según la necesidad de la fractura. Los tornillos pueden usarse fijados o no a la placa. Si no son placas con tornillos de bloqueo, se usarán tornillos de esponjosa de 4 mm. En caso de necesidad de compresión a nivel del trazo articular talámico, aconsejamos la utilización de tornillos de esponjosa de rosca corta de 4 mm o interfragmentarios de cortical 3,5 mm.

Si el *sustentaculum* está intacto, los tornillos talámicos deben dirigirse hacia él, con discreta inclinación distal y plantar para ajustarlos al ligero ángulo de descenso que tiene

la carilla articular posterior desde medial a lateral; pero si el *sustentaculum* está fracturado, los tornillos deben dirigirse hacia la carilla medial a valorar según el escáner preoperatorio. Debe realizarse un brocado cuidadoso teniendo en cuenta que por la cara medial del calcáneo discurren el paquete vasculonervioso y el tendón flexor *hallucis longus*.

Debe valorarse el defecto óseo que se encuentre por debajo de la superficie articular. En caso necesario se puede rellenar el vacío con injerto óseo de cresta o sustitutivo óseo a modo de viga de contención.

Se recomienda iniciar la síntesis colocando los tornillos talámicos, seguidos de los de la apófisis anterior, y dejar para el final los tornillos de la tuberosidad posterior, que nos ayudarán a mantener el valgo de la tuberosidad posterior (Figura 5).

Comprobamos mediante escopia la reducción y situación de los tornillos, en las proyecciones de perfil, axial y Broden. Asimismo se comprueba el estado y la situación en la que quedarán los tendones peroneos, se irriga la herida y se coloca un drenaje profundo aspirativo que salga por el extremo proximal y que siga el mismo trayecto de la incisión. Se realiza una sutura cuidadosa del plano subcutáneo y la piel, y se coloca un vendaje almohadillado.

Postoperatorio

A las 48 horas se realiza la cura de la herida y se retira el drenaje si no es productivo.

La síntesis estable nos permitirá una movilización precoz, procurando mantener la extremidad elevada la primera semana si la herida tiene buen aspecto y no hay

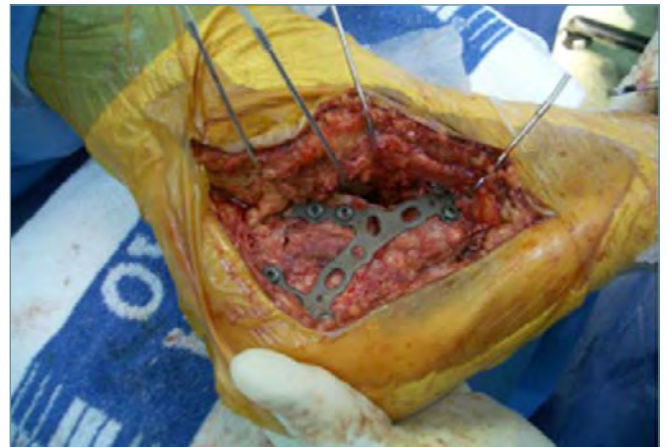

Figura 5. Osteosíntesis definitiva con placa específica con colocación de 6 tornillos. Se visualiza correctamente la reducción de la fractura.

Figure 5. Definitive osteosynthesis with specific plate and 6 screws. The reduction of the fracture is correctly seen.

cierre a tensión. Deben mantenerse cuidados de la herida, que con frecuencia puede presentar signos de sufrimiento o necrosis. No retiramos las suturas antes de las 3-4 semanas.

No permitimos la carga hasta las 6 semanas de la intervención, momento en el que se autoriza la carga progresiva con un calzado de 20° o una ortesis de marcha con cuñas que permitan el apoyo con 20° de equino. Cada 2 semanas rebajamos una cuña, de modo que tras 6 semanas el paciente ya realice un apoyo completo con calzado normal. Autorizamos la carga completa con calzado normal a partir de las 12 semanas de la intervención.

COMPLICACIONES Y SECUELAS

Están ampliamente publicados en la literatura los resultados tras el tratamiento de las fracturas de calcáneo mediante abordaje lateral ampliado^(10,11,13), aceptándose como el *gold standard* la osteosíntesis abierta. Sin embargo, los resultados del tratamiento quirúrgico de las fracturas de calcáneo siguen siendo controvertidos^(6,15,16). Las complicaciones más frecuentes que pueden aparecer en las fracturas de calcáneo⁽¹⁷⁾ son:

1. La artrosis subtalar postraumática es la complicación más frecuente tras una fractura de calcáneo, siendo la artrodesis el tratamiento de elección en estos casos.

2. El síndrome de dolor regional complejo de tipo I. El mejor tratamiento es la prevención del mismo mediante la fisioterapia y estímulos de contacto de la planta del pie en las primeras semanas tras la cirugía.

3. Problemas cutáneos (necrosis, dehiscencia de herida, infección). Retardos en la cicatrización y necrosis de la herida quirúrgica pueden llegar a exponer el material de osteosíntesis. Debe tenerse sumo cuidado en el manejo de las partes blandas durante la cirugía. Factores como la diabetes, ser fumador y las fracturas abiertas aumentan el riesgo de estas complicaciones⁽¹²⁻¹⁴⁾.

4. Infección. Es una complicación temible que requerirá un desbridamiento amplio y tratamiento antibiótico prolongado⁽¹⁸⁾.

5. Pérdida de reducción de los fragmentos. Esta complicación suele deberse a un inicio de la carga demasiado precoz, por lo que es aconsejable no iniciar la carga parcial antes de las 6 semanas.

6. Síndrome compartimental. Se describe hasta en un 10% de los casos según los autores y la mitad de éstos desarrollan deformidades permanentes de los dedos, rigidez y disfunción del pie⁽¹⁹⁾. Las secuelas de las fracturas de calcáneo son debidas a la malunión de las mismas, provocando incongruencias articulares y alteraciones en la morfología del calcáneo, que a su vez afectarán a las articulaciones vecinas.

Las incongruencias articulares darán lugar a una artrosis subastragalina generalmente y/o calcaneocuboidea. Las

alteraciones en la morfología provocarán síndromes canaliculares y conflictos de espacio submaleolares, exóstosis, desviaciones en varo/valgo del talón y dificultades para el calzado.

El tratamiento de las secuelas generalmente va encaminado a la resección de exóstosis y liberación de los peroneos y el nervio sural mediante la exostosectomía de la pared externa. En caso de existir artrosis subastragalina, será necesaria una artrodesis, teniendo en cuenta que a su vez deberá intentarse corregir la altura del calcáneo y reponer al astrágalo en su situación más anatómica. En los casos en que además exista una desviación en varo o valgo del talón, puede ser necesario asociar una osteotomía correctora de la tuberosidad posterior⁽²⁰⁻²²⁾.

CONCLUSIONES

- Las fracturas de calcáneo son lesiones producidas por mecanismos de alta energía que provocan importantes trastornos biomecánicos por las desviaciones secundarias en las articulaciones vecinas.
- El tratamiento quirúrgico mediante placa de osteosíntesis específica, aceptado actualmente, requiere de una técnica meticulosa y de cuidado en el manejo de las partes blandas, y está indicado en las fracturas articulares con desplazamiento de más de 2 mm.
- El tratamiento ortopédico/funcional se indica en las fracturas con poca o nula desviación o en casos de contraindicación de tratamiento quirúrgico.
- En las secuelas de las fracturas de calcáneo deberán tenerse en cuenta los conflictos de espacio, la artrosis subastragalina y la afectación de las articulaciones vecinas.

BIBLIOGRAFÍA

1. Rowe CR, Sakellarides H, Freeman P, et al. Fractures of os calcis: a long-term follow-up study of one hundred forty-six patients. *J Am Med Assoc* 1963; 184: 920.
2. Thordarson DB, Krieger LE. Operative vs. nonoperative treatment of intra-articular fractures of the calcaneus: a prospective randomized trial. *Foot Ankle Int* 1996; 17: 2-9.
3. Brauer CA, Manns BJ, Donaldson C, Buckley R. An economic evaluation of operative compared with nonoperative management of displaced intra-articular calcaneal fractures. *J Bone Joint Surg Am* 2005; 12: 2741-9.
4. Tufescu TV, Buckley RE. Age, gender, work capability, and Workers' compensation in patients with displaced intra-articular calcaneal fractures. *J Orthop Trauma* 2001; 15: 275-9.
5. Bernishcke SK, Kramer PA. Wound healing complications in closed and open calcaneus fractures. *J Orthop Trauma* 2004; 18: 1-6.

6. Buckley R, Tough S, McCormack R, et al. Operative compared with nonoperative treatment of displaced intra-articular calcaneal fractures: a prospective, randomized, controlled multicenter trial. *J Bone Joint Surg Am* 2002; 84-A (10): 1733-44.
7. Palmer I. The mechanism and treatment of fractures of the calcaneus. *J Bone Joint Surg* 1948; 30A: 2.
8. Warrick C, Bremner A. Fractures of calcaneum. *J Bone Joint Surg* 1953; 35B: 33-45.
9. Essex-Lopresti P. The mechanism, reduction technique, and results in fractures of the os calcis. *Clin Orthop* 1993; 290: 3-16.
10. Benirschke SK, Sangeorzan BJ. Extensive intraarticular fractures of the foot. Surgical management of calcaneal fractures. *Clin Orthop Relat Res* 1993; 292: 128-34.
11. Sanders R, Fortin P, Di Pasquale T, Walling A. Operative treatment in 120 displaced intraarticular calcaneal fractures. *Clin Orthop* 1993; 290: 87-95.
12. Sanders R. Displaced intraarticular fractures of the calcaneus. *J Bone Joint Surg* 2000; 82 A: 225-50.
13. Zwipp H, Tscherne H, Thermann H, Weber T. Osteosynthesis of displaced Intraarticular fractures of the calcaneus. *Clin Orthop* 1993; 290: 76-86.
14. Attinger CE, Evans KK, Bulan E, Blume P, Cooper P. Angiomas of the foot and ankle and clinical implications for limb salvage: reconstruction, incisions and revascularization. *Plast Reconstruc Surg* 2006; 117 (78): 261-93.
15. Miralles Muñoz F A, Sanz Reig J, Lizaur Utrilla A. Valoración de la artrodesis subastragalina en el tratamiento de la artrosis tras fractura de calcáneo. *Rev Ortop Traumatol* 2002; 3: 221-6.
16. Dalmau A. Osteotomías y artrodesis subastragalina en secuelas de fracturas de calcáneo. En: Asunción J, Carranza A, Vilá J, Viladot A. Tratamiento de las Secuelas Traumáticas del Retropié. Monografías de la SEMCPT. Barcelona: Edikamed; 2010. p. 79-83.
17. Núñez-Samper M, Dalmau A. Complicaciones y secuelas. En: Núñez-Samper M, Llanos LF. Biomecánica Medicina y Cirugía del Pie. 2.ª ed. Barcelona: Ed Masson; 2007. Cap. 62. p. 659-78.
18. Dalmau A, Morales M, Ronda F, Comellas JF. Osteomielitis postraumática del calcáneo: resultados de su tratamiento. *Rev Ortop y Traumatolog* 2006; 50 (5): 378-81.
19. Myerson M, Manoli A. Compartment syndromes of the foot after calcaneal fractures. *Clin Orthop* 1993; 290: 142-50.
20. Stephens HM, Sanders R. Calcaneal malunions: results of a prognostic computed tomography classification system. *Foot Ankle Int* 1996; 17 (7): 395-401.
21. Romash MM. Reconstructive oblique calcaneal osteotomy with subtalar arthrodesis for malunited calcaneal fractures. *Techniques in Foot and Ankle Surgery* 2006; 5 (4): 239-49.
22. Dalmau A. Osteotomías y artrodesis subastragalina en secuelas de fracturas de calcáneo. *Rev Pie Tobillo* 2007; XXI (Supl): 25.