

# TOBILLO CÓNCAVO-CONVEXO. A PROPÓSITO DE UN CASO

J. Mateo Negreira<sup>1</sup>, F. Álvarez Goenaga<sup>2</sup>, R. Viladot Pericé<sup>3</sup>

<sup>1</sup> Hospital de Cabueñes. Gijón. <sup>2</sup> Hospital San Rafael. Barcelona. <sup>3</sup> Clínica Tres Torres. Barcelona

El tobillo cóncavo-convexo es una deformidad que afecta a las superficies articulares de la tibia y el astrágalo. La tibia presenta una forma cóncava en el plano frontal y el astrágalo una forma convexa. El tobillo pasa de ser una articulación troclear a una enartrosis. Existen diferentes teorías etiopatogénicas. Se asocia con frecuencia a coaliciones tarsales y, en estos casos, se interpreta como un intento de compensar la falta de movilidad de las articulaciones del retropié.

Se presenta un caso clínico de un niño de 10 años con un tobillo cóncavo-convexo severo bilateral, más acentuado en el lado izquierdo. No se encontraron coaliciones tarsales ni otro tipo de malformación congénita asociada. Como tratamiento se realizó una osteotomía tibial de cierre estabilizada con una placa y una osteotomía oblicua del peroné.

**PALABRAS CLAVE:** *Tobillo cóncavo-convexo. Osteotomía tibial de cierre.*

## BALL AND SOCKET ANKLE JOINT. A CASE REPORT

The ball and socket ankle is a deformity that affects the joint surfaces of the tibia and the talus. The tibia presents a concave shape in the frontal plane and the talus a convex shape. The ankle changes from a trochlear joint to a spherical joint. There are several etiopathogenic theories. It is frequently associated to tarsal coalitions and, in these cases, the shape of the joint is considered as an attempt to compensate the lack of movement of the hindfoot joints.

We report a case of a 10 year old patient with bilateral ball and socket ankle joint, more severe in the left side. No tarsal coalition or any other congenital disorder was found. The patient was treated with a medial closing wedge tibial osteotomy, plate fixation and an oblique fibular osteotomy.

**KEY WORDS:** *Ball and socket ankle joint. Medial closing wedge tibial osteotomy.*

## INTRODUCCIÓN

En el tobillo cóncavo-convexo o *ball and socket* existe una deformidad de la articulación tibioastragalina<sup>(1)</sup>. La superficie articular pierde su conformación habitual y adopta una forma esférica, es decir, la superficie articular distal de la tibia presenta una forma cóncava y la del astrágalo una forma convexa, tanto en el plano frontal como en el plano sagital<sup>(2)</sup>.

Esta anomalía fue descrita por primera vez en la literatura por Politzer<sup>(3)</sup> en 1931. Posteriormente, Lamb<sup>(4)</sup> en 1958 realizó la primera publicación de esta patología en lengua inglesa. En España, la primera referencia data del año 1977, de mano de Peinado y Cañadel<sup>(5)</sup>.

Según refiere Pappas<sup>(6)</sup>, existen tres teorías etiopatogénicas: congénita, adaptativa y atávica. La más aceptada es la teoría adaptativa, en la que el tobillo cóncavo-convexo realiza una compensación, por su forma esférica, de los movimientos del retropié.

Sin embargo, se han descrito<sup>(7)</sup> varios casos en relación con la teoría congénita en la que hay un acortamiento de la extremidad inferior, aplasia de los radios laterales del pie, etc., junto con coaliciones tarsales. También se han publicado casos adquiridos, de carácter excepcional, como en un pie poliomiélico, después de haber practicado una artrodesis subastragalina<sup>(8)</sup>.

Es raro que se diagnostique antes de los 4 años de edad y, en muchos casos, pasa desapercibido hasta la edad adulta. La clínica más frecuente consiste en dolor localizado tipo *impingement*, dificultad para la realización de actividades deportivas, diversos grados de inestabilidad y un desgaste más rápido del calzado. En muchos casos, el diagnóstico se realiza de forma accidental y la mayor parte de los casos son asintomáticos<sup>(9)</sup>.

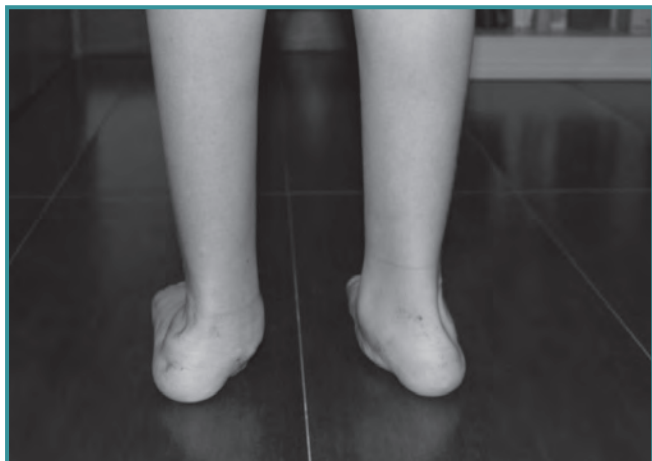El tratamiento se basa en la repercusión clínica que tiene la deformidad. Incluye desde una actitud expectante y la utilización de ortesis hasta diversas opciones quirúrgicas, entre las que se incluyen diferentes tipos de osteotomías y artrodesis.

## CASO CLÍNICO

Paciente de 10 años, que acude a nuestra consulta por una severa deformidad bilateral congénita de tipo tobillo

### Correspondencia:

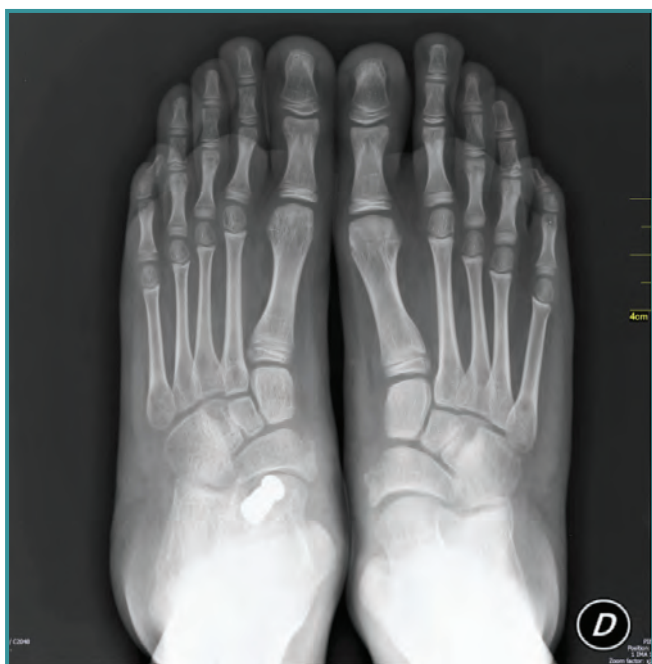Javier Mateo Negreira  
Servicio COT. Hospital de Cabueñes  
c/ Los Prados, 39. 33394 Gijón  
e-mail: negreira84@hotmail.com  
Fecha de recepción: 15/03/2013



**Figura 1.** Imagen de ambos tobillos en octubre del 2012. Se observa un severo pie plano valgo bilateral.

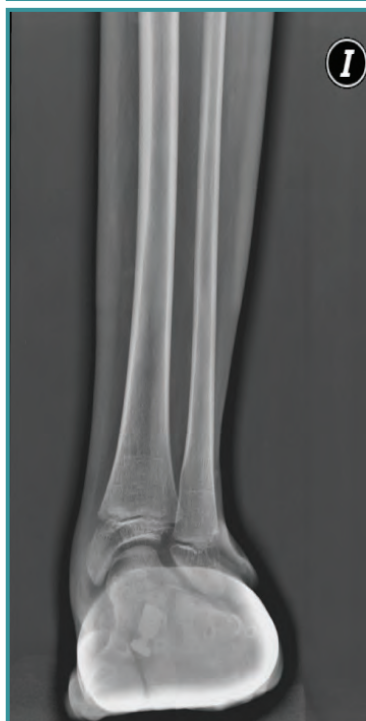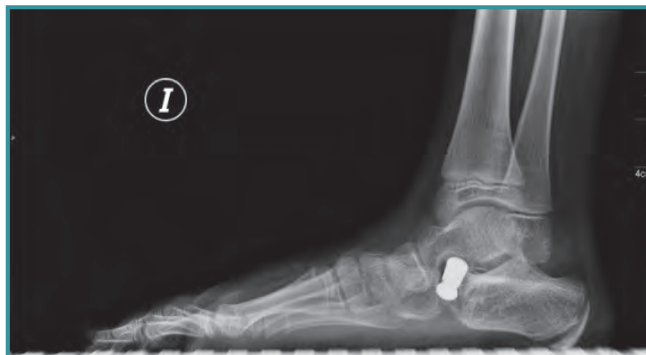**Figure 1.** Image of both ankles in October 2012. Severe bilateral flat foot is observed.

cóncavo-convexo con un importante valgo de talón. El niño presentaba una hiperlaxitud con hipotonía muscular y había sido tratado desde la guardería con rehabilitación y diversas ortesis. A los 4 años de edad se le realizó un retensado de partes blandas en el pie izquierdo y a los 7 años una artrosis subastragalina con una endortesis de tipo Kalix®, alargamiento percutáneo del tendón de Aquiles y retensado y recolocación de los tendones peroneos, que



**Figura 3.** Rx de ambos pies en carga. Octubre de 2012.

**Figure 3.** Weight bearing radiographs of the ankles.



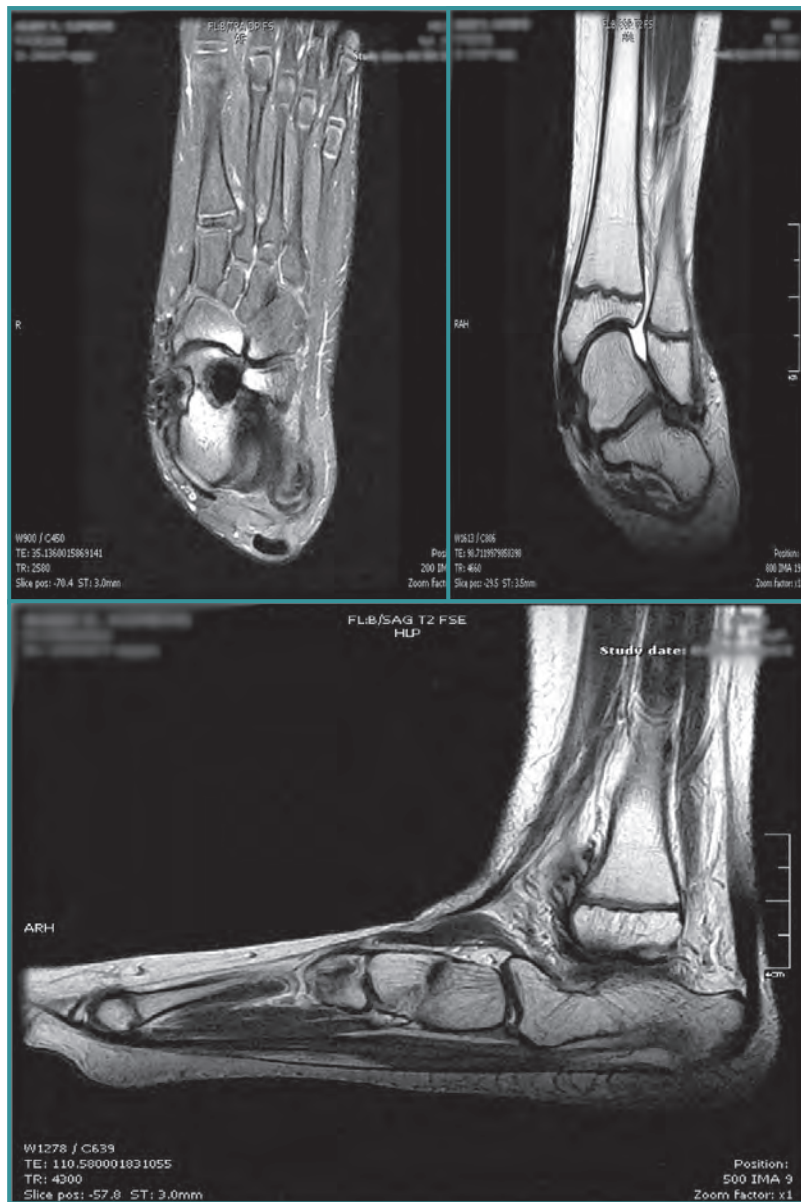
**Figura 2.** Rx AP y lateral en carga del tobillo izquierdo en octubre de 2012. Se aprecia un pie plano-valgo severo con una endortesis colocada en el seno del tarso.

**Figure 2.** AP and lateral weight-bearing radiographs of the left ankle in October 2012. Severe flat foot valgus with endoprosthesis in the sinus tarsi is seen.

al parecer estaban luxados. No se logró una mejoría clara de la sintomatología. En este caso no se encontró ningún tipo de coalición tarsal.

La deformidad era más acentuada en el lado izquierdo (**Figura 1**).

Las radiografías del tobillo y pie izquierdo (**Figuras 2 y 3**) mostraban un pie plano valgo severo, sin lesión ósea traumática o destructiva, con una endortesis en el seno del tarso. El tobillo presentaba una evidente deformidad en *ball and socket*. En la resonancia magnética (RM) (**Figura 4**) se observaba un tobillo cóncavo-convexo con severo valgo de retropié, cambios posquirúrgicos en el seno del tarso (presencia de endortesis a dicho nivel) y una sinovitis tibiotalar leve. El 5 de diciembre de 2012 el paciente es intervenido quirúrgicamente. Se practicó una osteotomía tibial de cierre con sustracción de una cuña de base medial fijada con placa

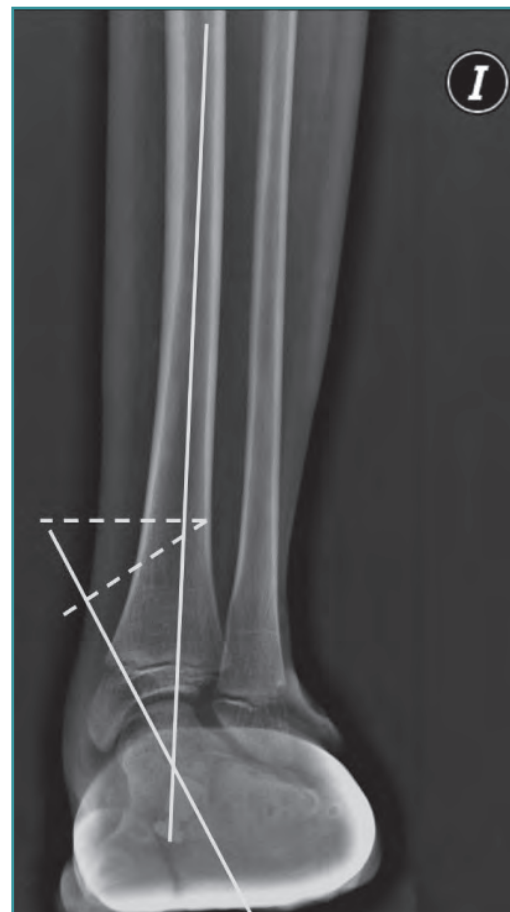


**Figura 4.** Imágenes de RM en planos sagital, coronal y transversal. Octubre de 2012. Se objetiva un tobillo cóncavo-convexo con presencia de endortesis a nivel del seno del tarso.

**Figure 4.** Preoperative magnetic resonance imaging in October 2012. Ball and socket ankle foot with a endorthesis in the sinus tarsi is observed.

atornillada, siguiendo el esquema establecido previamente (**Figura 5**). Se asoció una osteotomía oblicua del tercio inferior del peroné.

El postoperatorio inmediato transcurrió sin incidencias. Se prescribió una ortesis en U de material termoplástico con cazoleta posterior articulada en el tobillo. La evolución del niño fue muy favorable, con resultados clínicos y radiológicos



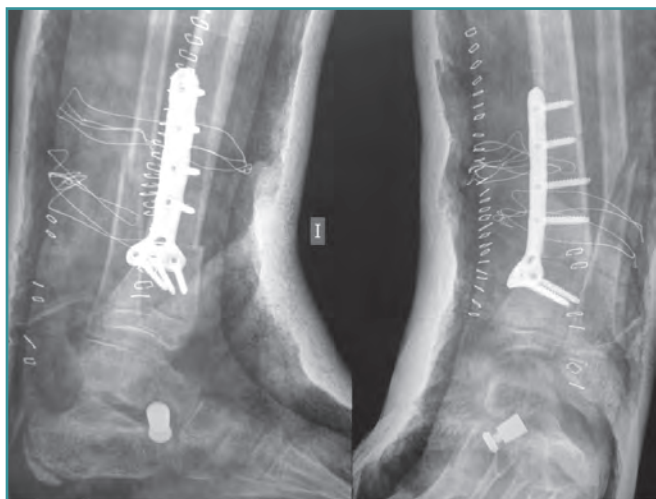**Figura 5.** Esquema radiográfico preoperatorio en el que se calcula el tamaño de cuña de base medial que es necesario resecar. Se traza una línea a través del eje anatómico de la tibia y otra a través del eje del astrágalo. La intersección de ambas líneas nos mostrará el tamaño de cuña que será necesario resecar para corregir la deformidad.

**Figure 5.** Preoperative radiographic scheme in which the size of the wedge of tibial cut is necessary is calculated. A line is drawn from the anatomical axis of the tibia and another through the axis of the talus. The intersection of the two lines shows the size of wedge resection will be necessary to correct the deformity.

muy satisfactorios, tanto en el postoperatorio inmediato (**Figura 6**) como en la actualidad (**Figuras 7, 8 y 9**).

## DISCUSIÓN

No existe consenso en la literatura sobre la evolución natural de la enfermedad, ni existen guías de tratamiento para los



**Figura 6.** Rx AP y lateral en el postoperatorio inmediato. Se puede apreciar una osteotomía oblicua del tercio inferior del peroné y una osteotomía tibial de cierre con resección de cuña de base medial y fijación con placa.

**Figure 6.** Immediate postoperative AP and lateral ankle radiograph. An oblique osteotomy of the lower third of the fibular and medial closing wedge tibial osteotomy fixed with a plate is appreciated.

pacientes que presentan sintomatología. No tiene preferencia por sexos y es raro que se diagnostique antes de los 4 años.

Tampoco es necesario tratar todos los casos. Hay autores que afirman que, si el tobillo cóncavo-convexo no es sintomático, no necesita tratamiento. Así, Pappas<sup>(6)</sup> afirma, basándose en los resultados de una serie de 51 pacientes asintomáticos que presentaban esta patología, que se trata de una variación clínica que no tiene por qué acarrear daños futuros en la articulación. Otros grupos afirman que es necesaria la utilización de ortesis que controlen la pronación y el valgo progresivo de tobillo a pesar de que no se presente sintomatología, y un tercer grupo defiende una actuación quirúrgica temprana para evitar la artrosis y el *impingement* a largo plazo<sup>(9)</sup>.

En nuestra opinión, cuando el origen del valgo del talón no se encuentra en la articulación subastragalina, sino en el tobillo, se debe corregir la orientación de la articulación tibiotarsiana quirúrgicamente<sup>(10)</sup>.

La realización de una osteotomía tibial de cierre con resección de una cuña de base medial es capaz de reorientar la alineación del tobillo y del retropié, pudiendo asociarse a otros procedimientos, si es necesario. La ventaja de la osteotomía tibial de cierre medial respecto a la triple artrodesis es que se basa en la capacidad de remodelación ósea, permitiendo medializar el retropié, con una tasa de complicaciones baja, y es técnicamente más sencilla de realizar.



**Figura 7.** Imagen de ambos tobillos en la actualidad. Se puede observar la importante corrección de la deformidad presente en la Figura 1.

**Figure 7.** Image of both ankles now. One can observe the significant deformity correction present in Figure 1.

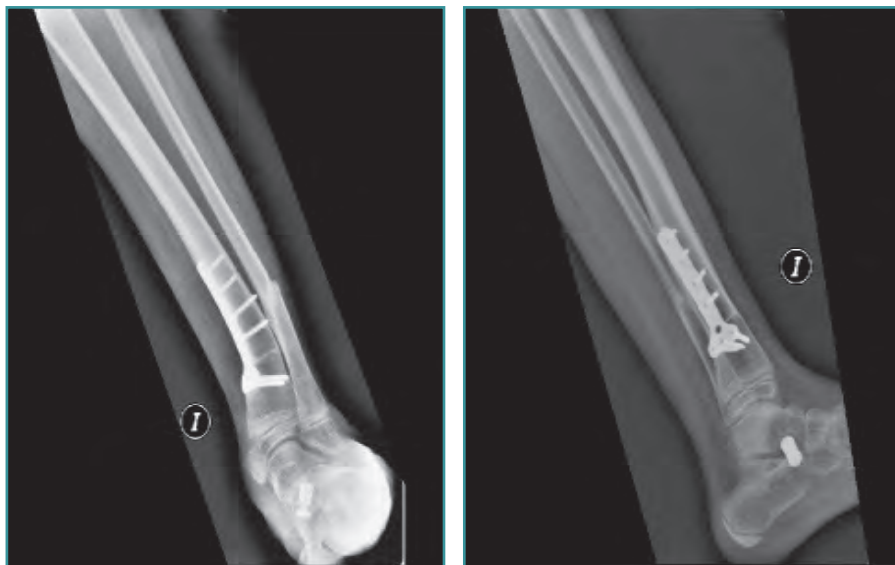

**Figura 8.** Imagen de ambas huellas plantares en el podoscopio. Obsérvese la diferencia existente entre las huellas plantares de los dos pies.

**Figure 8.** Image of both footprints. Note the difference between the footprints of both feet.

En el estudio presentado por Ellington<sup>(11)</sup> se analizan los resultados de 13 pacientes. En 9 casos se practicaron osteotomías mediales de cierre y en 4 casos artrodesis, con un seguimiento medio de 2,5 años. Todos los pacientes a los que se realizó la artrodesis requirieron un procedimiento adicional. De los 9 pacientes a los que se les realizó la





**Figura 9.** Rx AP y lateral de tobillo izquierdo en el momento actual. Se puede observar la importante corrección de la deformidad presente en la Figura 2.

**Figure 9.** AP and lateral radiographs at present. One can observe the significant correction of the deformity present in Figure 2.

osteotomía tibial, en 4 casos se asoció una osteotomía de desplazamiento medial del calcáneo y en 3 ocasiones una osteotomía de Cotton de la primera cuña.

## CONCLUSIONES

La osteotomía de cierre tibial propuesta por Ellington<sup>(11)</sup> para los casos de tobillo cóncavo-convexo sintomáticos constituye una buena alternativa de tratamiento. En ocasiones debe asociarse una osteotomía de Cotton o una osteotomía de medialización del calcáneo para obtener mejores resultados.

## BIBLIOGRAFÍA

1. Channon GM, Brotherton BJ. The ball and socket ankle joint. The journal of bone and joint surgery 1979; 61: 85-9.
2. Steingard M, Percy E. The ball and socket ankle: a case history and literature review. Foot Ankle Int 1995; 16: 302-5.
3. Politzer G. Über missbildungen des hand- und fubskelettes un über ihre formale genese. Fortshr geb Röntgenstr Ergänzungsband 1931; 43: 605-19.
4. Lamb D. The ball and socket ankle joint. A congenital abnormality. J Bone Joint Surg Br 1958; 40: 240.
5. Peinado A, Cañadell JM. Articulación del tobillo cóncavo-convexo. Presentación de dos casos. Rev Ortop Traum 1977; 21: 78-84.
6. Pappas A, Miller J. Congenital ball and socket joints and related lower extremity malformations. J Bone Joint Surg 1982; 64: 672-9.
7. González Casanova JC, Viladot R, Pons M et al. Cheville en cupule et dôme. Med Chir Pied 1996; 12: 172-7.
8. Fernandes R. A rare case of a ball and socket ankle joint. BMJ case reports 2011; doi:10.1136/bcr.10.2011.1919.
9. Dennis D, Clayton ML, Ferlic DC. Osteoarthritis associated with a ball and socket ankle joint. Clin Orthop Rel Res 1987; 215: 196-200.
10. Viladot R, Arnaud A. Valgo de talón de origen en el tobillo. Rev Med Cir Pie 1987; 1: 39-43.
11. Ellington JK, Myerson MS. Surgical correction of the ball and socket ankle joint in the adult associated with a talonavicular tarsal coalition. Foot Ankle Int 2013; 20: 1-8.