

# FUSIÓN DE LA TERCERA ARTICULACIÓN METATARSOFALÁNGICA DE CAUSA IATROGÉNICA. A PROPÓSITO DE UN CASO

J. Hernández Román<sup>1</sup>, J. Harb Colmenares<sup>2</sup>, A. Oliver Martin<sup>3</sup>, R. Viladot Pericé<sup>4</sup>

<sup>1</sup> Cirugía Ortopédica y Traumatología. Hospital Dr. Rafael Calles Sierra. IVSS. Falcón (Venezuela).

<sup>2</sup> Caracas (Venezuela). <sup>3</sup> Clínica Tres Torres. Barcelona.

<sup>4</sup> Grupo de Pie y Tobillo. Clínica Tres Torres. Barcelona

La falta de movilidad de las articulaciones metatarsofalángicas de los radios laterales provoca una dificultad muy importante para la deambulación. La artrodesis en buena posición de esta articulación en el primer radio es bien tolerada, pero no ocurre lo mismo en los radios laterales.

Se presenta un caso de artrodesis de origen iatrogénico de la tercera articulación metatarsofalángica del pie derecho. La paciente presentaba dolor y una importante limitación para la marcha. Se comenta la técnica quirúrgica utilizada para recuperar la movilidad y se discuten otras opciones terapéuticas.

**PALABRAS CLAVE:** Tercera articulación metatarsofalángica. Fusión. Desartrodesis.

## IATROGENIC FUSION OF THE THIRD METATARSOPHALANGEAL JOINT. CASE REPORT

Lack of movement of the metatarsophalangeal joints of the lateral rays causes a severe impairment for walking. Fusion of this joint at the first ray can be well tolerated, but not at the lateral rays.

We report a case of 3rd metatarsophalangeal joint fusion at the right foot of iatrogenic origin. The patient presented with pain and a severe gait disturbance. The surgical procedure performed to restore joint motion is presented and other surgical options are discussed.

**KEY WORDS:** 3rd metatarsophalangeal joint. Fusion. Desartrodesis.

## INTRODUCCIÓN

La fusión metatarsofalángica (MTF) de los radios laterales provoca una importante dificultad para la marcha que se pone de manifiesto en el tercer *rocker*<sup>(1)</sup>. Por el contrario, la artrodesis del primer radio constituye una técnica relativamente frecuente con la que se obtienen, por lo general, buenos resultados<sup>(2-3)</sup>.

Cuando existen problemas articulares a nivel de los radios laterales, se utilizan técnicas quirúrgicas para conservar la movilidad articular, como la alineación metatarsal, osteotomías de tipo Weil<sup>(4)</sup> y las prótesis. Sin embargo, nunca debe realizarse una artrodesis de la articulación MTF en los radios laterales. La falta de flexión dorsal no permite la marcha del paciente descalzo y, por otra parte, no es posible llevar

ningún tipo de tacón. El normal desarrollo del paso queda alterado de manera completa.

La enfermedad de Freiberg<sup>(5)</sup> afecta, por lo general, la cabeza del segundo metatarsiano y, en ocasiones, a la del tercero. Para tratar esta lesión se han propuesto diferentes soluciones (osteotomías, remodelaciones, etc.), pero no la artrodesis MTF. Al tratarse de un radio lateral del pie, como ya se ha expuesto, la artrodesis está totalmente contraindicada.

## CASO CLÍNICO

Paciente mujer de 40 años de edad, oftalmóloga de profesión, sin antecedentes previos de importancia. En enero de 2009 sufrió un traumatismo directo en el antepié derecho con dolor en el tercer dedo y tercera articulación MTF sin lesiones óseas en las radiografías iniciales (**Figura 1**). Se indicó tratamiento mediante inmovilización, reposo y rehabilitación.

Después de 5 meses de tratamiento, en junio de 2009 persistían las molestias. Se descartó un proceso reumático y se concluyó que se trataba de una artritis postraumática. Las radiografías eran normales y la resonancia magnética

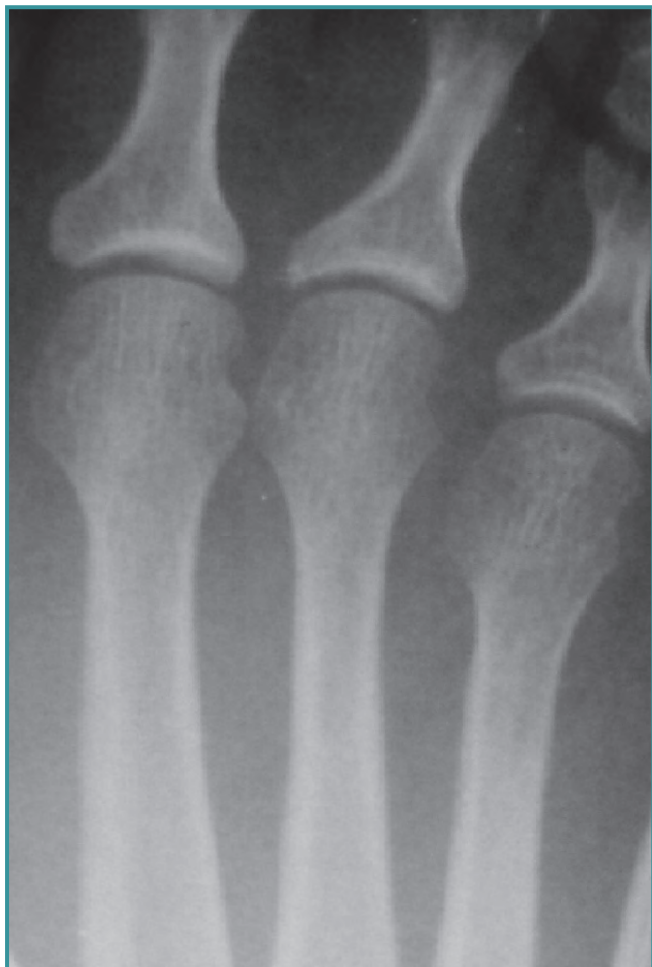### Correspondencia:

Ramón Viladot-Pericé

c/ Dr. Roux, 74 principal. 08017 Barcelona

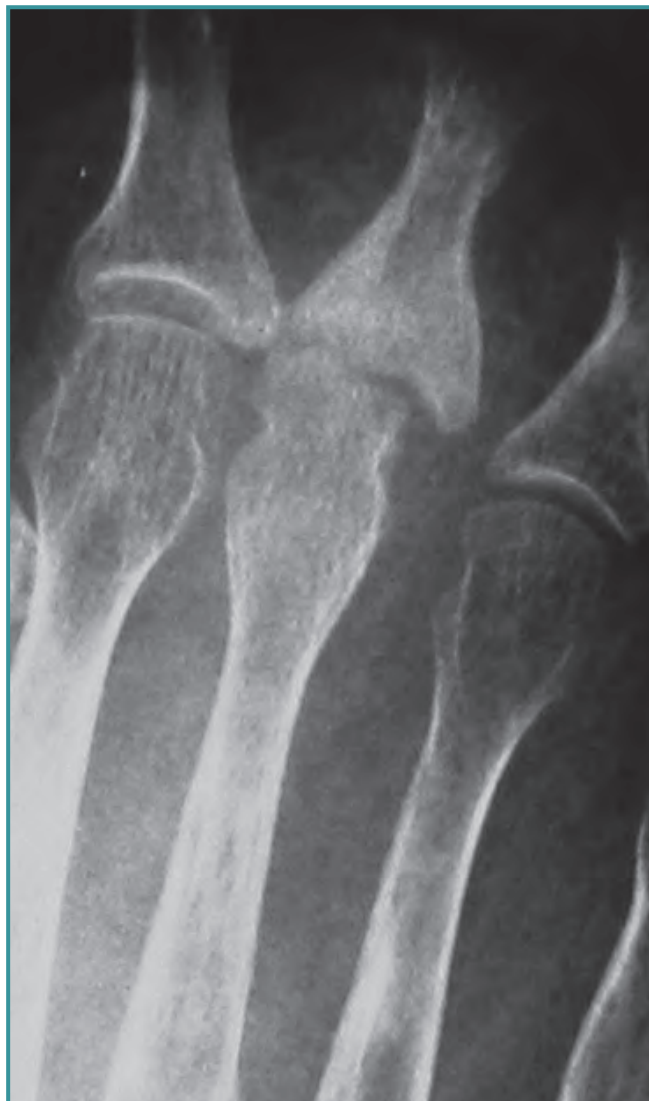e-mail: 5199rvp@comb.cat

Fecha de recepción: 30/10/2013



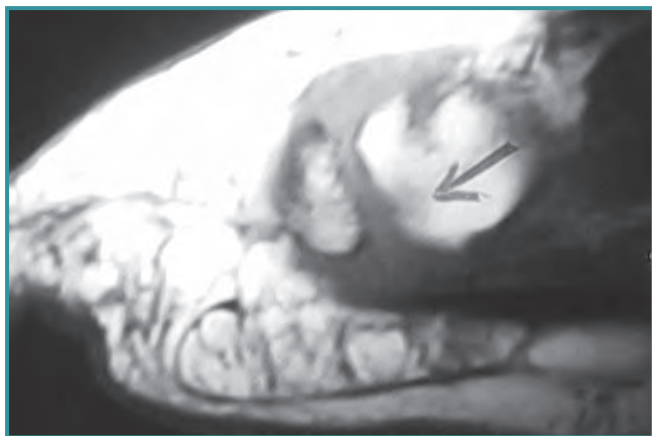
**Figura 1.** Radiografía de la 3.ª articulación MTF posterior al traumatismo, en la que no se observan lesiones. Enero de 2009.

**Figure 1.** X-ray of the 3rd MTP joint after trauma. No evident injuries can be observed. January 2009.



**Figura 2.** Radiografía de la 3.ª articulación MTF con imagen lesión osteocondral. Agosto de 2010.

**Figure 2.** X-ray of the 3rd MTP joint shows osteochondral injury. August 2010.



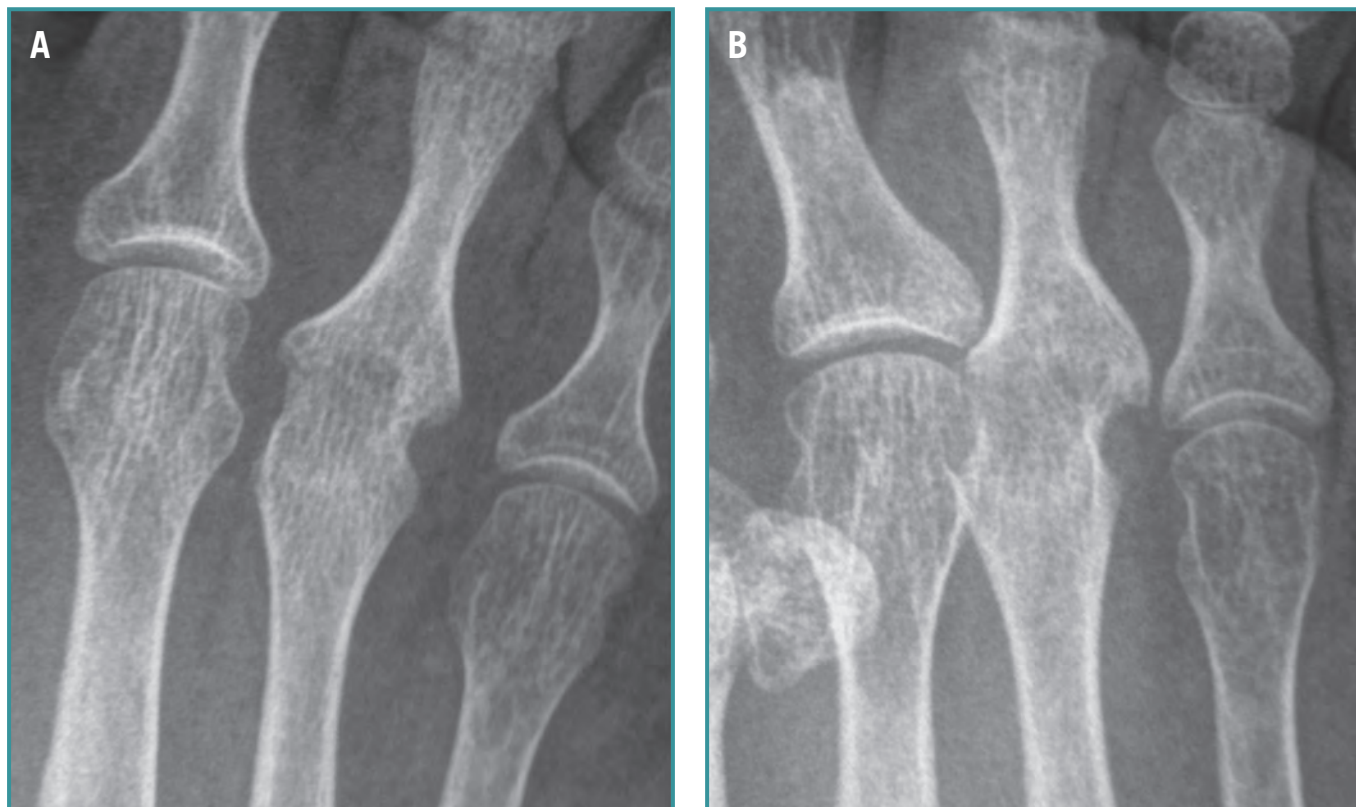
**Figura 3.** RM: imagen de lesión osteocondral. Agosto 2010.

**Figure 3.** MR: image of osteochondral injury. August 2010.

(RM) mostraba cambios inflamatorios poco significativos. Se instauró un programa de rehabilitación física, tratamiento médico y ortesis plantares.

Las molestias mejoraron parcialmente con episodios de dolor durante la deambulaci3n. En julio de 2010 se produjo un claro empeoramiento de la sintomatologí a y, en base a las radiografías y la RM practicadas en agosto de 2010, se diagnosticó una enfermedad de Freiberg<sup>(5)</sup> con erosi3n osteocondral e importantes cambios osteoartríticos (**Figuras 2 y 3**).

Se decidió intervenir a la paciente por la intensidad del dolor y la larga evoluci3n del proceso. Se practicó una remo-



**Figura 4. A: Proyección de frente. B: Proyección oblicua. Septiembre de 2012.**

**Figure 4. A: Frontal view. B: Oblique view. September 2012.**

delación de la cabeza del tercer metatarsiano y de la base de la falange, asociada a una sinovectomía. El informe de anatomía patológica fue: osteonecrosis y sinovitis crónica inespecífica moderada.

La paciente fue visitada por primera vez por nosotros en septiembre de 2012. En el momento de la evaluación persistían molestias severas, a pesar de los múltiples tratamientos realizados hasta entonces. Evidenciamos abolición total de la movilidad de la tercera articulación MTF y limitación para la marcha en el tercer *rocker*.

En la radiología convencional que aportaba la paciente, se ponía en evidencia una fusión completa de la cabeza del tercer metatarsiano con la base de la falange proximal (**Figura 4 a y b**).

Decidimos intervenir a la paciente para realizar una desartrodesis y conseguir una movilidad aceptable que le permitiera recuperar una marcha lo más normal e indolora posible.

## TÉCNICA QUIRÚRGICA

Se realizó una incisión dorsal en "S" itálica de 7 cm de longitud centrada en el tercer radio. Se constató la presencia de abundante tejido fibrótico que fue resecao. Se realizó una

artroplastia de interposición para evitar una nueva fusión MTF. Como material de interposición utilizamos un producto sintético (malla de Artelon®), porque los tejidos blandos adyacentes estaban en muy mal estado y queríamos evitar tomar tejido de otra zona del cuerpo, lo cual comportaba una nueva cirugía.

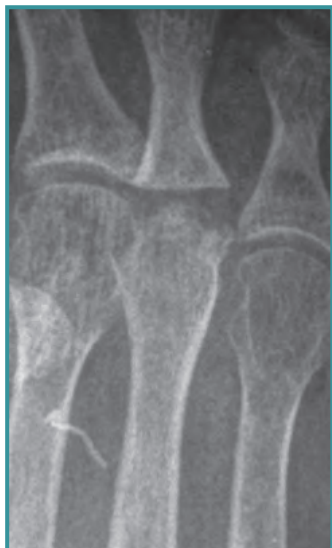El resultado radiológico inmediato puede considerarse aceptable (**Figura 5**).

A los 6 meses de la intervención la exploración clínica muestra una aceptable movilidad MTF activa y pasiva (**Figuras 6 y 7**).

También se realizaron radiografías a los 6 meses en las que se puede observar cómo se mantiene una correcta fórmula metatarsal (**Figura 8**).

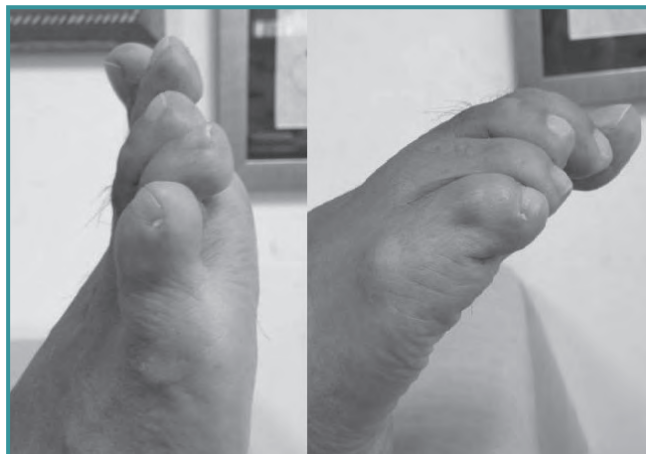## DISCUSIÓN

En el caso que presentamos, la artrodesis de la tercera articulación MTF no fue un resultado buscado. La paciente fue diagnosticada de enfermedad de Freiberg<sup>(5)</sup> de origen post-traumático. Se intentó realizar una remodelación y limpieza articular y, desafortunadamente, se produjo una fusión ar-



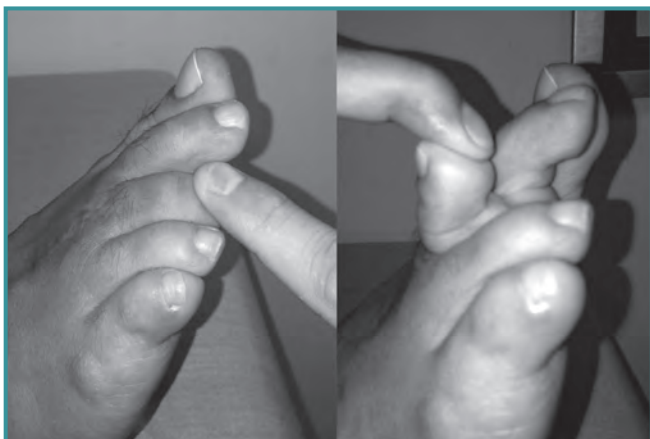
**Figura 5.** Radiografía de la 3.<sup>a</sup> articulación MTF en el postoperatorio inmediato. Noviembre de 2012.

*Figure 5.* X-ray of the 3rd MTP joint at the immediate postoperative. November 2012.



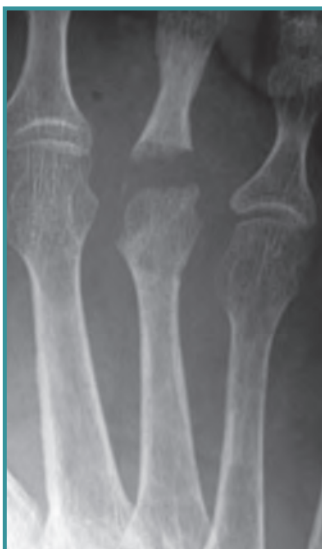**Figura 6.** Movilidad articular activa a los 6 meses.

*Figure 6.* Active joint motion 6 months after surgery.



**Figura 7.** Movilidad articular pasiva a los 6 meses.

*Figure 7.* Passive joint motion 6 months after surgery.



**Figura 8.** Radiografía de la 3.<sup>a</sup> articulación MTF a los 6 meses.

*Figure 8.* X-ray of the 3rd MTP Joint 6 months after surgery.

ticular espontánea. Esta fusión provocó una severa limitación de la marcha para la paciente, específicamente en la fase de despegue del pie, y dificultad para calzarse. En la revisión bibliográfica no hemos encontrado ningún caso semejante publicado.

Entre las propuestas terapéuticas que barajamos tenemos: las artroplastias (con o sin interposición de partes blandas o material sintético), la implantación de prótesis MTF y la amputación de un radio.

Decidimos realizar una artroplastia con interposición para evitar una nueva fusión. Nos preocupaba conservar una fórmula metatarsal lo más correcta posible, lo que afortunadamente se consiguió. No fue necesario actuar con osteotomías de acortamiento tipo Weil<sup>(4)</sup> a nivel del segundo ni del cuarto metatarsiano. Como material de interposición utilizamos una

malla de tejido reforzado Artelon® en el espacio articular, porque los tejidos blancos adyacentes eran de mala calidad y para evitar una nueva intervención en otra localización.

La malla de tejido reforzado Artelon® consiste en un tejido sintético diseñado en el laboratorio sueco Artimplant a partir de urea de poliuretano. Fue introducido en el mercado europeo en el año 1994 y en Estados Unidos en 2001, principalmente para reparaciones del manguito de los rotadores, el tendón de Aquiles y como espaciador en la base del pulgar.

Otra opción era implantar una prótesis MTF como la diseñada por Gauthier<sup>(6)</sup>, pero la edad de la paciente y el insuficiente registro científico hizo que abandonáramos esta posibilidad. Cracchiolo<sup>(7)</sup> refiere buenos resultados con implantes de silicona en antepiés reumáticos. Pero se trata

de pacientes, en general, con solicitaciones mecánicas mucho menores.

La amputación de un radio, descrita para casos particulares como tumores benignos, infecciones localizadas, etc., permite obtener un pie que desde el punto de vista biomecánico funciona bien, en nuestra experiencia. En cuanto al aspecto estético, un pie con cuatro radios pasa desapercibido en muchas ocasiones. Sin embargo, no deja de ser una cirugía agresiva, difícil de aceptar por parte de la paciente, y la reservamos por si fuera necesaria una nueva intervención<sup>(8)</sup>.

En conclusión, la artrodesis metatarsal lateral de un radio lateral del pie es una patología poco frecuente de la que no hemos encontrado bibliografía. La artrodesis a nivel de los radios laterales es muy invalidante, y la técnica de desartrodesis estará en función de la edad del paciente, tipo de antepié, preferencias del cirujano, etc. En nuestro caso, a los 10 meses de la cirugía la paciente realiza vida normal, se ha reincorporado a su trabajo, utiliza calzado con tacón de 3-4 cm sin dolor y está limitada para las prácticas deportivas que pueden provocar sobrecargas importantes en el antepié.

## BIBLIOGRAFÍA

1. Maceira E. Aproximación al estudio del paciente con metatarsalgia. *Rev Pie y Tobillo* 2003; 2: 14-29.
2. Brodsky JW, Baum BS, Pollo FE, Mehta H. Prospective gait analysis in patients with first metatarsophalangeal joint arthrodesis for hallux rigidus. *Foot Ankle Int* 2007; 28: 162-5.
3. Poggio D, de Retana PF, Borda D, Hortua P, Asunción J, Ríos J. Analysis of the clinical score progressions during the first year after first MTPJ fusion. *Foot Ankle Int* 2010; 31: 578-83.
4. Weil LS. Weil head-neck oblique osteotomy: Technique and fixation. Presented at Techniques of Osteotomies of the Forefoot. Bordeaux (France). October 20-22, 1994.
5. Freiberg AH. The so-called infraction of the second metatarsal bone. *J Bone Joint Surg* 1926; 8: 257-61.
6. Gauthier G. Prothèse silicone élastomère monobloc de l'avant-pied, 178 cas. Résultats à 5 ans. *Rev Chir Orthop Reparatrice Appar Mot* 1984; 70 (Suppl 2): 167-9.
7. Cracchiolo III A. Management of the arthritic forefoot. *Foot Ankle* 1982; 3 (1): 17-23.
8. Viladot Perice. R. Resection d'un rayon du pied. *Med et Chir du Pied* 1989; 1: 39-41.