

# ¿CONOCEMOS REALMENTE TODOS LOS ABORDAJES PARA LAS FRACTURAS DE PILÓN TIBIAL?\*

**E. López Capdevila<sup>1</sup>, A. Santamaría Fumas<sup>1</sup>, J. Muriano Royo<sup>1</sup>, X. Martín Oliva<sup>2,3</sup>, M. Monzó Planella<sup>3</sup>, A. Manent Molina<sup>1</sup>, A. Domínguez Sevilla<sup>1</sup>, E. Norberto Bayona<sup>1</sup>, J. Giros Torres<sup>1</sup>**

<sup>1</sup> *Consorci Sanitari Integral. L'Hospitalet de Llobregat (Barcelona)*

<sup>2</sup> *Clinica del Remei. Barcelona*

<sup>3</sup> *Catedrático. Unidad de Anatomía y Embriología Humana. Universidad de Barcelona*

Estudio anatómico con documentación fotográfica de cinco vías de acceso en 10 especímenes que analiza los puntos de referencia, sus riesgos anatómicos, el campo de visualización y su indicación y aplicación para cada tipo de fractura de tibia distal.

Clásicamente se han utilizado las vías anterolateral, anterior y anteromedial para estas fracturas, pero, dado que son fracturas complejas que ocasionalmente precisarán de dos vías de acceso y que frecuentemente van asociadas a lesiones de partes blandas, planteamos otras vías de acceso posibles, como la posteromedial y la posterolateral.

Todos estos accesos permiten una reducción abierta y fijación interna así como percutánea siempre que se conozcan sus principales riesgos y sus variantes.

**PALABRAS CLAVE:** Abordaje. Fracturas. Pilon tibial.

## INTRODUCCIÓN

Las fracturas de pilón tibial son fracturas complejas que requieren de una reducción anatómica para permitir una movilización precoz del tobillo. Parte del pronóstico de estas fracturas viene dado por la preservación de la vascularización, que sólo puede conseguirse mediante un buen acceso quirúrgico.

Las vías de abordaje en las fracturas de pilón tibial deberían ser lo suficientemente eficaces como para permitir visualizar las estructuras afectadas, facilitar su reducción y

## ¿DO WE REALLY KNOW ALL THE SURGICAL APPROACHES FOR PILON TIBIAL FRACTURES?

An anatomic study with photographic documentation of five surgical approaches in 10 specimens, by analyzing the landmarks, anatomic risks, visualization field and its indication for each type of pilon tibial fractures.

The most common surgical approaches are anterior, anterolateral and anteromedial, but these fractures are complex fractures, which usually will be associated to soft tissue lesions. This is the reason we propose other surgical approaches like posterolateral or posteromedial for these fractures.

All these approaches can be used for open reduction as well as percutaneous, but always knowing the anatomical risks and their variations.

**KEY WORDS:** Approach. Fractures. Pilon tibial.

fijación, y prevenir la desvascularización de los fragmentos óseos o la isquemia de partes blandas.

Estas vías no siempre nos permitirán una exposición suficiente de la fractura, necesitando en estos casos un doble abordaje. Sería conveniente, pues, realizar una planificación preoperatoria de la reducción y fijación de estas fracturas, así como de sus abordajes.

La falta de planificación de estos abordajes puede resultar en problemas como una visualización insuficiente, problemas de cierre de la herida (retracciones o necrosis), síndromes regionales complejos, etc.

El objetivo de este trabajo es analizar las distintas vías de acceso para el tratamiento de las fracturas de tibia distal: sus puntos de referencia, las estructuras en riesgo, la indicación y la aplicación para cada tipo de fractura.

Las fracturas de pilón suelen ser de alta energía, asociándose complicaciones de los tejidos blandos, especialmente en el lado anteromedial o anterolateral. Los abordajes posteriores fueron inicialmente descritos como

### Correspondencia:

*Dra. Eulalia López Capdevila*

*Consorci Sanitari Integral*

*Av. Josep Molins, 29-41.*

*08906 L'Hospitalet de Llobregat (Barcelona)*

*elopezcapdevila@gmail.com*

**Fecha de recepción:** 22/09/2013

\* Premio Antonio Viladot a la mejor comunicación de la Mesa de Residentes del XXXV Congreso Nacional de la Sociedad Española de Medicina y Cirugía del Pie y Tobillo (SEMCP). Palma de Mallorca, 13-15 de junio de 2013.

una alternativa al tratamiento de estas fracturas cuando las lesiones cutáneas impedían un abordaje anterior; éstos han mostrado buenos resultados y menos complicaciones con el compromiso de partes blandas por presentar mayor cobertura.

## MATERIAL Y MÉTODO

Estudio anatómico de cinco vías de acceso (anterolateral, anteromedial-medial, posteromedial, posterolateral y anterior) en 10 especímenes cadavéricos (6 piernas derechas y 4 izquierdas), frescos, congelados.

En cada espécimen se realizaron las cinco vías de acceso, evaluando sus puntos de referencia, las estructuras anatómicas, su campo de visualización, así como su aplicación para fracturas de tibia distal.

Las disecciones fueron orientadas a identificar las relaciones entre las estructuras en riesgo y las vías de acceso y su uso para el tratamiento de las fracturas de tibia distal. Se simuló técnicas de osteosíntesis abierta y percutánea, utilizando placas LCP (placas de compresión dinámica de bajo contacto o impacto) de estabilidad relativa de 3,5 mm.

## RESULTADOS

### Abordaje anterolateral

#### Referencias anatómicas

Incisión de 6 cm lateral al tendón extensor largo de los dedos siguiendo el eje del 4.º metatarsiano.

#### Vía de acceso

En la incisión nos encontramos en todas las piezas cadavéricas (10/10 especímenes) el nervio peroneo superficial (**Figura 1A**), sobre la fascia crural y el retináculo extensor inferior, que deben seccionarse para acceder al espacio entre el tendón extensor largo de los dedos (**Figura 1B**) y el tendón del tercer peroneo, no presente en 3 de las 10 piezas. La medialización del hemirretináculo seccionado protegerá de la lesión de las ramas del nervio peroneo superficial durante la reducción y osteosíntesis.

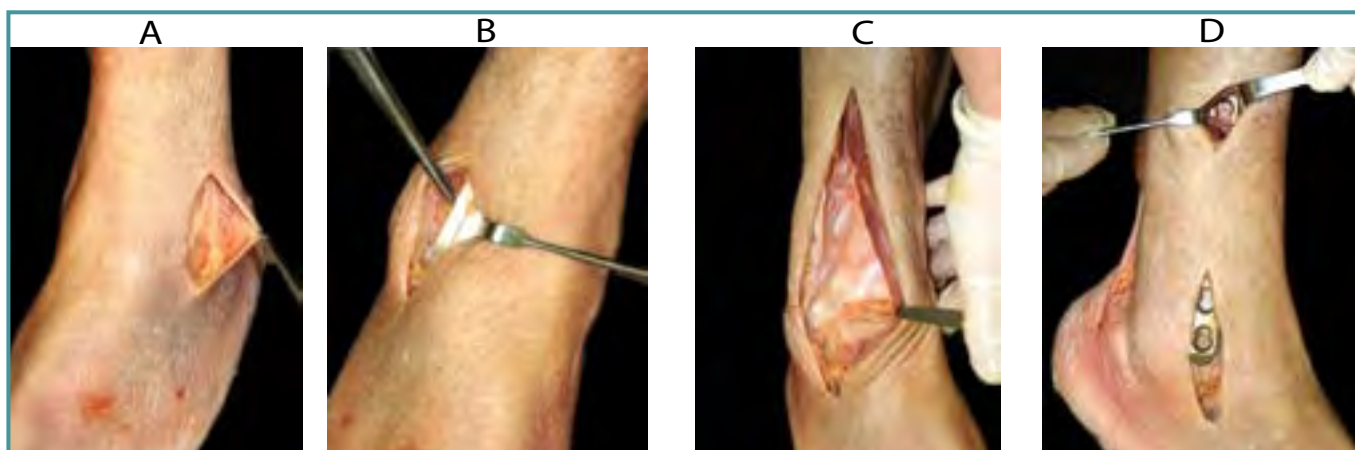
El nervio peroneo superficial sigue un recorrido de proximal-lateral a distal-anterior. En los 10 especímenes el nervio peroneo superficial perfora la fascia profunda a unos 8 cm (7,4-8,7 cm) proximal a la punta del maléolo peroneal.

#### Riesgos anatómicos

- Ramas del nervio peroneo superficial.
- Nervio peroneo profundo y la arteria tibial anterior, cruzándose a una distancia de 4-10 cm proximal a la articulación del tobillo, siendo levemente variable según el tobillo se encuentre en flexión dorsal o plantar (3,8-11,3 cm).
  - En flexión dorsal se encuentra relajado y levemente más distal, mientras que en flexión plantar es más proximal. Este pedículo vasculonervioso es una zona de riesgo en las técnicas percutáneas (zona donde debe evitarse la síntesis).
  - Ligadura y sección de las ramas transversas de la arteria maleolar anterolateral previa a capsulotomía.

#### Campo de visualización

El abordaje anterolateral ofrece una visualización excelente de toda la cara anterior de la tibia (**Figura 1C**), de la super-



**Figura 1.** Abordaje anterolateral. **A:** Nervio peroneo superficial. **B:** Acceso lateral al tendón extensor largo de los dedos. **C:** Visualización de toda la cara anterior de la tibia y articulación tibioastragalina. **D:** Técnica percutánea. FOTOGRAFÍAS REALIZADAS POR A. COSTA MARTÍNEZ-HIDALGO.

**Figure 1.** Anterolateral approach. **A:** Superficial peroneal nerve. **B:** Lateral to extensor digitorum longus. **C:** View of all anterior tibial surface and tibiotalar joint. **D:** Percutaneous technique. PICTURES: A. COSTA MARTÍNEZ-HIDALGO.

ficie articular, de la sindesmosis tibioperonea anterior, de la articulación tibioperonea distal y de la membrana interósea.

La visualización de la articulación medial es pobre, y la del maléolo medial, nula, por lo que en las fracturas con afectación de este maléolo debería plantearse una doble vía medial o anteromedial.

Su extensión proximal es limitada por la masa muscular de los extensores largos de los dedos y el paquete vasculonervioso tibial anterior y nervioperoneo profundo.

### Abordaje en fracturas de tibia distal

- Fracturas articulares parciales anteriores y anterolaterales (Müller AO 43-B).
- Mayoría de las fracturas articulares completas (Müller AO 43-C).
- Algunas fracturas extraarticulares de tibia distal (Müller AO 43-A).

Este abordaje permite una reducción abierta así como indirecta en fracturas extraarticulares simples o multifragmentarias mediante una placa colocada a nivel submuscular del compartimento anterior.

Para la técnica percutánea (Figura 1D) realizamos una incisión de 5 cm de longitud, y pasamos la placa por el plano submuscular y extraperióstico. Palpamos proximalmente la placa en la cara anterolateral de la tibia, y realizamos una incisión de 2 cm aproximadamente a nivel de los agujeros proximales. Debemos tener en cuenta la zona de seguridad (4-10 cm proximal a la articulación del tobillo), donde se cruza el paquete vasculonervioso (nervio peroneo profundo

y arteria-vena tibial anterior). Si realizamos una flexión dorsal relajamos este paquete, lo que facilita el paso de la placa.

### Abordaje anteromedial-medial

#### Referencias anatómicas

- Anteromedial: incisión de 6-10 cm medial al tibial anterior, proximal al borde inferior del maléolo tibial.
- Medial: curvilínea siguiendo el borde anterior del maléolo tibial.

#### Vía de acceso

Se disecciona la vena safena magna, a la que acompaña el nervio safeno interno, que se localiza en todos los especímenes medial a la vena.

Se accede posteriormente al tibial anterior y se desperiostiza la cara anterior para evitar la lesión del paquete vasculonervioso (vena, arteria tibial anterior y nervio peroneo profundo).

#### Riesgos anatómicos

- Nervio safeno interno: nervio de pequeño calibre que puede lesionarse con facilidad.
- Vena safena magna: a unos 2,8 cm de la punta del maléolo tibial (borde anterosuperior del maléolo) inicia un recorrido de 4,6 cm (3,2-4,9 cm) para colocarse en el borde posterior de la tibia. Es en este recorrido donde se lesionan estas estructuras en la técnica percutánea. Por este motivo,

es recomendable colocar la placa en la incisión distal entre el periostio y la vena safena magna.

#### Campo de visualización

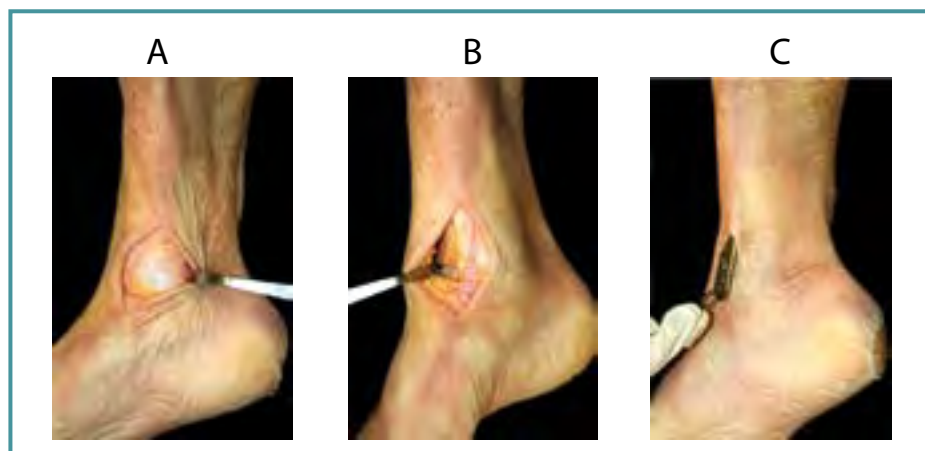
Se visualiza toda la cara anterior de la tibia distal y todo el maléolo tibial (Figura 2A y B).

La visión de la articulación es pobre: sólo una incisión anteromedial amplia permitirá la visión de la articulación tibioastragalina medial.

Es la vía de menor riesgo anatómico, de más fácil exposición para la tibia distal, pero de pobre visualización articular. La incisión recta permite mayor visualización que una curvilínea.

### Abordaje en fracturas de tibia distal

- Fracturas extraarticulares simples y multifragmentarias (Müller AO 43-A).



**Figura 2.** Abordaje anteromedial. **A:** Visualización del maléolo tibial. **B:** Cara anterior de la tibia y la articulación tibioastragalina anterior. **C:** En la técnica de osteosíntesis percutánea mínimamente invasiva, la placa debe ser colocada en la incisión distal, por debajo de la vena safena magna. FOTOGRAFÍAS REALIZADAS POR A. COSTA MARTÍNEZ-HIDALGO.

**Figure 2.** Anteromedial approach. **A:** Tibial malleolus view. **B:** Anterior tibial surface and anterior tibiotalar joint. **C:** Minimal invasive percutaneous osteosynthesis: plate is passed under great saphenous vein in the distal incision. PICTURES: A. COSTA MARTÍNEZ-HIDALGO.

- Fracturas parcialmente articulares, en especial con afectación del maléolo medial (Müller AO 43-B2).
- Fracturas articulares completas (Müller AO 43-C), donde se precisa de un soporte con una placa medial.
- Principal vía para la técnica de osteosíntesis percutánea mínimamente invasiva (MIPO, *minimal invasive percutaneous osteosynthesis*) (Figura 2C). No se evidenció ninguna lesión de la vena safena magna al pasar percutáneamente la placa entre el periostio y la vena en la incisión principal distal (10/10 especímenes).

## Abordaje posteromedial

### Referencias anatómicas

Incisión curvilínea de proximal a distal: centrada entre el tendón de Aquiles y el borde posteromedial de la tibia distal; hacia al borde posterior del tendón tibial posterior.

### Vía de acceso

Tras incidir en el subcutáneo, se revela la fascia profunda y el retináculo flexor que cubre los tendones del tibial posterior, el flexor común de los dedos, el paquete neurovascular tibial posterior y el flexor largo del *hallux*.

Para acceder al cuadrante posteromedial de la tibia distal tenemos varias opciones:

- Entre la tibia y el tendón tibial posterior. Es útil sólo para la exposición proximal, dado que, a nivel distal, el tendón tibial posterior no puede separarse de la cara posterior de la tibia.
- Entre el tendón tibial posterior y el flexor común de los dedos.

- Entre el flexor común de los dedos y el flexor largo del *hallux*, con disección y retracción del paquete neurovascular. Recomendamos seccionar la vaina del tendón flexor común de los dedos y acceder de forma posterior al tendón tibial posterior, manteniendo su vaina (Figura 3A).

La capsulotomía posterior no suele ser necesaria.

### Riesgos anatómicos

El principal riesgo anatómico es la vena y la arteria tibial posterior y el nervio peroneo profundo (Figura 3B), que se protege con retracción del tendón flexor común de los dedos hacia la cara posterior.

La vía que permite mayor visualización y con menos riesgo anatómicos es entre el tendón tibial posterior y el tendón flexor común de los dedos.

### Campo de visualización

El campo de visualización es limitado: maléolo medial y articulación tibioastragalina posteromedial (Figura 3C).

En caso necesario, se puede realizar un *flap* subcutáneo anteromedial, que permitirá la visualización y la síntesis de todo el maléolo interno.

Permite sólo la visualización parcial del maléolo posterior, por lo que se prefiere una vía posterolateral para estas fracturas o un acceso más lateral entre el paquete vasculonervioso y el tendón flexor largo del *hallux*.

Una exposición más proximal y posterointerna es factible entre el tibial posterior y la metáfisis tibial, evitando lesionar el nervio safeno interno y la vena safena magna.

### Abordaje en fracturas de tibia distal

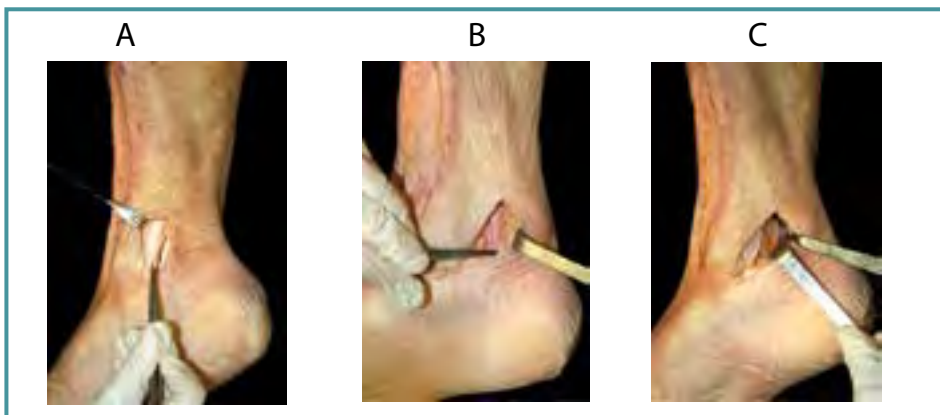
- Fracturas del maléolo tibial, con afectación posteromedial (43-B).

Permite la reducción directa y la síntesis de fragmentos posteromediales de la tibia distal mediante tornillos de compresión interfragmentaria o una placa posterior con efecto de sostén.

## Abordaje posteroexterno

### Referencias anatómicas

Entre el borde posteromedial del peroné y el borde lateral del tendón de Aquiles. Palpándose los tendones peroneo corto y peroneo largo, se realiza una incisión posterior a los mismos (Figura 4A).



**Figura 3. Abordaje posteromedial. A:** El mejor abordaje es entre el tendón tibial posterior y el tendón flexor largo de los dedos. **B:** Arteria y vena tibial posterior y nervio peroneo profundo. **C:** Visualización de la cara posterior del maléolo tibial. FOTOGRAFÍAS REALIZADAS POR A. COSTA MARTÍNEZ-HIDALGO.

**Figure 3. Posteromedial approach. A:** The best approach is between posterior tibial tendon and flexor digitorum longus. **B:** Posterior tibial vessels; deep peroneal nerve. **C:** View of posterior surface of tibial malleolus. PICTURES: A. COSTA MARTÍNEZ-HIDALGO.

### Vía de acceso

Tras la incisión cutánea y de la fascia superficial, se debe diseccionar el nervio sural, que suele encontrarse en el *flap* lateral.

En caso de requerirse la reducción y osteosíntesis del peroné, es factible por la misma vía, intentando mantener todo el grosor del *flap* y evitando así la necrosis cutánea.

La vía más fácil para acceder a la cara posterior del peroné es retrayendo los tendones de los peroneos en dirección medial. Por el contrario, si se accede de forma lateral a los peroneos, es necesario desinsertar la fascia peroneal del periostio posterior del peroné.

Se accede a la cara posterior de la tibia entre los tendones peroneos y la masa muscular del flexor largo del *hallux*, encontrando la vena y la arteria peroneal justo en la membrana interósea, motivo por el cual se recomienda bajar la isquemia antes de cerrar, para poder realizar una buena hemostasia.

### Riesgos anatómicos

El nervio sural (nervio safeno externo) transcurre desde el centro de la pantorrilla proximalmente hasta el borde posterior del peroné distalmente. Este nervio va acompañado de la vena safena menor. Con la flexión dorsal del tobillo, el nervio sural y la vena safena menor se relajan y medializan.

Una buena referencia para localizar el nervio sural es lateral al tendón de Aquiles, a una distancia aproximada de 7-9 cm proximal al maléolo peroneal o a la inserción calcánea del tendón de Aquiles.

Justo en el plano entre los tendones peroneos y la masa muscular del flexor largo del *hallux*, se encuentra el paquete vascular peroneal (arteria y vena peroneal).

### Campo de visualización

Se puede realizar una síntesis del peroné y la tibia a través de la misma incisión, previniendo las lesiones de las partes blandas que se pueden ocasionar con una exposición anterolateral o anteromedial.

La visualización de la superficie articular o su reducción pueden ser dificultosas (**Figura 4B**).

Este abordaje puede combinarse con uno medial sin relocalización del paciente; sin embargo, un fragmento anteromedial o anterolateral precisará de otro acceso anterior, con la dificultad de cambiar la posición del paciente.

### Abordaje en fracturas de tibia distal

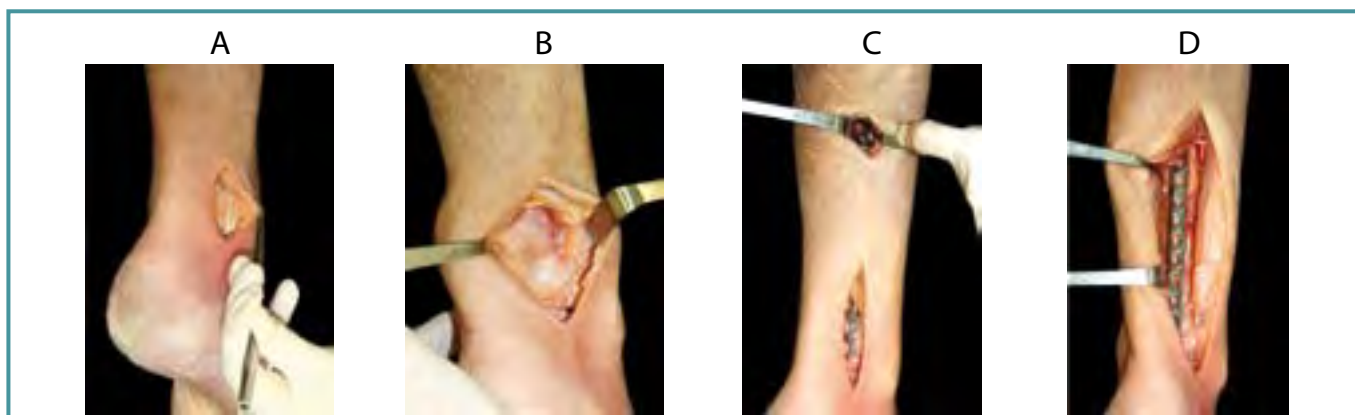
- Fracturas de tibia distal, posteriores desplazadas (con poca o sin afectación de superficie articular anterior).
- Fragmentos posterolaterales rotados hacia la cara lateral alrededor del ligamento tibioperoneo posterior.
- Afectación de partes blandas de la cara anterior que limite su síntesis por vía anterior.

Este abordaje permite una reducción abierta y fijación interna (RAFI), así como una reducción indirecta y fijación percutánea (**Figura 4C y D**), siendo esta última dificultosa pero factible.

### Abordaje anterior

#### Referencias anatómicas

- Punto medio entre el maléolo tibial y el peroneal.
- Incisión recta de 10 cm de largo lateral al músculo extensor largo del dedo gordo.



**Figura 4.** Abordaje posterolateral. **A:** El mejor acceso es posterior a los tendones peroneo corto y largo. **B:** Visualización de la cara posterior de la tibia. **C:** Técnica de osteosíntesis percutánea mínimamente invasiva. **D:** Reducción abierta y fijación interna de fracturas de tibia distal por vía posterolateral. FOTOGRAFÍAS REALIZADAS POR A. COSTA MARTÍNEZ-HIDALGO.

**Figure 4.** Posterolateral approach. **A:** The best approach is posterior to fibular tendons. **B:** View of posterior tibial surface. **C:** Minimal invasive percutaneous osteosynthesis. **D:** Open reduction and internal fixation of distal tibial fractures through posterolateral approach. PICTURES: A. COSTA MARTÍNEZ-HIDALGO.

### Vía de acceso

El nervio peroneo superficial (*nervus fibularis superficialis*), principal riesgo anatómico, se encuentra subcutáneo: se divide en el nervio cutáneo dorsal intermedio del pie y el nervio cutáneo dorsal interno del pie, que aportan sensibilidad a prácticamente todo el antepié.

El retináculo extensor superior e inferior debe ser seccionado para poder acceder a la zona entre el tendón extensor largo de los dedos (*extensor digitorum longus*) y el tendón extensor largo del dedo gordo, encontrando la vena y la arteria dorsal del pie (rama terminal de la vena y la arteria tibial anterior), así como el nervio peroneo profundo, cuya rama sensitiva terminal inerva la piel del primer espacio interdigital del pie.

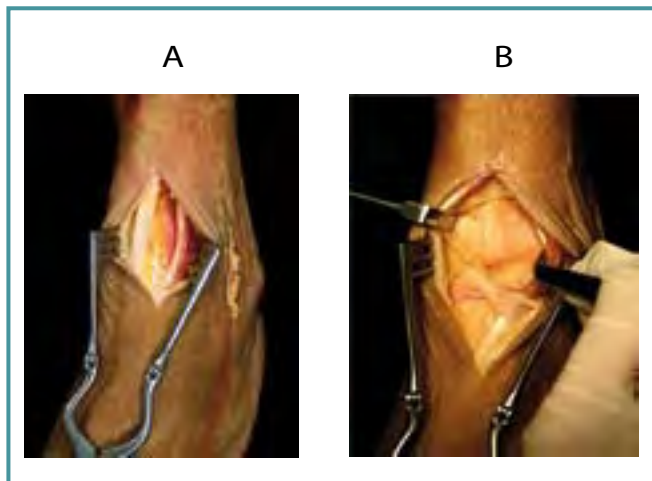
El paquete vasculonervioso debería desplazarse en dirección lateral, previa ligadura y sección de la arteria y la vena maleolar anterointerna.

La cápsula se secciona longitudinalmente descubriendo la porción distal de la tibia y la porción anterior del maléolo interno, la tróclea e incluso el cuello del astrágalo.

Los trastornos de cicatrización no son raros mediante esta vía, siendo recomendable realizar una hemostasia cuidadosa tras liberarse el torniquete, y previo cierre de la cápsula articular así como del retináculo.

### Riesgos anatómicos

- Nervio peroneo superficial (*nervus fibularis superficialis*).
- Paquete vasculonervioso, de medial a lateral: vena y arteria dorsal del pie, nervio peroneo profundo (Figura 5A).



**Figura 5.** Abordaje anterior. **A:** Vena y arteria tibial anterior; nervio peroneo profundo. **B:** Cara anterior de la tibia y articulación tibioastragalina. FOTOGRAFÍAS REALIZADAS POR A. COSTA MARTÍNEZ-HIDALGO.

**Figure 5.** Anterior approach. **A:** Anterior tibial vessels; deep peroneal nerve. **B:** Anterior tibial surface and anterior tibiotalar joint. PICTURES: A. COSTA MARTÍNEZ-HIDALGO.

### Campo de visualización

Toda la articulación del tobillo, toda la cara anterior de la tibia, e incluso la sindesmosis anterior y parte del maléolo tibial (Figura 5B).

### Abordaje en fracturas de tibia distal

- Fracturas articulares de tibia distal: el trazo de estas fracturas cae justo en la vía de acceso, permitiendo la visualización directa de su reducción.

Se desaconseja su uso en las fracturas de tibia distal por el riesgo anatómico, la desvascularización de los fragmentos articulares y por la dificultad de su síntesis.

### DISCUSIÓN

Uno de los pilares del éxito del tratamiento quirúrgico de una fractura de pilón tibial es un buen abordaje, que pasa por una incisión cuidadosa, una buena disección, la protección de sus riesgos anatómicos y la no desvascularización de los fragmentos ni de los tejidos blandos.

Una planificación preoperatoria del abordaje puede disminuir los riesgos de complicaciones de la herida, permitir una mejor cobertura de los implantes e incluso evitar una cicatriz retráctil; esta última complicación depende de la supervivencia de los tejidos blandos. En el tobillo está descrita una distancia mínima de 7-8 cm<sup>(1,2)</sup> entre dos incisiones para prevenir la necrosis cutánea.

Las fracturas articulares deben reducirse anatómicamente mediante la visualización directa de la articulación, que sólo se consigue con una artrotomía, que debería realizarse a nivel del foco de la fractura para evitar la desvascularización excesiva de los fragmentos articulares.

Nuestros resultados (los riesgos anatómicos y sus relaciones con el acceso) son similares a los descritos en la bibliografía. Deangelis<sup>(3)</sup> y Blair<sup>(4)</sup> describen el nervio peroneo superficial (*nervus fibularis superficialis*) como el principal riesgo en la vía anterolateral, dado que perfora la fascia profunda 8 cm proximal a la punta del maléolo y sigue un camino subcutáneo fácilmente palpable, encontrándose en la incisión cutánea.

Para Wolinsky<sup>(5)</sup> el nervio peroneo superficial (*nervus fibularis superficialis*) no es el auténtico riesgo anatómico en las vías anteriores (anterolateral y anterior) por encontrarse precisamente en la incisión; hecho este que permite su disección y así se evita su lesión. Por el contrario, el nervio peroneo profundo y la arteria y la vena tibial anterior son los auténticos riesgos de la vía anterolateral, observándolos a una distancia similar a nuestros resultados (entre 4 y 11 cm proximal a la articulación del tobillo), existiendo una variación de distancia de 5 mm en dirección proximal o distal según la flexión del tobillo.

Tanto en nuestra serie como en la de Wolinsky<sup>(5)</sup> se han evaluado estas distancias con el pedículo despojado de par-

tes blandas, pudiendo ser la magnitud de movimiento menor en especímenes intactos.

Encinas-Ullán *et al.*<sup>(6)</sup> han publicado recientemente en la *Revista Española de Cirugía Ortopédica y Traumatología* 40 casos de fracturas de tibia distal, comparando una RAFI mediante un abordaje anteromedial respecto a uno anterolateral, no evidenciándose diferencias estadísticamente significativas. Concluyen que los resultados clínico-radiológicos y el índice de complicaciones pueden relacionarse con el tipo de fractura y no con el abordaje.

Mingo-Robinet *et al.*<sup>(7)</sup> describen una serie de fracturas del maléolo posterior tratadas mediante un abordaje posterolateral. Refieren una buena visualización de la fractura, una reducción anatómica articular y una fijación estable, y obtienen unos resultados buenos y similares a los descritos en la bibliografía.

El abordaje anterior<sup>(8,9)</sup> presenta frecuentemente problemas de cicatrización de las heridas, que pueden deberse a la necesidad de seccionar la arteria y la vena maleolar anterointerna previamente a la capsulotomía y la artrotomía, desvascularizando así los fragmentos articulares.

## CONCLUSIONES

Clásicamente las principales vías de acceso para las fracturas de tibia distal han sido la anterolateral y la medial. Estas fracturas frecuentemente van asociadas a una gran afectación de los tejidos blandos anteriores, lo que impide su acceso clásico; en estos casos el conocimiento de otras vías posteriores nos puede ser de gran ayuda para la reducción y fijación, evitando así estas lesiones.

Dada la complejidad de estas fracturas, es imprescindible la planificación preoperatoria no sólo de la reducción y fijación de éstas mediante un estudio radiológico y tomográfico, sino también del abordaje que se realizará. Ocasionalmente estas fracturas precisarán de dos o más vías para una buena síntesis de todos los fragmentos, siendo obligatorio el estudio preoperatorio de estos accesos.

En los últimos años, el número de fracturas de tibia distal que se tratan por técnicas percutáneas ha crecido expo-

nencialmente, preservando la vascularización tanto de los fragmentos como de los tejidos blandos. Estas técnicas son posibles mediante la mayoría de los abordajes de fracturas de tibia distal, siempre que conozcamos su anatomía, sus límites y sus zonas de seguridad.

## AGRADECIMIENTOS

A Alberto Costa Martínez-Hidalgo, por la realización de toda la fotografía. A todo el equipo de la Cátedra de Anatomía y sala de disección de la Universidad de Barcelona.

## BIBLIOGRAFÍA

1. Herscovici D Jr, Sanders RW, Infante A, DiPasquale T. Bohler incision: an extensile anterolateral approach to the foot and ankle. *J Orthop Trauma* 2000; 14: 429-32.
2. Leone VJ, Ruland R, Meinhard B. The management of the soft tissue in pilon fractures. *Clin Orthop* 1993; 292: 315-20.
3. Deangelis JP, Deangelis NA, Anderson R. Anatomy of the superficial peroneal nerve in relation to fixation of tibia fractures with the less invasive stabilization system. *J Orthop Trauma* 2004; 18: 536-9.
4. Blair JM, Bottle MJ. Surgical anatomy of the superficial nerve in the ankle and foot. *Clin Orthop* 1994; 305: 229-38.
5. Wolinsky P, Lee M. The distal approach for anterolateral plate fixation of the tibia: an anatomic study. *J Orthop Trauma* 2008; 22: 404-7.
6. Encinas-Ullán CA, Fernández-Fernández R, Rubio-Suárez JC, Gil-Garay E. Medial versus lateral plating in distal tibial fractures: a prospective study of 40 fractures. *Rev Esp Cir Ortop Traumatol* 2013; 57: 117-22.
7. Mingo-Robinet J, Abril Larraínzar JM, Valle Cruz JA. Posterolateral approach in trimalleolar ankle fractures: surgical technique. *Rev Esp Cir Ortop Traumatol* 2012; 56: 313-8.
8. Karas E, Weiner L. Displaced pilon fractures: an update. *Orthop Clin North Am* 1994; 25: 651-63.
9. Leone VJ, Ruland R, Meinhard B. The management of the soft tissue in pilon fractures. *Clin Orthop* 1993; 292: 315-20.