

NUESTRA EXPERIENCIA CON LA OSTEOTOMÍA «SCARF» EN EL PRIMERO Y QUINTO METATARSIANOS

S, DE CHIRURGIE ORTHOPEDIQUE
CLINIQUE DU TONDU. BORDEAUX

L. S. BAROUK

Llamado así a causa de su trazo, el SCARF (o corte de Júpiter de los carpinteros) es una larga osteotomía horizontal que se practica sobre el primero y quinto metatarsianos. Ha sido introducida por BURUTARAN, GUDAS y sobre todo por L.S. WELL (Chicago).

El autor aporta su experiencia sobre un total de 188 casos (127 pacientes).

A nivel del primer metatarsiano (SCARF-MI), la indicación mayor es el hallux valgus. Las grandes ventajas de esta técnica son las siguientes: la posibilidad de variar la posición de los fragmentos en todos los planos, alargando o acortando. La importante superficie de contacto de los fragmentos permite una consolidación rápida y segura; hay que destacar el respeto a la vascularización de la cabeza metatarsiana.

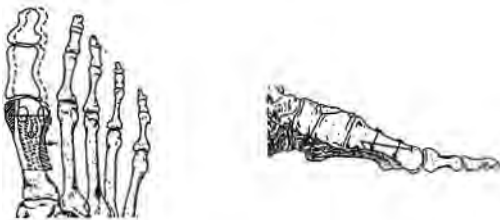


Fig. 1

El autor precisa los puntos principales de la técnica utilizada y de la osteosíntesis, habiéndose puesto a punto un instrumental auxiliar e implantes específicos. La solidez de la osteosíntesis permite una recuperación muy precoz (Fig. 1 y 2).

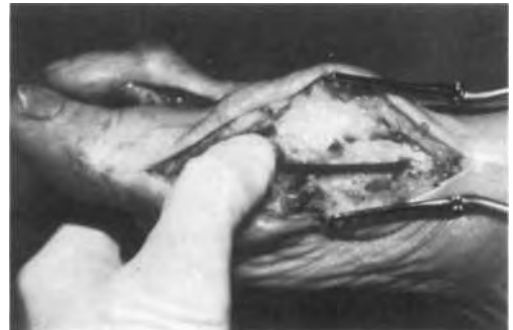

Fig. 2

Se ha practicado en más de tres cuartas partes de los casos una osteotomía asociada del dedo gordo (varización proximal, desrotación, acortamiento, realizadas aisladamente o más a menudo asociadas), esta osteotomía mejora de forma notable los resultados: sobre la corrección la extrema seguridad de los resul-

tados es puesta de relieve. A largo plazo, su permanencia es confirmada por un trabajo precedente (L.S. WELL).

Las indicaciones, al principio limitadas al hallux valgus juvenil, se han extendido rápidamente a la mayor parte de los hallux valgus y a edades más avanzadas (Fig. 3 y 4).

A nivel del *quinto metatarsiano* (SCARF-MV) la indicación principal es el valgo, con o sin deformidad en hoja de sable, aunque también está indicada en todo exceso de longitud o en toda afectación importante del quinto radio. La técnica es muy fácil, el montaje no precisa de ningún tipo de osteosíntesis

y se reemprende la marcha con apoyo a los quince días; así mismo los resultados a largo plazo son excelentes.

La asociación SCARF I y SCARF V es cada vez más utilizada, pues de una parte la reducción del pie obtenida permite volver a usar calzado fino, y por otra parte parece resolver el problema planteado a estos niveles por afecciones yatrógenas o reumáticas (en particular la poliartritis reumatoide).

La osteotomía SCARF es pues un arma terapéutica extremadamente eficaz que proporciona a la cirugía del antepié una nueva dimensión.

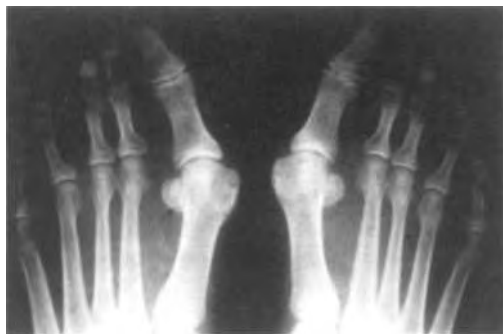

Fig. 3

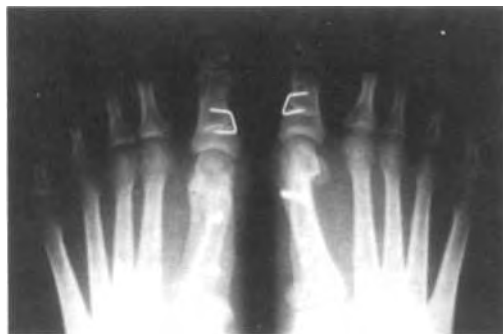

Fig. 4