

# DIAGNÓSTICO POR RESONANCIA MAGNÉTICA DE OSTEONECROSIS EN EL TOBILLO

M. PUJALÁ TORRALBA  
M. ROCA ESPIAD\*  
M. A. BLANCH LABRADOR\*  
J. MOTA MARTÍNEZ\*

---

## RESUMEN

Se presenta el caso de un paciente joven con focos de osteonecrosis en ambos tobillos.

Se describen los hallazgos en los estudios de resonancia magnética de las alteraciones óseas isquémicas y se destaca el papel de esta exploración en el diagnóstico precoz de dichas alteraciones.

## PALABRAS CLAVE

Resonancia magnética, osteonecrosis, necrosis avascular, astrágalo.

## KEY WORDS

Magnetic resonance imaging, osteonecrosis, avascular necrosis, talus.

## INTRODUCCIÓN

La osteonecrosis es un proceso patológico del hueso secundario a la disminu-

ción u obliteración del aporte sanguíneo dando lugar a muerte celular y destrucción tisular.

También recibe otros nombres como necrosis isquémica, necrosis avascular e infarto óseo. Por lo general, el término necrosis isquémica se aplica a áreas de afectación subarticular o epifisarias e infarto óseo se reserva para la afectación metafisaria y diafisaria (7).

Las causas que pueden producirla son muy variadas e incluyen: traumatismos, hemoglobinopatías, hipercortisolismo exógeno o endógeno (tratamiento con corticoides o síndrome de Cushing), trasplante renal, alcoholismo crónico, pancreatitis, enfermedades del colágeno, enfermedad de Gaucher, gota e hiperuricemia, irradiación y embarazo. Existen además algunos casos idiopáticos o espontáneos en los que no se reconoce ninguna de estas causas entre los antecedentes del paciente (11).

Teóricamente la osteonecrosis puede afectar a cualquier hueso pero sin embar-

Servicio de Radiodiagnóstico. Hospital Clínico Universitario. Zaragoza.

\* Servicio de Radiodiagnóstico. Hospital «Miguel Servet». Zaragoza.

go existen unas localizaciones más frecuentes que son diferentes según su etiología. Así, la osteonecrosis post-traumática es más frecuente en la cabeza femoral y humeral, escafoides carpiano y astrágalo mientras que la osteonecrosis espontánea aparece más frecuentemente en la cabeza femoral, rodilla y escafoides tarsiano.

Presentamos el caso de un paciente varón joven que tras recibir tratamiento con corticoides desarrolló infartos óseos en extremos distales de ambas tibias, astrágalos y calcáneos siendo estas localizaciones muy poco frecuentes. Previamente el paciente había sido diagnosticado de necrosis avascular de ambas cabezas femorales.

## CASO CLÍNICO

Paciente varón de 21 años que fue diagnosticado de leucemia aguda mieloblástica tipo M-2. Recibió tratamiento de poliquimioterapia con esquema MATEP (citosina, tioguanina, etopósido, mitoxantrone y prednisona). La respuesta fue satisfactoria y se consiguió la remisión medular completa.

Posteriormente el paciente fue sometido a un trasplante de médula ósea alogénico tras el cual recibió tratamiento con corticoides (prednisona) durante 14 meses.

Dos meses después de terminar el tratamiento, el paciente refirió dolor en la región inguinal derecha sin antecedente traumático. El dolor aumentaba con la marcha y al forzar la rotación interna. En la exploración física no se objetivaron signos inflamatorios locales.

Se solicitó estudio gammagráfico y de radiología convencional. Ambas exploraciones fueron interpretadas como normales. Ante la sospecha de una necrosis avascular por los antecedentes del pa-

ciente, se realizó una resonancia magnética que puso de manifiesto alteraciones de la señal en la zona polar superior de ambas cabezas femorales correspondiente a necrosis avascular bilateral estadio II, sin colapso subcondral. Asimismo se apreció un pequeño derrame sinovial bilateral (Fig. 1).

Una vez confirmado el diagnóstico, se colocaron electro estimuladores en ambas caderas.

Meses después, el paciente consultó de nuevo por dolor en el tobillo izquierdo. El estudio con radiología simple no reveló alteraciones y se procedió a realizar una resonancia magnética en la que se observaron imágenes geográficas hipointensas en todas las secuencias, con halo hiperintenso en las imágenes ponderadas en T2 que correspondían a infartos óseos localizados en ambas metafisis tibiales, astrágalos y calcáneos (Figs. 2, 3 A y B).

## DISCUSIÓN

La patogenia de la necrosis isquémica del hueso no se conoce de forma completa. La disminución de aporte sanguíneo puede ser secundaria a oclusión arterial, venosa o de vasos sinusoidales intraóseos. Sea cual sea la causa, la alteración vascular puede dar lugar a edema de la médula ósea o hemorragia originando un aumento de presión intraósea, isquemia y necrosis.

En el caso de la necrosis avascular tras traumatismo, el mecanismo de producción es claro; se trata de la interrupción traumática del aporte sanguíneo al hueso afectado (luxaciones de la cabeza femoral, fracturas del cuello femoral subcapital, fracturas del astrágalo, escafoides, etc.).

Sin embargo, no se conocen totalmente los factores que llevan a la disminución del aporte vascular en las necrosis de origen no traumático. Está bien

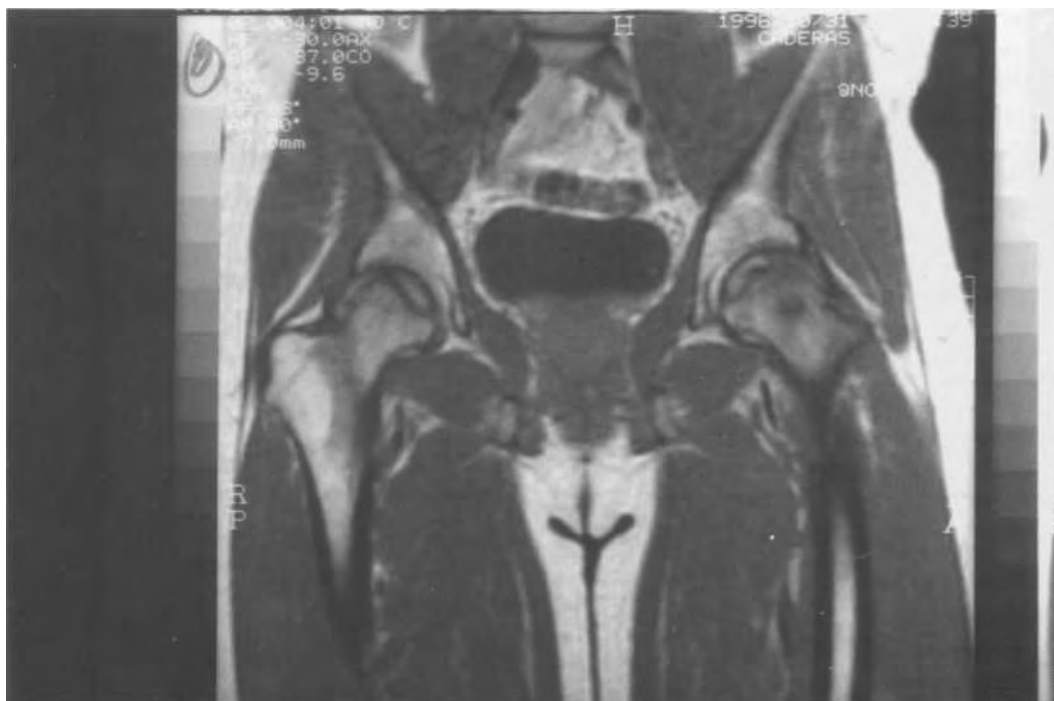

Fig. 1. Corte coronal potenciado en T1: Halo hipointenso en ambas cabezas femorales correspondiente a osteonecrosis bilateral estadio II.

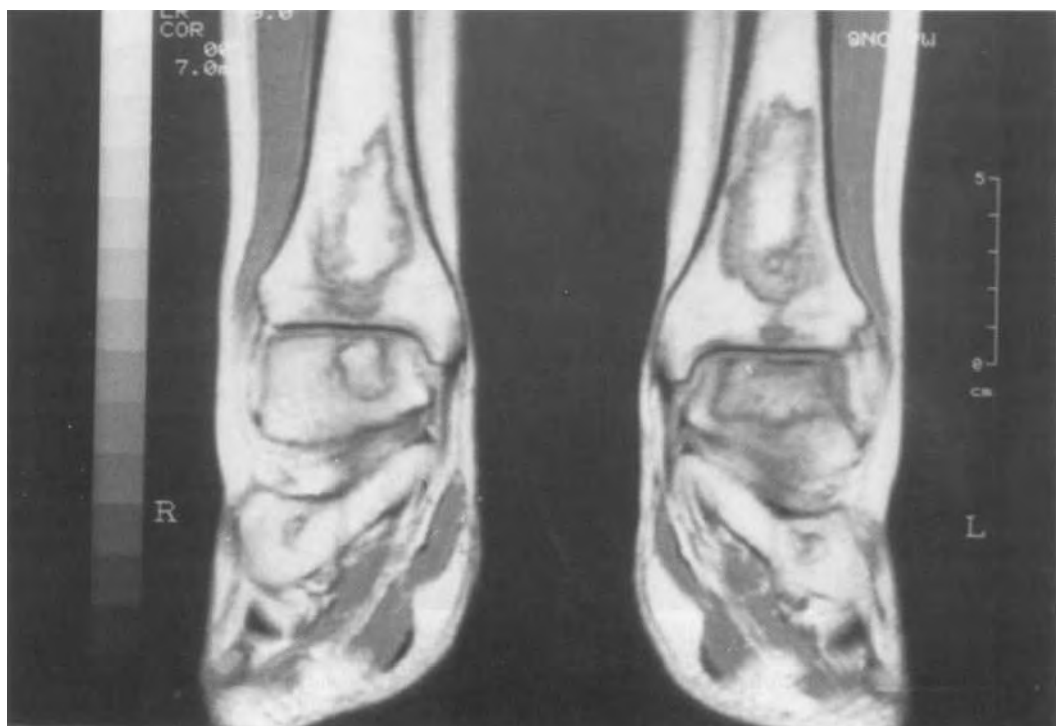

Fig. 2. Corte coronal de ambos tobillos potenciado en T1: Imágenes de osteonecrosis en calcáneos, astrágalos y tercio distal tibial más acusadas en la extremidad izquierda.

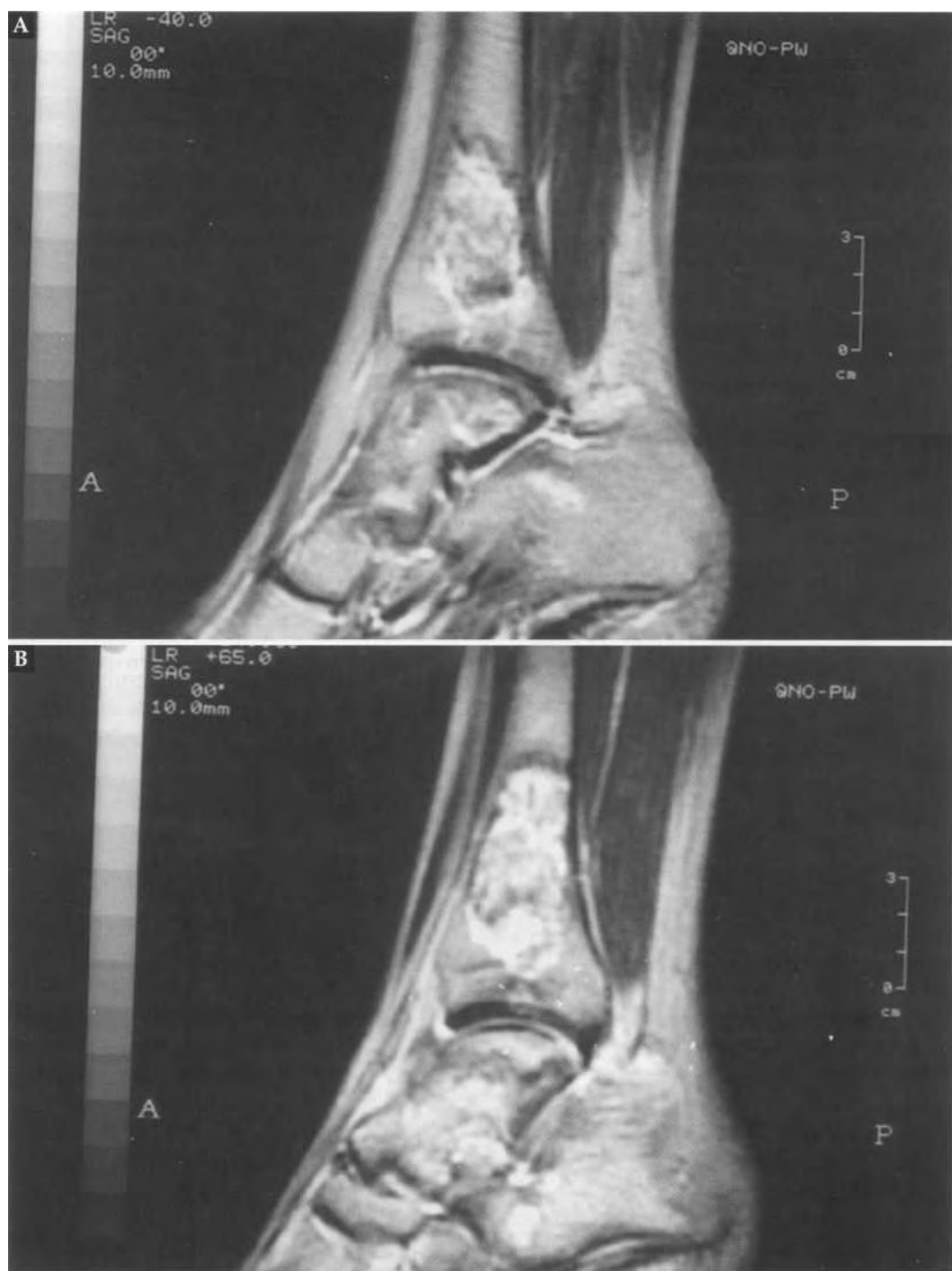


Fig. 3 A y B: Cortes sagitales potenciados en T2 sobre tobillo derecho (A) e izquierdo (B). Los focos de necrosis presentan hipointensidad rodeada de halo brillante correspondiente a edema y tejido de granulaci3n.

documentada la mayor prevalencia de necrosis isquémica en pacientes con enfermedad de Cushing o que han recibido tratamiento con corticoides (3, 10), como es el caso del paciente que presentamos. Se han propuesto varias teorías para intentar explicar este hecho: bien alteraciones en el metabolismo lipídico que darían lugar a émbolos grasos que provocan la oclusión de las pequeñas arterias del hueso, otros autores proponen que la osteoporosis inducida por los esteroides daría lugar a microfracturas que favorecen la osteonecrosis y por último otros investigadores sugieren que el tratamiento corticoide a altas dosis se asocia con un aumento significativo del tamaño de las células grasas de la médula ósea provocando una elevación de la presión intraósea que dificulta el flujo sanguíneo (1).

En el tobillo y en el pie la necrosis avascular afecta con mayor frecuencia al astrágalo, el escafoides y a los metatarsianos. En la gran mayoría de los casos se debe a un traumatismo, bien de tipo repetitivo crónico (11) o bien consecutivo a fracturas y luxaciones. Sin embargo, la necrosis avascular atraumática del astrágalo que fue descrita por primera vez en 1928 por García Díaz (4), ha sido publicada en escasas ocasiones y es mucho menos común que la necrosis aséptica de la cadera del adulto (6). Igualmente, el calcáneo es una localización muy infrecuente de necrosis avascular.

El astrágalo se afecta por su papel fundamental en el soporte del peso (que distribuye hacia el calcáneo y el antepié) y por su peculiar vascularización que tiene escasas anastomosis y es por tanto propensa a las situaciones de isquemia. El aporte sanguíneo al astrágalo deriva principalmente de ramas de las arterias tibial posterior, peronea y pedia.

El diagnóstico por radiología simple de la necrosis avascular es notablemente

tardío. Las anomalías no aparecen hasta varios meses después de la aparición de las manifestaciones clínicas. Estos hallazgos incluyen: lesiones radiolucetas subcondrales en forma de arco, áreas lucentes parcheadas con esclerosis, colapso óseo y preservación del espacio articular si la necrosis ha ocurrido en una región epifisaria; si el área afectada es una región diafisometafisaria se observarán áreas radiolucetas con un halo periférico de esclerosis, con periostitis asociada en ocasiones.

El diagnóstico radiológico de osteonecrosis del astrágalo puede ser difícil y habitualmente se retrasa hasta que la osteoporosis del hueso viable vecino crea una densidad relativamente aumentada en el cuerpo del astrágalo. Este hallazgo puede ser aparente tres meses después del inicio de los síntomas.

Ante la sospecha de necrosis avascular se han usado, para un diagnóstico precoz, los estudios de Medicina Nuclear que son muy sensibles para esta entidad. No obstante, actualmente deben realizarse estudios de resonancia magnética que han demostrado ser más sensibles y específicos (5, 8). En el caso del paciente que hemos presentado tanto los estudios de radiología convencional como la gammagrafía fueron normales y se llegó al diagnóstico por la resonancia magnética.

El aspecto en resonancia magnética de la necrosis avascular es diferente según la fase del proceso. En las etapas tempranas, la médula necrótica muestra una señal isointensa destacando solamente una zona de señal disminuida en las imágenes ponderadas en T1 en el área de transición entre el tejido normal y el isquémico (Fig. 4). En fases posteriores la médula necrótica es hipointensa (Fig. 5).

En algunos casos, puede verse el signo de la «doble línea»: en la separación entre el hueso normal y el isquémico se observa una banda de baja señal y cercana a ella y

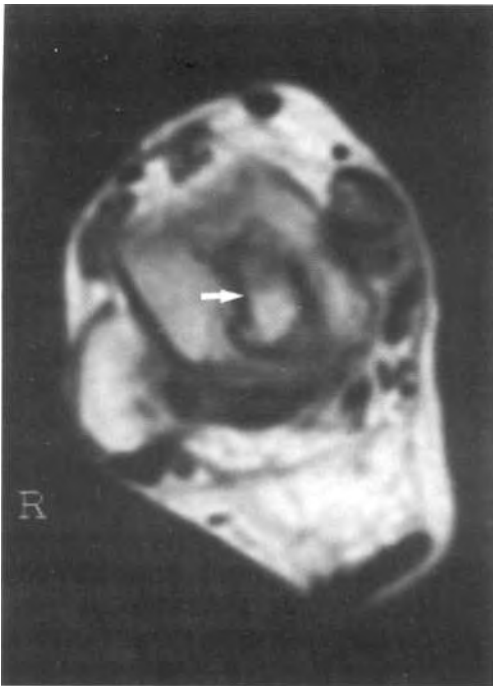


Fig. 4. Corte axial potenciado en T1 sobre astrágalo derecho. La banda hipointensa (flecha) intramedular representa el límite entre el hueso normal y el necrótico.

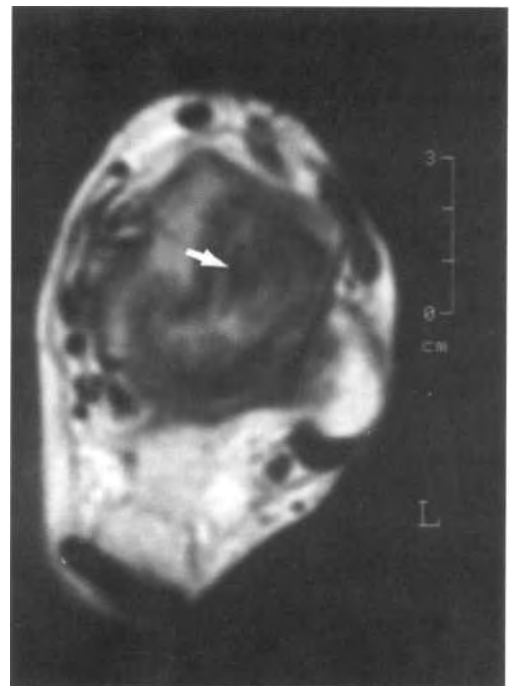


Fig. 5. Corte axial potenciado en T1 sobre astrágalo izquierdo. Médula esponjosa hipointensa correspondiente a hueso necrótico (flecha).

al hueso isquémico, otra banda de alta señal. La banda de baja señal representa la esclerosis ósea reactiva del hueso sano y la línea brillante indica edema y tejido de granulación en el borde del hueso necrótico (2).

Esta disposición en capas que fue descrita en la enfermedad de Perthes, se observa muy raramente en la necrosis avascular de tobillo y pie pero cuando aparece es un signo patognomónico.

Aunque el diagnóstico pueda sugerirse por otros medios, la resonancia magnética es fundamental en el diagnóstico precoz de la necrosis avascular, ya que demuestra las alteraciones de señal en las fases iniciales de la isquemia, precisa la extensión de la lesión y permite evaluar los espacios articulares (9).

Por todo ello concluimos señalando:

1. La importancia de conocer el aspecto, con los distintos métodos de imagen, de los infartos óseos de localización no habitual para su correcta identificación.
2. La precocidad de la resonancia magnética en la detección de alteraciones isquémicas. Actualmente es el estudio que debe realizarse ante la sospecha de necrosis avascular o la existencia de situaciones etiológicas predisponentes.

## BIBLIOGRAFÍA

- (1) BOSKELY, A. L.; RAGGIO, C. L.; BULLOUGH, P. G. et al: Changes in the bone tissue lipids in persons with steroid and alcohol-induced osteonecrosis. Clin Orthop 172: 289-292, 1983.
- (2) DEELY, D. M.; SCHWEITZER, M. E.: MR imaging of bone marrow disorder.

ders. *Radiol Clin North Am* 35: 193-211, 1997.

(3) FISHER, D. E.; BICKEL, W. H.: Corticosteroid-induced avascular necrosis. A clinical study of seventy-seven patients. *J Bone Joint Surg (Am)* 53: 859-873, 1971.

(4) HARRIS, R. D.; SILVER, R. A.: Atraumatic aseptic necrosis of the talus. *Radiology* 106: 81-83, 1973.

(5) KOKUBO, T.; TAKATORI, Y.; NINOMIYA, S. et al: Magnetic resonance imaging and scintigraphy of avascular necrosis of the femoral head. Prediction of subsequent segmental collapse. *Clin Orthop* 277: 54-60, 1992.

(6) MISKEW, B. W.; GOLDFLIES, M. L.: Atraumatic avascular necrosis of the talus associated with hyperuricemia. *Clin Orthop* 148: 156-159, 1980.

(7) ROUSSELIN, B.; CHEVROT, A.; VALLÉE, C.; GODEFROY, D.; DUPONT,

A. M.; HUILIER, F. L. et al: Ostéonécrose aseptique de hanche. *J Radiol* 71: 599-606, 1990.

(8) SIDDIQUI, A. R.; KOPECKY, K. K.; WELLMAN, H. N. et al: Prospective study of magnetic resonance imaging and SPECT bone scans in renal allograft recipient: Evidence for a self-limited subclinical abnormality of the hip. *J Nucl Med* 34: 381-386, 1993.

(9) SIERRA, A.; POTCHEN, E. J.; MOORE, J.; SMITH, H. G.: High-field magnetic resonance imaging of aseptic necrosis of the talus. *J Bone Joint Surg (Am)* 68: 927-928, 1986.

(10) TAYLOR, L. J.: Multifocal avascular necrosis after short-term high dose steroid therapy. A report of three cases. *J Bone Joint Surg (Br)* 66: 431-433, 1984.

(11) TRAVLOS, J.; LEARMONTH, I. D.: Bilateral avascular necrosis of the talus following strenuous physical activity. *J Bone Joint Surg (Br)* 73: 863-864, 1991.