

# CIRUGÍA PERCUTÁNEA Y REHABILITACIÓN PRECOZ EN LAS ROTURAS DEL TENDÓN DE AQUILES. PROTOCOLO Y ESTUDIO PROSPECTIVO

**Dres. M. Monteagudo de la Rosa<sup>(1,2)</sup>, M.J. Rodea Butragueño<sup>(1)</sup>**

<sup>(1)</sup>Unidad de Cirugía Ortopédica y Traumatología. Fundación Hospital Alcorcón. Madrid.

<sup>(2)</sup>Departamento de Especialidades Médicas. Cátedra de Histología y Embriología General. Facultad de Medicina. Universidad de Alcalá. Madrid.

Las roturas del tendón de Aquiles son lesiones que mantienen una controversia activa y actual sobre las posibilidades de tratamiento y seguimiento. Presentamos los resultados de los 20 primeros casos de rotura aguda de tendón de Aquiles intervenidos en nuestro centro hospitalario como parte de un estudio prospectivo, siguiendo un protocolo que comprende la cirugía percutánea bajo anestesia local sin ingreso hospitalario, y un programa de recuperación funcional precoz que permite el inicio de la movilidad activa pocos días después de la cirugía y el apoyo precoz.

La valoración de los resultados clínicos se basa en la escala de tobillo-retropié de la AOFAS, la recuperación de la movilidad activa completa, la capacidad de mantener puntillas sólo sobre el pie intervenido, la regularización de la marcha, la reincorporación deportiva y laboral, y la satisfacción del paciente. Con un seguimiento mínimo de 12 meses, las complicaciones han sido mínimas, sin lesiones del nervio sural ni rerrupturas. Los resultados finales nos hacen continuar con nuestro estudio prospectivo, con el convencimiento de encontrarnos ante un protocolo homogéneo, innovador por la combinación de una técnica con modificaciones propias, y que permite tratar a los pacientes con altas demandas funcionales deportivas y/o laborales con unos resultados excelentes.

**PALABRAS CLAVE:** *Tendón Aquiles, roturas agudas, cirugía percutánea, rehabilitación precoz.*

## PERCUTANEOUS REPAIR AND EARLY FUNCTIONAL REHABILITATION OF TENDO ACHILLEUS RUPTURES. PROTOCOL AND PROSPECTIVE STUDY:

*Tendo Achilleus* ruptures remain controversial regarding therapeutic management and functional rehabilitation and recovery. We here report the results in our first twenty cases of acute *Tendo Achilleus* rupture as a part of a prospective study using a protocol that includes percutaneous surgery under local anaesthesia without hospital admission and with an early functional rehabilitation and recovery programme that allows for initiation of active mobility very few days after surgery, as well as early weight-bearing. The assessment of the results is based on the AOFAS ankle-and-hindfoot scale score, the ankle range of movement and recovery of full active mobility, the ability to stand on tiptoe on just the operated foot, the recovery of normal gait, the return to previous work and sporting activities, and the patient's satisfaction. With a follow-up of at least twelve months, complications have been minimal with no sural nerve damage or re-ruptures. The final results have led us to continue with this prospective study as we are assured to be using a homogeneous protocol with an innovative approach because of the combination of a technique with our own modifications, and which allows us to treat patients with high sporting and/or occupational demands with excellent results.

**KEY WORDS:** *Tendo Achilleus, acute rupture, percutaneous surgery, early rehabilitation.*

Desde que Ambroise Paré describió, en 1575, la rotura del tendón de Aquiles y su tratamiento mediante vendajes y férulas hasta la actualidad, el tratamiento de estas lesiones sigue siendo objeto de controversia. Encontramos defensores y practicantes del tratamiento ortopédico<sup>(1-7)</sup>,

pero también los que indican una solución quirúrgica. Dentro de las posibilidades de la reparación quirúrgica, algunos autores se muestran partidarios de las técnicas abiertas<sup>(8-14)</sup>, y otros, de las percutáneas<sup>(15-28)</sup>.

El diagnóstico se basa, por lo general, en la anamnesis y en la exploración física mediante las pruebas de Simmonds<sup>(29)</sup>, Thompson, en EE UU<sup>(30)</sup>, y Matles<sup>(31)</sup>. Cada vez con mayor frecuencia, el diagnóstico se realiza en la fase aguda de la lesión, lo que mejora su pronóstico por asociar una menor retracción de los extremos del tendón y del peritendon o peritendón.

Epidemiológicamente, la rotura del tendón de Aquiles (TA) es una patología de países desarrollados<sup>(32)</sup>. Suele

### Correspondencia:

Dr. Manuel Monteagudo de la Rosa  
Unidad de Cirugía Ortopédica y Traumatología  
Fundación Hospital Alcorcón. C/ Budapest, 1  
28922 Alcorcón (Madrid)  
mmonteagudo@fhalcorcon.es

asociarse a la realización de deporte en personas que sólo tienen una práctica deportiva esporádica<sup>(33)</sup>, aunque con una frecuencia cada vez mayor también se presenta en deportistas de élite o en profesiones con una demanda funcional elevada<sup>(19,33)</sup>.

Respecto de la patogenia de la lesión, el estudio de las características anatómicas del TA muestra una región con una vascularización crítica entre los 2 y los 8 centímetros proximales a la inserción calcánea<sup>(35-38)</sup>, que coincide con la localización de la mayoría de las roturas. Además, ciertas patologías sistémicas (gota, diabetes, infecciones, conectivopatías) y la ingesta de corticoides o de quinolonas también se han relacionado con una mayor incidencia de esta lesión<sup>(39)</sup>.

La tendencia actual en el tratamiento de las roturas agudas del TA parece indicar un predominio del tratamiento quirúrgico sobre el ortopédico, y de la rehabilitación precoz frente a la inmovilización prolongada clásica.

En un intento de combinar los beneficios de la técnica quirúrgica y de la recuperación precoz, el objetivo de este trabajo es la exposición de un protocolo y del estudio prospectivo que se origina a partir del mismo, para el tratamiento de las roturas agudas del TA mediante una técnica percutánea con anestesia local, sin ingreso hospitalario, con inicio de la movilidad activa controlada del tobillo pocos días después de la intervención, y con inicio de carga precoz hacia las 3 semanas de la cirugía.

## MATERIAL Y MÉTODO

Desde junio de 2002 hasta la actualidad, los pacientes con una rotura de TA que se atendieron en Urgencias de nuestro centro hospitalario son intervenidos quirúrgicamente y se incluyen en un estudio prospectivo que comprende la cirugía percutánea bajo anestesia local, el alta hospitalaria unas horas después de la intervención y la recuperación funcional precoz según el protocolo que aquí se presenta. En el presente trabajo se analizan los resultados de los primeros 20 pacientes, intervenidos entre junio de 2002 y febrero de 2003, en alcanzar un seguimiento mínimo de 12 meses (máximo de 20 meses y media de 16,4 meses).

### Pacientes

Todos pacientes han sido intervenidos por el mismo cirujano (M.M.R.) y con una demora máxima de 48 horas desde la lesión (16 de los 20 dentro de las primeras 24 horas).

El diagnóstico ha sido clínico mediante anamnesis y exploración física, si bien dos de los pacientes se sometieron a un estudio ecográfico solicitado por el traumatólogo de guardia.

En todos los casos, el paciente firma un consentimiento informado y recibe una explicación de las posibilidades de tratamiento ortopédico, quirúrgico (abierto y percutáneo) con unos porcentajes aproximados de complicaciones cada caso (rerrupturas, herida quirúrgica y nervio sural), según los resultados del trabajo de Cetti y cols.<sup>(13)</sup>.

**Tabla I: Criterios de exclusión para nuestro estudio prospectivo en roturas agudas del tendón de Aquiles**

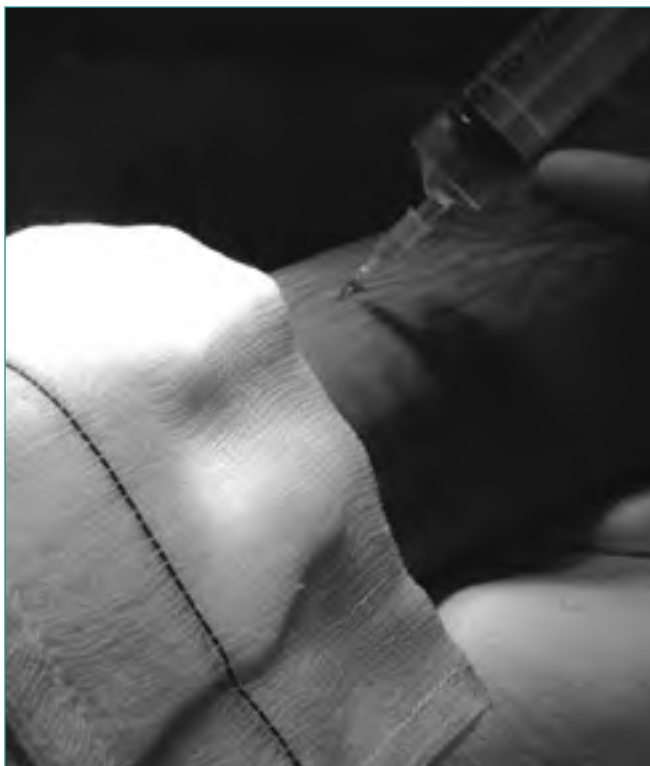- Roturas crónicas o de más de 3 semanas de evolución
- Cirugía previa en el TA
- Enfermedades del tejido conjuntivo
- Ingesta prolongada de corticoides o de quinolonas
- Roturas complejas abiertas o con un defecto de partes blandas
- Roturas localizadas fuera de la zona entre los 2 y los 8 centímetros proximales a la tuberosidad del calcáneo
- Enfermedades psiquiátricas o demencia, sin un grado de cooperación mínimo

Los criterios de exclusión del protocolo y del estudio prospectivo se exponen en la **Tabla I**. Las roturas localizadas fuera de la zona entre los 2 y los 8 cm proximales a la tuberosidad del calcáneo (localización de más del 90% de las roturas del TA<sup>(40)</sup>) son un criterio de exclusión, porque aquellas que asientan por encima de los 8 cm proximales a la tuberosidad pueden ser susceptibles de tratamiento ortopédico, y las que ocurren en los 2 cm proximales a la tuberosidad suelen precisar de una reinserción y fijación directa al hueso. Con estos criterios de exclusión, sólo un paciente en nuestro período de estudio quedó fuera del protocolo por la ingesta de corticoides para el tratamiento de una vasculitis. La edad, la práctica deportiva de alto nivel o el desarrollo de una profesión con una demanda física elevada no constituyen criterios de exclusión en nuestro protocolo.

### Técnica quirúrgica


El paciente se coloca en decúbito prono en la mesa quirúrgica, sin isquemia. Se realiza un lavado previo del campo quirúrgico con un cepillo con povidona yodada, y un rasurado si se precisa. Planificamos las incisiones que localizaremos a unos 5-7 cm proximal y distal a los extremos rotos del TA. Se dibujan dos incisiones paraaquéneas (interna y externa) proximales y dos distales a la discontinuidad. Además, planificamos una incisión de unos 3-4 cm paraaquénea junto a la rotura, que nos permitirá la apertura del peritenon, la reposición de los cabos tendinosos y, en último extremo, antes del cierre del peritenon, enterrar el nudo de la sutura.

Se preparan unos 10 ml de anestésico local (mepivacaína al 2%, Braun Aesculap, Tuttingen, Alemania). El anestésico se distribuye sobre las incisiones planificadas, dejando 4 habones paratendinosos (2 proximales y 2 distales a la rotura), y otro sobre la futura incisión paraaquénea. En las infiltraciones de anestésico de la región externa del TA inclinamos la aguja buscando parestesias del nervio sural. El paciente nos hace saber cuándo experimenta estas parestesias, lo



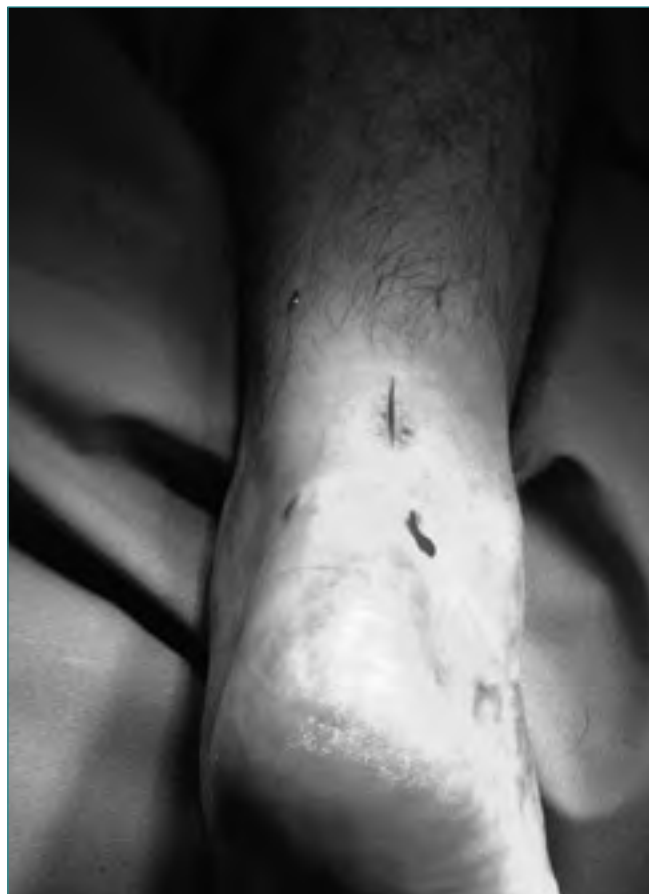**Figura 1.** Anestesia local. Mediante la inclinación de la aguja en la región externa del tendón de Aquiles se localiza el nervio sural para determinar la "zona de seguridad" para la sutura.

**Figure 1.** Local anesthesia. Tilting of the needle in the lateral region of the Achilles tendon allows for sural nerve identification and for the determination of the "security area" for suture placement.



**Figura 2.** Incisiones para el abordaje percutáneo.

**Figure 2.** Incisions for percutaneous repair.

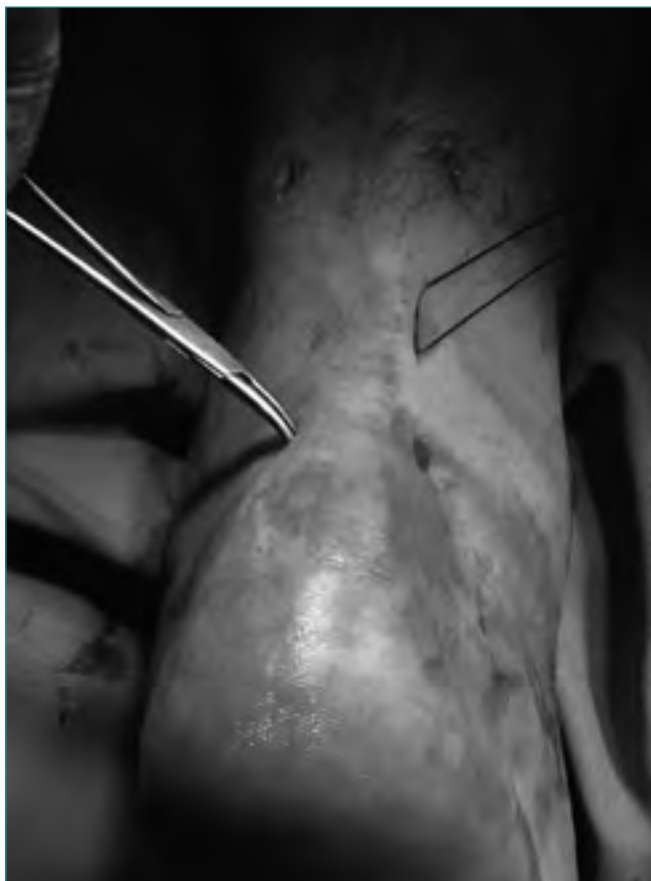

**Figura 3.** Material quirúrgico. Aguja viuda curva larga n.º 2 (Braun Aesculap, Tutlingen, Alemania, Ref. B100R). PDS II-1 (Polidioxanona, Ethicon, Johnson & Johnson Int., Bruselas, Bélgica).

**Figure 3.** Surgical instruments. Post mortem long curved needle, size 2. (Braun Aesculap, Tutlingen, Alemania, Ref. B100R). PDS II-1 (Polidioxanona, Ethicon, Johnson & Johnson Int., Brussels, Belgium).

que nos permite identificar la localización del nervio sural respecto del tendón y controlar la "zona de seguridad paraaquiílea" para la sutura percutánea (Figura 1). Además, el paciente retiene la sensación desagradable de la parestesia y su territorio de distribución, que, en caso de repetirse durante el procedimiento quirúrgico, nos alerta sobre la necesidad de modificar la trayectoria de la sutura. Los pies colgarán por fuera de la mesa quirúrgica, lo que facilita la manipulación del tobillo durante la cirugía.

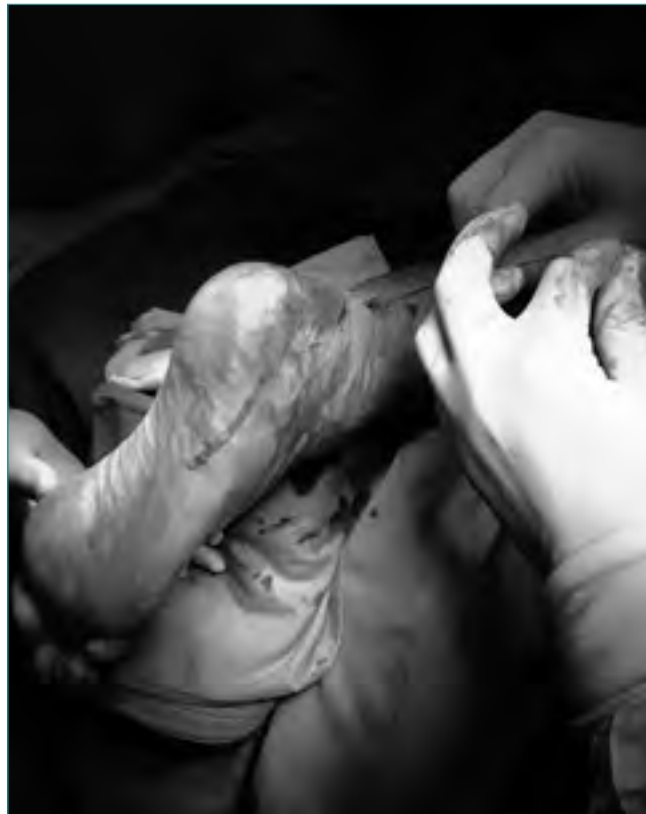Con un bisturí con hoja del n.º 11, realizamos las incisiones planificadas (Figura 2). Mediante una disección roma en el tejido celular subcutáneo llegamos al peritenon. Se pasa la aguja viuda (*post mortem needle* n.º 2 Aesculap, Tutlingen, Alemania) con la sutura (PDS II-1, Ethicon, Johnson & Johnson Int., Bélgica) (Figura 3), a través de la incisión paraaquiílea interna, atravesando el tendón hasta salir por la incisión



**Figura 4.** Utilizamos una pinza de hemostasia para liberar el tejido subcutáneo del peritendón.

**Figure 4.** A small haemostat is used to free the tendon sheath from the overlying subcutaneous tissue.

proximal ipsilateral. Se reintroduce la aguja con la sutura, atravesando el tendón en sentido perpendicular a sus fibras, hasta salir por la incisión proximal contralateral. Repetimos los pasos con las incisiones distales para finalmente anudar el hilo y alojar el nudo junto al peritenon. En cada uno de los pasos descritos, prestamos especial atención a la disección roma alrededor de las incisiones para que el hilo de la sutura se apoye en el peritenon y no provoque la formación de hoyuelos en el tejido subcutáneo y en la piel (**Figura 4**). Estas depresiones son poco estéticas y pueden favorecer la formación de adherencias peritendinosas. Suturamos el peritenon con Vicryl de 3/0 (Ethicon, Johnson & Johnson Int., Bélgica). Antes de la sutura de la piel, aprovechamos la colaboración del paciente (gracias a la anestesia local) para pedir que mueva el tobillo activamente en flexión plantar y en flexión dorsal (**Figura 5**). Esta prueba intraoperatoria de arco de movilidad nos parece muy importante, pues nos permite corroborar la tensión correcta de la sutura y su resistencia a la movilidad activa, fundamental para iniciar un tratamiento



**Figura 5.** Se anuda la sutura con el tobillo en ligero equino, valorando la tensión según la movilidad activa intraoperatoria del paciente.

**Figure 5.** The suture is tied with the ankle in slight equinus, assessing tension by observing the intraoperative active range of movement.

rehabilitador precoz. Utilizamos un Ethilon 3/0 (Ethicon, Johnson & Johnson Int., Bélgica) para el cierre cutáneo. Colocamos una férula posterior con el tobillo en unos 20° de equino.

### Protocolo de seguimiento postoperatorio

En la **Tabla II** se recogen los intervalos de seguimiento. Creemos especialmente necesarias las primeras revisiones semanales porque permiten la comprobación del mantenimiento de la sutura y su tensión, y permiten proporcionar la confianza necesaria al paciente para conseguir una movilidad precoz y completa en el momento de la retirada de la férula en la tercera semana. Por otra parte, la retirada de la férula durante unos 10 minutos antes de colocar una nueva férula permite que la movilidad del paciente gane unos grados antes de la nueva inmovilización, siendo más sencillo y menos molesto acercarse a la posición neutra hacia la tercera semana. El paciente debe preparar y traer a la con-

**Tabla II: Protocolo postoperatorio después de la cirugía percutánea en las roturas agudas del tendón de Aquiles**

1.º	Diagnóstico clínico
2.º	Cirugía percutánea bajo anestesia local con férula en unos 20º de equino
3.º	Alta hospitalaria en 2-3 horas
4.º	Revisión a las 48-72 horas: Cura y arco de movilidad activa
5.º	1 semana desde la cirugía: Cura y mover unos 5 minutos sin férula
6.º	2 semanas: Cura y retirada de suturas. Mover unos 10 minutos y colocar nueva férula con mínimo equino
7.º	3 semanas: Retirada de férula y ejercicios de arco de movilidad activos. Iniciar apoyo parcial con una cuña de goma de 1,5 cm en talón de zapatilla deportiva. Automasaje de la cicatriz. Isométricos. Mantener dos bastones
8.º	4 semanas: Cambio a calzado tipo náutico o bota campera o similar para continuar apoyo con 1 bastón
9.º	8 semanas: Ejercicios suaves de elevación en puntillas. Piscina o bicicleta estática.
10.º	Revisiones mensuales hasta los 6 meses. Revisiones a los 9, 12 y 24 meses.

sulta con una semana de antelación el calzado adecuado en cada etapa, para corroborar que es correcto y no perder por equivocaciones días de apoyo en el seguimiento. Los dos bastones se mantienen durante 4 semanas, y se aconseja un bastón durante 4 semanas más. A pesar de esta recomendación, 3 pacientes de nuestro estudio abandonaron los dos bastones a las 5 semanas de la cirugía. Desde el momento de la retirada de la férula el paciente recibe instrucciones para el masaje de las cicatrices y de la región paraaquílea. La bicicleta estática se permite a las 8 semanas de la cirugía; la carrera continua y progresiva a los 3 meses; y los deportes de salto a los 5 meses.

La analgesia postoperatoria se deja a demanda del paciente, y en todos los casos se pauta un tratamiento postoperatorio con una heparina de bajo peso molecular durante las 3 semanas posteriores a la cirugía.

### Evaluación de los resultados

Existen muchas referencias en la literatura sobre la valoración clínica de los resultados del tratamiento quirúrgico de las roturas del TA<sup>(41-44)</sup>. Decidimos optar por la escala de la Academia Americana de Tobillo y Pie (*American Foot and Ankle Society* –AOFAS–<sup>(45)</sup>) por ser la más utilizada en la literatura y por la facilidad de los cuestionarios que deben rellenar los pacientes. La **Tabla III** resume, traducidos al castellano, los parámetros a estudio que asignan 50 puntos

a la función, 40 puntos al dolor y 10 puntos a la alineación del retropié.

Pero Kitaoka y cols.<sup>(45)</sup> recomiendan complementar esta escala con la evaluación de la fuerza y de la capacidad del paciente para ponerse de puntillas, la posibilidad de ponerse de puntillas repetidas veces y de saltar sobre una sola pierna repetidas veces hasta que el paciente, por agotamiento de la fuerza del TA, sea incapaz de seguir. Además de estos parámetros, se estudian la recuperación del arco de movilidad activa del tobillo, de la marcha normal sin cojera y la reincorporación laboral y deportiva. En nuestro estudio no se ha realizado estudio de dinamometría isocinética por no disponer todavía del material adecuado.

### RESULTADOS

Los 20 pacientes estudiados presentaban roturas subcutáneas agudas y cerradas del tendón de Aquiles. Dieciocho de los pacientes eran varones, y 2, mujeres, con una edad media de 35,05 años (rango: de 26 a 47 años). El seguimiento medio es de 16,4 meses, con un rango de 12 a 20 meses. En 12 casos, el tendón de Aquiles afectado era el izquierdo y en 8 casos el derecho. En el momento de la lesión, 17 pacientes se encontraban haciendo deporte, siendo el fútbol el más practicado (8 casos), seguido del paddle (6 casos) y del tenis (3 casos). Los 3 casos restantes referían haber resbalado al subir escaleras, bajar un bordillo y tropezar en un socavón. Sólo 7 de los 20 pacientes estudiados se consideraban deportistas habituales. Nueve de los pacientes tenían un trabajo habitual con alta demanda funcional para el sistema aquíleo-calcáneo-plantar (bombero, comercial –4 casos–, conductores –3 casos– y policía).

La distribución estacional que encontramos es muy equilibrada, con un caso más por mes en agosto y septiembre. Sólo 2 pacientes refieren una historia previa de dolor o molestias en la región aquílea o en la región proximal de la fascia plantar en los meses anteriores a la lesión.

Trece de los 20 pacientes se intervienen quirúrgicamente en las primeras 24 horas desde la lesión. Sólo un paciente sufre un retraso de 72 horas desde el diagnóstico hasta la cirugía por motivos personales. El tiempo medio quirúrgico (desde la preparación de la anestesia hasta terminar la colocación de la férula) ha sido de 15 minutos.

La recuperación del arco de movilidad activa del tobillo se conseguía entre la tercera y la séptima semana desde la cirugía, con una media de 4,45 semanas. Los pacientes conseguían una marcha sin cojera entre la décima y la décima octava semana, con una media de 12,45 semanas. La capacidad de soportar el peso del pie en puntillas únicamente sobre el miembro inferior intervenido, sin apoyo contralateral (*single heel rise*), se recuperaba entre la décima y la vigésima semana, con una media de 14,15 semanas. A los 12 meses, todos los pacientes eran capaces de mantenerse de puntillas y saltar únicamente sobre la extremidad intervenida durante más de un minuto.



**Tabla III: Escala de retropié de la Sociedad Ortopédica Americana de Pie y Tobillo**

<b>DOLOR</b>	
Ninguno	40
Leve, ocasional	30
Moderado, diario	20
Intenso, casi siempre presente	10
<b>FUNCIÓN</b>	
<i>Limitación de actividades, necesidad de apoyo o ayuda externa:</i>	
Sin limitación, sin ayuda externa	10
Sin limitación en las actividades de la vida diaria, ni limitación en las actividades de ocio, sin ayuda externa	7
Limitación diaria y en las actividades de ocio, necesito un bastón o una muleta	4
Limitación grave en las actividades de ocio y de la vida diaria, necesito un andador, muletas, silla de ruedas, ortesis	0
<i>Distancia máxima que puedo caminar, sin detenerme:</i>	
Más de 6 manzanas de pisos	5
Entre 4 y 6 manzanas de pisos	4
Entre 1 y 3 manzanas de pisos	2
Menos de 1 manzana de pisos	0
<i>Tipo de terreno por el que camino:</i>	
Ninguna dificultad en ninguna superficie	5
Alguna dificultad en terreno irregular, escaleras, cuestas	3
Gran dificultad en terreno irregular, escaleras, cuestas	0
<i>Marcha anormal o cojera:</i>	
Ninguna o leve	8
Evidente	4
Muy evidente	0
<i>Movilidad en el plano sagital (flexión más extensión):</i>	
Normal o restricción leve (30° o más)	8
Restricción moderada (15-29°)	4
Restricción grave (menos de 15°)	0
<i>Movilidad del retropié (inversión más eversión):</i>	
Normal o restricción leve (75-100% de lo normal)	6
Restricción moderada (25-74% de lo normal)	3
Restricción grave (menos del 25% de lo normal)	0
<i>Estabilidad del retropié (anteroposterior, varo-valgo):</i>	
Estable	8
Inestable	0

**Tabla III: Escala de retropié de la Sociedad Ortopédica Americana de Pie y Tobillo (continuación)**

<b>ALINEACIÓN</b>	
Buena, pie plantigrado, tobillo-retropié con buena alineación	10
Aceptable, pie plantigrado, se observa una leve desalineación del tobillo-retropié, asintomática	5
Mala, pie no plantigrado, desalineación importante, sintomática	0

*Kitaoka HB, Alexander IJ, Adelaar RS, et al. Clinical Rating Systems: Clinical Rating Systems for the Ankle-Hindfoot, Midfoot, Hallux and Lesser Toes – Foot and Ankle International 1994; 15 (7).*

*Escala de tobillo-retropié (100 puntos en total).*

El período de baja laboral fue de 11,15 semanas de media, con un rango entre las 5 y las 20 semanas. Doce de los pacientes recuperaron su actividad deportiva habitual antes de los 7 meses. Los otros 8 pacientes prefieren no realizar deporte, a pesar de estimularles a ello durante el seguimiento.

La puntuación media obtenida en la escala de valoración de tobillo-retropié de la AOFAS (Tabla 3) era de 80 a los 6 meses de seguimiento y de 98 (rango: de 90 a 100) en la revisión de los 12 meses.

Subjetivamente, los pacientes se encuentran satisfechos o muy satisfechos del proceso de recuperación en todos los casos, y destacan la ausencia de dolor durante la cirugía percutánea y la sensación de confianza de las revisiones frecuentes en el período inicial postoperatorio. En uno de los casos, el paciente se mostraba mucho más satisfecho del procedimiento actual seguido en su TA izquierdo que de la cirugía abierta y tratamiento con inmovilización prolongada del TA contralateral intervenido 3 años antes.

Respecto de las complicaciones, cabe destacar que en ningún caso hemos registrado alteraciones sensitivas en el territorio del nervio sural. La cicatrización de las heridas no presentó complicaciones cutáneas y ningún paciente refiere molestias con el calzado. Uno de los pacientes presentaba molestias atribuibles al nudo de la sutura que mejoraron hacia los 3 meses tras la cirugía. Dos pacientes sufrieron caídas accidentales a las 6 y 8 semanas de la cirugía, respectivamente, cuando se encontraban sin la protección de la férula. Uno de los casos presentaba dolor paraaquéleo que no retrasó la recuperación. En otro caso, se objetivaba dolor en la unión miotendinosa sin alteraciones en la región suturada. Mediante estudio ecográfico se demostró la integridad de la unión de los cabos tendinosos y una rotura fibrilar en la región muscular cercana a la unión miotendinosa, que retrasó unas 2 semanas el plan de recuperación funcional.

## DISCUSIÓN

En el momento de la indicación del tratamiento de una rotura aguda del TA, el cirujano ortopédico se enfrenta a las complicaciones potenciales asociadas a la técnica elegida: a) tratamiento ortopédico (rerruptura, rigidez, limitación del arco de movilidad, atrofia muscular); y b) tratamiento quirúrgico (rerruptura, adherencias, dehiscencia de la herida quirúrgica y lesión del nervio sural). Pero también se plantea un problema en el tratamiento postoperatorio y seguimiento de estas lesiones, pudiendo optar por la clásica inmovilización prolongada (férulas pasando de equino a neutro en unas 4-6 semanas y varias semanas más hasta la carga completa sin bastones) o por una rehabilitación precoz (iniciando los ejercicios activos controlados de flexo-extensión unos días después de la cirugía y con carga parcial entre las 2 y las 4 semanas).

Ma y Griffith<sup>(15)</sup> comunican en 1977 la sutura percutánea del tendón de Aquiles en 18 pacientes con la técnica de seis incisiones cutáneas, con la única complicación de la irritación subcutánea por el nudo de la sutura que precisó la extirpación en 2 pacientes, pero sin rerrupturas ni alteraciones del nervio sural. Desde entonces, distintos autores han utilizado la técnica percutánea con resultados dispares, llamando la atención la posibilidad de lesión del nervio sural. Rowley y Scotland<sup>(46)</sup> presentaban una lesión del nervio sural en 10 pacientes, y Klein, Lang y Saleh<sup>(47)</sup> en 5 de 38 pacientes. La media encontrada en la literatura de lesión del nervio sural con la técnica percutánea coincidía con la revisión de Bradley y Tibone<sup>(16)</sup>, y se estimaba en un alarmante 6,4% (5 de 78 pacientes).

Webb y Bannister<sup>(25)</sup> comunican en 1999 una nueva técnica percutánea mediante tres incisiones transversas posteriores sobre el tendón, sin lesiones del nervio sural (por un mayor alejamiento del nervio) y con un único caso de problemas en la herida quirúrgica y otro caso de síndrome del dolor regional complejo tipo II.

Nuestra técnica quirúrgica combina las incisiones de Ma y Griffith (más pequeñas, menor dolor y menores problemas cutáneos potenciales) con los detalles técnicos de Webb y Bannister (enterrar el nudo dentro del tendón y cierre del peritenon), ofreciendo unos resultados excelentes sin dehiscencia en las heridas, sin adherencias paraaquíleas y sin lesiones del nervio sural.

Andersen y Hvass<sup>(48)</sup> comunicaron su experiencia con la utilización de la anestesia local en la sutura del tendón de Aquiles. A este respecto, creemos fundamental nuestra preparación anestésica para evitar la lesión del nervio sural. La anestesia local nos permite utilizar un quirófano de Urgencias con una preparación y disponibilidad rápida, bajo vigilancia de algún anestesiólogo de guardia, lo que junto con el reducido tiempo quirúrgico hace que la mayoría de nuestros pacientes se interviniesen en las primeras 24 horas desde la lesión. De la misma manera, el alta puede ser casi inmediata sin generar los costes asociados a un ingreso hospitalario.

Ningún paciente de nuestra serie precisó de isquemia ni sedación, encontrándose todos ellos muy satisfechos por la ausencia de dolor o molestias durante el procedimiento quirúrgico. Además, la ausencia de dolor y la colaboración activa del paciente nos permiten regular la tensión de la sutura y comprobar que ésta es eficaz para permitir una movilidad postoperatoria activa precoz. Evitando la anestesia raquídea o poplítea, eliminaremos las complicaciones inherentes a estos procedimientos. La ausencia de manguito de isquemia también reduce la posibilidad de sufrir complicaciones vasculares. La última consecuencia, pero quizá la más importante, es la delimitación de lo que llamamos "zona de seguridad de la sutura" respecto del nervio sural. Con la técnica anestésica descrita con anterioridad, las parestesias iniciales nos ayudan a conocer la localización del nervio sural y, hasta la actualidad, ningún paciente ha sufrido molestias compatibles con una lesión o irritación de este nervio. Debemos destacar que no hemos encontrado ningún trabajo en la literatura en el que se utilice la anestesia local en toda la serie presentada ni su relación con el control del nervio sural, lo que creemos ofrece un valor adicional a nuestro estudio.

A pesar de que las series presentadas por Bradley y Tibone<sup>(16)</sup>, Sutherland y Maffullj<sup>(26)</sup>, y Aracil y cols<sup>(17)</sup> registran un porcentaje de rerrupturas que desaconsejarían la sutura percutánea en deportistas, creemos que la práctica deportiva de competición y las profesiones con una demanda funcional alta no deben constituir una contraindicación para la cirugía percutánea. De hecho, coincidimos con Mandelbaum y cols<sup>(19)</sup> en que deportistas habituales y los profesionales con gran actividad física se benefician especialmente de esta combinación de cirugía percutánea y recuperación precoz. No existen rerrupturas dentro del grupo de los deportistas y de los profesionales con gran actividad física en nuestro grupo de estudio hasta la actualidad.

El seguimiento postoperatorio de una cirugía abierta o percutánea de una rotura del TA contempla, de manera clásica, un período inicial de unas 2-4 semanas con una inmovilización mediante férula u ortesis en equino y su paso a neutro en otras 2-4 semanas, iniciando el apoyo plantigrado entre las 6 y las 8 semanas. Sin embargo, se conocen bien los efectos perjudiciales que la inmovilización conlleva después de cualquier cirugía en la región del tobillo y del pie<sup>(49)</sup>. Carter y cols.<sup>(50)</sup>, en el año 1992, fueron los primeros autores en comunicar un tratamiento "funcional" en el postoperatorio de una rotura de TA. Desde entonces, existe un interés creciente por evitar la inmovilización, reducir el período necesario de recuperación y facilitar la reincorporación laboral y deportiva. Los buenos resultados obtenidos por los autores<sup>(19,50-55)</sup> que introducen la movilidad y la rehabilitación precoz nos hacen optar por un postoperatorio activo desde la primera revisión, con una progresión semanal hacia el apoyo plantigrado y la recuperación funcional completa.

La base histológica que nos hace creer más favorable esta opción de la movilización precoz ya ha sido estudia-

da y publicada por González-Santander y cols.<sup>(56)</sup>, en un trabajo en el que participó uno de nosotros (M.M.R.). En un estudio experimental en tendón de Aquiles de conejo, observamos que la síntesis de las fibras colágenas y su ordenamiento posterior se encontraban favorecidos en los tendones con una inmovilización menos rígida. Además, otros autores<sup>(57,58)</sup> han demostrado que la movilización es óptima para la regeneración del tejido conjuntivo, disminuyendo el tiempo de polimerización de las fibrillas colágenas y mejorando la orientación y la organización de las fibras colágenas. Todos estos estudios nos hacen pensar que la calidad de la cicatriz puede ser mejor en aquellos tendones sometidos a movimiento controlado durante la fase de curación histológica.

Por la anestesia local y por la técnica quirúrgica, la cirugía percutánea parece también un procedimiento indicado en pacientes con alto riesgo anestésico, como apuntan García y cols.<sup>(59)</sup>.

Con respecto a otros estudios de la literatura, heterogéneos en la técnica quirúrgica y el seguimiento, nuestro protocolo y estudio prospectivo aporta en todos los pacientes: a) la unificación que supone la existencia de un mismo cirujano (tanto en la cirugía como en el seguimiento en consulta), b) la utilización en todos los casos de anestesia local sin isquemia, c) el escaso tiempo transcurrido desde la lesión hasta el alta hospitalaria, con la consiguiente disminución de costes y de impacto psicológico de una lesión grave, d) la movilización activa precoz y la carga precoz, e) la ganancia de tiempo en reincorporación laboral y deportiva, y f) todo ello con un porcentaje muy escaso de complicaciones.

El presente estudio presenta unos resultados muy favorables para el tratamiento de las roturas del TA. La cirugía con un escaso tiempo de demora desde la lesión, la utilización de anestesia local que nos permite un mayor control sobre el nervio sural y un alta hospitalaria horas después de la cirugía, la técnica percutánea que evita gran parte de las complicaciones de la técnica abierta y la movilidad y la carga precoz según la pauta expuesta consiguen unos resultados excelentes que permiten comparar nuestra serie con las que obtienen mejores resultados en la literatura. Al tratarse de un estudio prospectivo, nuestro grupo de estudio sigue creciendo, y esperamos que el volumen de casos refrenden los resultados actuales.

## CONCLUSIONES

La cirugía percutánea en las roturas del tendón de Aquiles bajo anestesia local y con un protocolo de recuperación funcional precoz demuestra unos resultados excelentes, incluso en pacientes con una demanda funcional alta, con escasas complicaciones asociadas. Todo ello nos permite recomendar este tratamiento en una lesión cada vez más frecuente en nuestro medio como la rotura aguda del tendón de Aquiles.

## AGRADECIMIENTOS

A todos mis compañeros de la Unidad de Cirugía Ortopédica y Traumatología de la Fundación Hospital de Alcorcón (Madrid) por su colaboración al “cederme y preparar” desinteresadamente los pacientes de sus guardias y renunciar a una cirugía tan interesante y estimulante. Sin su apoyo, comprensión y profesionalidad, este estudio no habría sido posible.

## BIBLIOGRAFÍA

1. Gilles H, Chalmers J. The management of fresh ruptures of the tendo Achillis. *J Bone Joint Surg Am* 1970; 52: 337-343.
2. Lea RB, Smith L. Non-surgical treatment of tendo achillis rupture. *J Bone Joint Surg Am* 1972; 54: 1398-1407.
3. Ingliss AE, Scott WN, Sculco TP, et al. Ruptures of the tendo Achilles – an objective assessment of surgical and nonsurgical treatment. *J Bone Joint Surg* 1976; 58 A: 990-993.
4. Stain Sr, Luekens CA Jr. Closed treatment of Achilles tendon ruptures. *Orthop Clin North Am* 1976; 7: 241-246.
5. Nistor L. Surgical and non-surgical treatment of Achilles tendon rupture. *J Bone Joint Surg* 1981; 63 A: 394-399.
6. Carden DG, Noble J, Chalmers J, et al. Rupture of the calcaneal tendon. The early and late management. *J Bone Joint Surg Br* 1987; 69: 416-420.
7. Saleh M, Marshall PD, Senior R, MacFarlane A. The Sheffield splint for controlled early mobilisation after rupture of the calcaneal tendon. *J Bone Joint Surg (Br)* 1992; 74: 206-209.
8. Arner O, Lindholm A. Subcutaneous rupture of the Achilles tendon. A study of 92 cases. *Acta Chir Scand* 1959; Suppl: 239.
9. Ingliss AE, Sculco TP. Surgical repair of ruptures of the tendo Achillis. *Clin Orthop* 1981; 156: 160-169.
10. Quigley TB, Scheller AD. Surgical repair of the ruptured Achilles tendon. Analysis of 40 patients treated by the same surgeon. *Am J Sports Med* 1980; 8: 244-250.
11. Aldam CH. Repair of calcaneal tendon ruptures. A safe technique. *J Bone Joint Surg Br* 1989; 71: 486-488.
12. Sejborg D, Hansen LB, Dalsgaard S. Achilles tendon ruptures operated on under local anesthesia. Retrospective study of 81 nonhospitalized patients. *Acta Orthop Scand* 1990; 61: 549-550.
13. Cetti R, Christensen SE, Ejsted R, et al. Operative versus nonoperative treatment of Achilles tendon rupture. A prospective randomized study and review of the literature. *Am J Sports Med* 1993; 21: 791-799.
14. Soldatis JJ, Goodfellow DB, Wilber JH. End-to-end operative repair of Achilles tendon rupture. *Am J Sports Med*. 1997; 25: 90-95.
15. Ma GWC, Griffith TG. Percutaneous repair of acute closed ruptured Achilles tendon: a new technique. *Clin Orthop* 1977; 128: 247-255.



16. Bradley JP, Tibone JE. Percutaneous and open surgical repairs of Achilles tendon ruptures. A comparative study. *Am J Sports Med* 1990; 18(2): 188-195.
17. Aracil J, Pina A, Lozano JA, et al. Percutaneous suture of Achilles tendon ruptures. *Foot Ankle* 1992; 13: 350-351.
18. FitzGibbons RE, Hefferon J, Hill J. Percutaneous Achilles tendon repair. *Am J Sports Med* 1993; 21: 724-727.
19. Mandelbaum BR, Myerson MS, Foster R. Achilles tendon ruptures. A new method of repair, early range of motion, and functional rehabilitation. *Am J Sports Med* 1993; 19(5): 23: 392-395.
20. Steele GJ, Harter RA, Ting AJ. Comparison of functional ability following percutaneous and open surgical repairs of acutely ruptured Achilles tendons. *J Sports Rehab* 1993; 2: 115-127.
21. Kakiuchi M. A combined open and percutaneous technique for repair of tendo Achillis. Comparison with open repair. *J Bone Joint Surg (Br)* 1995; 77: 60-63.
22. Esemeli BT, Gundes H, Mecikoglu M. A method for combined percutaneous and open surgical repair of Achilles tendon ruptures: A report of three cases. *Foot Ankle Int* 1996; 17: 306.
23. Buchgraber A, Pässler HH. Percutaneous repair of Achilles tendon rupture. Immobilization versus functional postoperative treatment. *Clin Orthop* 1997; 34: 113-122.
24. Gorschewsky O, Vogel U, Schweizer A, Van Laar B. Percutaneous tenodesis of the Achilles tendon. A new surgical method for the treatment of acute Achilles tendon rupture through percutaneous tenodesis. *Injury* 1999; 30: 315-321.
25. Webb JM, Bannister GC. Percutaneous repair of the ruptured tendo Achilles. *J Bone J Surg Br* 1999; 81B(5): 877-880.
26. Sutherland A, Maffulli N. Técnica modificada de sutura percutánea para las roturas del TA. *Tec Quir Ortop Traumatol* 2000; 9: 109-117.
27. Lim J, Dalal R, Waseem M. Percutaneous versus open repair of the ruptured Achilles tendon: A prospective randomized controlled study. *Foot Ankle Int* 2001; 22(7): 559-568.
28. Scarfi G, Veneziani C, Bigazzi P. Percutaneous repair of Achilles tendon. *Foot Ankle Surg* 2002; 8-2: 105-110.
29. Simmonds FA. The diagnosis of the ruptured Achilles tendon. *The Practitioner* 1957; 179: 56-58.
30. Thompson TC, Doherty IH. Spontaneous rupture of tendon Achilles. *Acta Orthop Scand* 1962; 32: 461.
31. Matles AL. Rupture of the tendo Achilles. Another diagnostic test. *Bull Hops Joint Dis* 1975; 36: 48-51.
32. Holz U, Asherl J. Die Achillessehnenruptur: Eine klinische Analyse von 560 Verletzungen. *Chir Praxis* 1981; 28: 511-526.
33. Martínez Giménez JE, Morales Santias M, Salinas Gilabert JE, et al. Resultado del tratamiento quirúrgico de las roturas del tendón de Aquiles en los deportistas. *Avances* 1995; 25/1: 52-58.
34. Gómez-Castresana F. Roturas del TA en deportistas. *Rev Ortop Traum* 1985; 29: 277.
35. Sanz Hospital FJ. Vascularización del TA y de las redes maleolares [tesis]. Universidad Complutense de Madrid. 1992.
36. Schmidt-Rohlfing B, Graf J, Schneider U, Niethard FU. The blood supply of the Achilles tendon. *Int Orthop* 1992; 16: 29-31.
37. Astrom M, Westlin N. Blood flow in the human Achilles tendon assessed by laser Doppler flowmetry. *J Orthop Res* 1994; 12: 246-252.
38. Sanz Hospital FJ, Martin C, Escalera J, Llanos LF. Achilleo-Calcaneal vascular network. *Foot Ankle Int* 1997; 18: 506-509.
39. Movin T, Gad A, Guntner P, et al. Pathology of the Achilles tendon in association with ciprofloxacin treatment. *Foot Ankle Int* 1997; 18: 297-299.
40. DiStefano VJ, Nixon JE. Achilles tendon rupture: pathogenesis, diagnosis, and treatment by a modified pullout wire technique. *J Trauma* 1972; 12: 671-677.
41. Leppilahti J, Orava S. Total Achilles tendon rupture. A review. *Sports Med* 1998; 25: 79-100.
42. Maffulli N, Ewen SW, Waterson SW, et al. Tenocytes from ruptured and tendinopathic tendons produce greater quantities of type III collagen than tenocytes from normal achilles tendons. *Am J Sports Med* 2000; 28: 499-505.
43. Arner O, Lindholm A, Orell SR. Histologic changes in subcutaneous rupture of the Achilles tendon. *Acta Chir Scand* 1959; 116: 484-490.
44. Boyden EM, Kitaoka HB, Calahan TD, An K-N. Late versus early repair of Achilles tendon rupture. *Clinical Orthop* 1995; 317: 150-158.
45. Kitaoka HB, Alexander U, Adellar RS, et al. Clinical rating systems for the ankle-hindfoot, midfoot, hallux, and lesser toes. *Foot Ankle Int* 1994; 15: 349-353.
46. Rowley DI, Scotland TR. Rupture of the Achilles tendon treated by a simple operative procedure. *Injury* 1982; 14: 252-254.
47. Klein W, Lang DM, Saleh M. The use of the Ma-Griffith technique for percutaneous repair of fresh ruptured Tendo Achillis. *Chir Organi Mov* 1991; 76: 223-228.
48. Andersen E, Hvass I. Suture of achilles tendon rupture under local anesthesia. *Acta Orthop Scand*. 1986; 57: 235-236.
49. McComis GP, Nawoczenski DA, DeHaven KE. Functional bracing for rupture of the Achilles tendon. Clinical results and analysis of ground-reaction forces and temporal data. *J Bone Joint Surg Am* 1997; 79: 1799-1808.
50. Carter TR, Fowler PJ, Blokker C. Functional postoperative treatment of Achilles tendon repair. *Am J Sport Med* 1992; 20: 459-462.
51. Solveborn SA, Moberg A. Immediate free ankle motion after surgical repair of acute Achilles tendon ruptures. *Am J Sports Med* 1994; 22 607-610.
52. Aoki M, Ogiwara N, Ohta T, Nabeta Y. Early active motion and weightbearing after cross-stitch Achilles tendon repair. *J Sports Med* 1998; 26: 794-800.

53. Enwemeka CS, Spielholz NI, Nelson AJ. The effect of early functional activities on experimentally tenotomized Achilles tendons in rats. *Am J Phys Med Rehabil* 1998; 67(6): 264-269.
54. Speck M, Klause K. Early full weightbearing and functional treatment after surgical repair of acute Achilles tendon ruptures. *Am J Sports Med* 1998; 26: 789-793.
55. Mortensen NHM, Skov O, Jensen PE. Early motion of the ankle after operative treatment of a rupture of the Achilles tendon. *J Bone J Surg Am* 1999; 81(7): 983-990.
56. González R, Plasencia MA, Martínez G, et al. Intracellular biogenesis of collagen fibrils in activated fibroblasts of tendo Achillis. An ultrastructural study in the New Zealand rabbit. *J Bone Joint Surg (Br)* 1999; 81: 522-530.
57. Pepples WRJ, Plasmans CMT, Sloof TJH. The course of healing of tendons and ligaments. *Acta Orthop Scand* 1983; 54: 952.
58. Gelberman RH, Manske PR, Van de Berg JS, et al. Flexor tendon repair in vitro: a comparative histologic study of the rabbit, chicken, dog, and monkey. *J Orthop Res* 1984; 2: 39-48.
59. García Fernández D, Díez E, Larraínzar R, Escribano L, Llanos LF. Tratamiento quirúrgico de la rotura del TA. *Rev del Pie y Tobillo*. 2003; 2: 39-43.