

LESIONES OSTEOCONDRALES DEL ASTRÁGALO

Dres. J. Valentí Ardanuy¹, X. Martín Oliva², S. Mas Moliné³

¹ Clínica Molins. Barcelona. ² Clínica del Remei. Barcelona. ³ Hospital de Sabadell. Barcelona

El trabajo que presentamos pretende ser una puesta al día de lo que sabemos de estas lesiones y de la forma de tratarlas. Las lesiones osteocondrales se caracterizan, como en cualquier otro hueso del cuerpo humano, por una patogenia común que es la falta de aporte sanguíneo al hueso o a parte de él que puede conducir a la necrosis.

La anatomía patológica es muy variada. Hallamos zonas de necrosis y de regeneración o ambas a la vez.

El diagnóstico ha mejorado con las nuevas exploraciones complementarias por gammagrafía y sobre todo por el TAC y la RM, que nos permiten ver y delimitar estas lesiones.

Los tratamientos evolucionan con la generalización de la artroscopia para diagnóstico y tratamiento y con las nuevas técnicas para recuperar la zona osteocondral mediante mosaicoplastias, cultivos de condrocitos, factores de crecimiento...

PALABRAS CLAVE: lesiones osteocondrales, artroscopia, trasplante osteocondral

OSTEOCHONDRAL TALUS LESIONS: This paper is an update of osteochondral talus lesions and their treatment. This kind of lesions are characterised, as for any other human bone, by a lack of blood supply to the talus dome or to a part of it, with the possibility of leading to necrosis.

In these lesions we can find necrosis, regeneration or both together.

New technology (MRN, scans) has improved diagnosis, especially in the size of the lesions.

The arthroscopy has meant a change in the treatment of these injuries, together with other techniques such as chondrocyte culture, osteochondral transplantation...

We review the surgical techniques and their indications.

KEY WORDS: osteochondral lesions, arthroscopy, osteochondral transplantation

INTRODUCCIÓN

La isquemia del cartílago del astrágalo o de una parte del mismo es la causante de estas lesiones que afectan al cartílago solo o junto con el hueso subcondral en mayor o menor extensión. Pueden afectarse las paredes de los vasos, lo más frecuentemente por un agente traumático, oclusión de los mismos por embolia o trombosis, compresión vascular de la médula ósea por edema o células patológicas, vasoespasmo, hipotensión, hipoxia o aumento súbito de las necesidades tisulares^(1,2).

La necrosis se produce cuando la circulación colateral es insuficiente.

CARACTERÍSTICAS

El astrágalo es especial por su forma anatómica recubierta en sus tres quintas partes del cartílago, sin inserciones músculo-tendinosas y con pocas ligamentosas, entre las

que se encuentran el ligamento en Y, el peroneoastragalino anterior y posterior, el ligamento lateral interno profundo, el tibioastragalino anterior y posterior, y el ligamento astrágalo-calcáneo posterior.

Este hueso está vascularizado a través de las arterias tibial anterior –a este nivel arteria pedía–, tibial posterior –que se ramifica– y peronea. Cabe destacar la gran red de conexiones capsulares y ligamentosas entre la tibia y el astrágalo.

Según el calibre, vemos que la mayor aportación se produce a través de la arteria del canal del tarso, que irriga directamente la mitad de los dos tercios del cuerpo del astrágalo y, por anastomosis internas, el resto. El cuerpo está irrigado en menor proporción por las ramas deltoideas de la tibial posterior en la zona lateral interna, donde desarrolla diferentes anastomosis. La arteria del seno del tarso irriga la cara externa. La zona anterosuperior del cuello y la cabeza del astrágalo están muy irrigadas por ramos de la arteria pedía. En la zona posterior existe una importante red anastomótica de las arterias tibial posterior y peronea.

La situación del astrágalo en la mortaja tibioperonea –por encima del calcáneo y articulado por delante con el escafoides– hace del mismo un transmisor de las fuerzas que llegan del resto del cuerpo y se transmiten al pie con la reacción de resistencia que opone el suelo. La biomecánica estática y dinámica del mismo se ve alterada por las variaciones

Correspondencia:

Joan Valentí Ardanuy

Passeig del Terraplé, 97.

08750 Molins de Rei (Barcelona)

Correo electrónico: 8812jva@comb.es

Fecha de recepción: 09/04/07

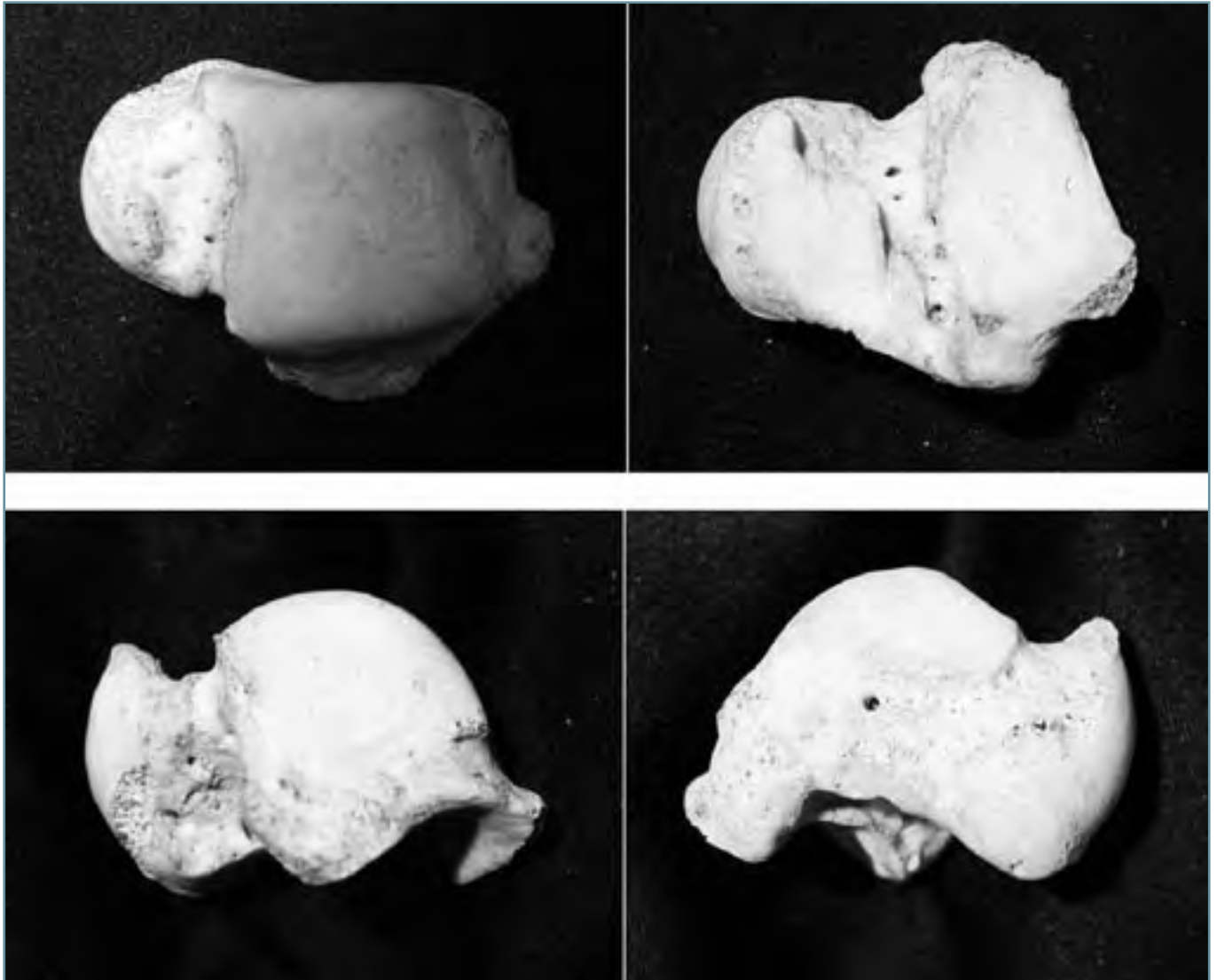


Figura 1. Localización.

Figure 1. Location.

anatómicas de las extremidades inferiores, las variaciones de los ejes y los diferentes tipos de pies.

ETIOPATOGENIA

Es evidente –y ha sido corroborado por gran cantidad de autores– que existe un factor traumático o microtraumático (inversiones frecuentes del pie) en un 40-60% de los casos⁽³⁾. Las lesiones de la tróclea externa se deben en su totalidad a esta causa. Sin embargo, en la tróclea interna la mitad de las lesiones poseen un antecedente traumático pero la otra mitad no presenta una causa clara. Debido a lo anterior se ha desarrollado una teoría según la cual dicho factor patogénico sería la

rotura de los vasos deltoideos. Hay factores que debemos valorar como de predisposición: familiares (tan sólo en un 2,5% de los casos), alteraciones estructurales de piernas y pies (en un 13%) y otros como yatrogenia, medicación, trasplantes, enfermedades reumáticas, metabólicas y sistémicas. Sin embargo, no podemos conocer el mecanismo patogénico evolutivo⁽⁴⁾.

TIPOS DE LESIONES

El astrágalo puede sufrir lesiones (**Figura 1**) en el cuerpo (80%), la tróclea (74%) –en su aspecto interno en proporción de 6 a 1 en relación con el aspecto externo–, la cabeza (5%), la cola (15%), las zonas laterales (4,5%) y la subastragalina (1,5%)

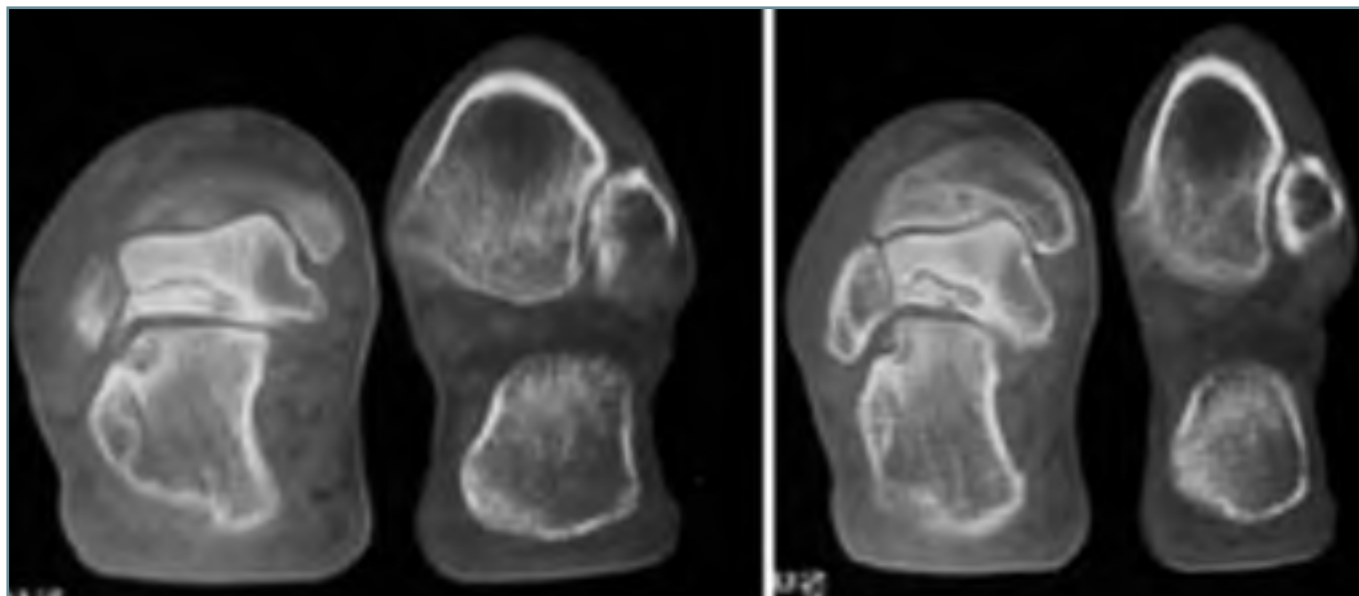


Figura 2. Lesión osteocondral subastragalina.
Figure 2. Subtalar osteochondral lesion.

(Figura 2). Las lesiones pueden ser más o menos extensas, parcelares (osteocondritis), parciales (lesiones osteocondrales mayores de 1,5 cm) y totales del cuerpo, la cabeza o la cola⁽⁵⁾. Debe valorarse el tipo de lesión de impronta, lesión sin abertura articular, con comunicación parcial o total con la articulación, y con mayor o menor deformidad. Asimismo, también hay que tener en cuenta los factores predisponentes.

Aunque la clasificación más extendida es la de Berndt y Harty, una clasificación más completa ha de incluir factores como la localización, la extensión, el tipo de lesión y la etiología (Tabla I).

EXPLORACIONES COMPLEMENTARIAS

La radiología sigue siendo la técnica más empleada ya que puede realizarse más fácilmente; sin embargo, ante un dolor persistente, actualmente la gammagrafía, la tomografía axial computarizada y sobre todo la resonancia magnética nos permiten ver estas lesiones y delimitar su extensión y características tanto en el tejido óseo como en el cartílago y los tejidos blandos. Ello facilita el enfoque terapéutico (Figura 3).

La artroscopia, como técnica diagnóstica, puede ayudarnos de forma decisiva en casos de diagnóstico difícil y como auxiliar al tratamiento quirúrgico.

TRATAMIENTO

Lesiones agudas: Existe discrepancia entre los partidarios de tratarlas con inmovilización enyesada –entre ellos, Berndt

y Harty⁽⁶⁾– y los partidarios del tratamiento quirúrgico –como Canale y Belding⁽⁷⁾–.

En nuestra opinión, la mayoría de estas lesiones requieren un tratamiento quirúrgico, excepto cuando no exista prácticamente irregularidad de la superficie articular.

Dependiendo del tamaño de la lesión, realizamos una exéresis del fragmento y posteriormente un curetaje asociado a perforaciones o una reducción del mismo y fijación, ya sea con Tisucol® o pins reabsorbibles.

Lesiones crónicas: La indicación quirúrgica de estas lesiones viene determinada por la aparición de síntomas. Diversos autores defienden que los resultados son mejores si la cirugía se efectúa antes de que pase un año desde el comienzo de la sintomatología⁽⁸⁾. Cabe recordar que el cartílago articular se nutre principalmente a partir del líquido sinovial.

Antes de comenzar el tratamiento se clasifican las lesiones:

- I. Lesión por compresión sin desprendimiento ni apertura del cartílago articular.
- II. Fragmento osteocondral parcialmente desprendido.
- III. Fragmento osteocondral completamente desprendido y/o desplazado.
- IV. Cavidad quística subcondral.

Actualmente la artroscopia nos permite mejorar el diagnóstico y nos aporta un conocimiento más preciso del grado de osteocondritis ante el que nos encontramos, especialmente si se valora el grado de afectación del cartílago articular. Además, en muchas ocasiones puede ser una alternativa de tratamiento.

Tabla I. Clasificación de las lesiones del astrágalo

1. Localización	1.1. Cabeza	
	1.2. Cuerpo	1.2.1. Tróclea interna
		1.2.2. Tróclea externa
		1.2.3. Lateral interna
		1.2.4. Lateral externa
1.2.5. Subastragalina		
1.3. Cola		
2. Extensión	2.1. Parcelar	
	2.2. Parcial	
	2.3. Total	
3. Afectación	3.1. Grado I (impronta)	
	3.2. Grado II (cartilago conservado)	
	3.3. Grado III (cartilago abierto)	
	3.4. Grado IV (deformidad)	
4. Etiología	4.1. Idiopática	
	4.2. Secundaria	4.2.1. Traumática
		4.2.2. Yatrogénica
		4.2.3. Factores morfológicos
		4.2.4. Cortisónica
		4.2.5. Trasplantes
		4.2.6. Enfermedades sistémicas
		4.2.7. Enfermedades metabólicas y endocrinas
[...]		

En las lesiones más extensas y deformadas deberemos efectuar limpiezas articulares por cirugía abierta o por artroscopia, artrodesis o prótesis.

Técnicas artroscópicas. Curetaje, perforaciones

Actualmente la artroscopia es una técnica importante en el diagnóstico y tratamiento de la osteocondritis. Las ventajas que ofrece son una buena visualización de la lesión, menor morbilidad, menos días de hospitalización y una recuperación más rápida de la movilidad del tobillo. Ahora bien, para tratar las osteocondritis por artroscopia es fundamental que el cirujano posea una experiencia importante en la artroscopia del tobillo.

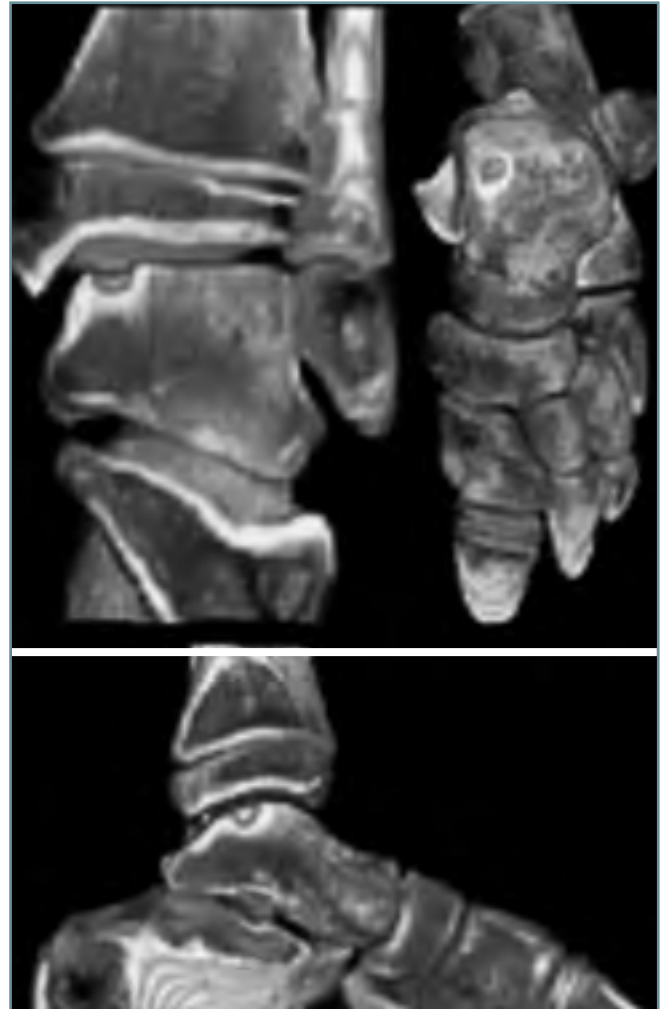

Figura 3. Imágenes tridimensionales por TAC helicoidal cedidas por el Dr. Núñez-Samper.
Figure 3. 3-D helical CT scan images, by courtesy of Dr. Núñez-Samper.

Artroscópicamente podemos realizar perforaciones, exéresis de fragmentos y curetajes del lecho osteocondrítico. En las lesiones anterolaterales se utiliza el portal anterolateral con la óptica por el portal anteromedial; en las lesiones anteromediales utilizamos el portal anteromedial con el pie en máxima flexión plantar con la óptica por el portal anterolateral.

Al utilizar una guía de artroscopia del ligamento cruzado anterior por una vía transmaleolar tratamos defectos de la parte posteromedial de la cúpula astragalina⁽⁹⁾.

Una buena alternativa es perforar las lesiones de distal a proximal a través del astrágalo, iniciando la perforación a nivel del seno del tarso con la ayuda de una guía de artroscopia. El pin avanza hasta que la punta se nota por vibración en la superficie cartilaginosa articular. A través de esta aguja se

puede introducir una broca que permite retirar un cilindro de hueso con la lesión e insertar un injerto esponjoso cilíndrico.

Curetaje y aporte de tejido esponjoso recubierto por periostio invertido

La condrogénesis o regeneración del cartílago articular es un tema de estudio e investigación desde hace muchos años⁽¹⁰⁾. Se han utilizado diferentes tejidos con la finalidad de producir tejido cartilaginoso a partir de sus células indiferenciadas, como la dermis o la grasa, actualmente en desuso, o el pericondrio. Nosotros utilizamos el periostio.

El mesénquima que se diferencia en hueso lo hace de dos maneras diferentes:

- *Osificación endcondral*: diferenciación en precartilago y seguidamente en cartílago, que será sustituido por tejido óseo.
- *Osificación intramembranosa*: diferenciación en tejido conectivo, que formará hueso sin cartílago intermedio.

La osificación endcondral es el origen de la mayoría de los huesos y tejidos periósticos⁽¹¹⁾. En este modelo, la osificación se inicia a partir del centro primario de osificación; más tarde aparecen los centros secundarios de osificación en los extremos. En estos centros las zonas mesenquimatosas se condensan y aparecen condrocitos en el origen de los futuros huesos. El mesénquima contiguo a estos centros cartilaginosos forma una membrana que se llama pericondrio. Las células de la parte interna del pericondrio no se diferenciarán, sino que conservarán la potencialidad de las células mesenquimatosas de las que han derivado. Posteriormente, al aparecer capilares en el pericondrio, éste formará osteoblastos, y a partir de este momento se denominará periostio.

Las células de la parte profunda del pericondrio se diferencian en osteoblastos gracias a su carácter pluripotencial. Este carácter pluripotencial se puede reproducir en la vida adulta potenciado por factores locales. La parte más externa del periostio es pobre en vasos pero rica en fibras elásticas; por el contrario, la parte más interna del periostio es un tejido conectivo vascular sin fibras elásticas y con numerosos osteoblastos. Ahora bien, el tejido conectivo de esta zona, si se coloca en un medio articular, puede evolucionar hacia otro tipo de células como las cartilaginosas⁽¹²⁾.

O'Driscoll en 1986 demostró que la calidad del tejido hialino que producía la capa superficial del periostio era muy inferior al que lograba la capa profunda⁽¹³⁾.

Después de los trabajos clínicos de Niedermann⁽¹⁴⁾ y Hoikka⁽¹⁵⁾, empezamos a utilizar la técnica con el injerto de periostio invertido en las osteocondritis de astrágalo.

Previo legrado de la lesión por un abordaje con osteotomía del maleolo interno y en las lesiones externas con un abordaje anteroexterno, llenamos el defecto con injerto esponjoso y lo recubrimos con periostio invertido que fijamos al lecho óseo mediante Tisucol®.

El paciente permanece inmovilizado durante 2 semanas e inicia la carga parcial a las 6 semanas.

Mosaicoplastia

Es una técnica que se utiliza desde 1992 en las lesiones osteocondrales en grado III y IV de la cúpula astragalina. El procedimiento consiste en retirar la superficie articular lesionada y sustituirla por injertos osteocondrales obtenidos de la superficie externa de la tróclea femoral ipsilateral de una profundidad, como máximo, de 15 mm.

La obtención de los injertos se puede realizar artroscópicamente o a través de una mini-incisión (**Figura 4**).

Como contraindicaciones de la técnica tenemos la necrosis avascular del astrágalo, lesiones sépticas, osteoartritis generalizada y lesiones postraumáticas extensas.

Previamente a la cirugía abierta realizamos una artroscopia para valorar las lesiones. A continuación, previa osteotomía del maleolo tibial, se realizan perforaciones en la lesión de 4,5 mm, separadas entre sí de 1 a 2 mm. Por la forma de la cúpula astragalina, las perforaciones pueden converger. Es importante tener en cuenta este detalle para valorar a qué profundidad colocamos los injertos.

Los inconvenientes de esta técnica son la necesidad de utilizar una articulación sana como donante y la incongruencia de los cilindros.

VÍAS DE ABORDAJE

Abordaje anteromedial

La incisión se realiza anterior al maleolo medial y se extiende hacia el escafoides; se secciona la parte anterior del ligamento deltoideo y se inspecciona la articulación⁽¹⁶⁾.

Abordaje medial con osteotomía del maleolo interno

La incisión se realiza sobre el maleolo medial, se colocan dos tornillos de esponjosa paralelos y dirigidos hacia el eje tibial, se extraen los dos tornillos, se practica osteotomía en la base del maleolo, en paralelo a la interlínea articular del tobillo y se evierte el fragmento maleolar visualizando el cuerpo astragalino⁽¹⁷⁾.

Abordaje lateral

Generalmente lo utilizamos sin osteotomía del maleolo por las posibles complicaciones que ello representaría. Antes de la osteotomía colocamos una placa de pequeños fragmentos y a continuación seccionamos los ligamentos peroneoas-tragalinos anterior y posterior, que repararemos después

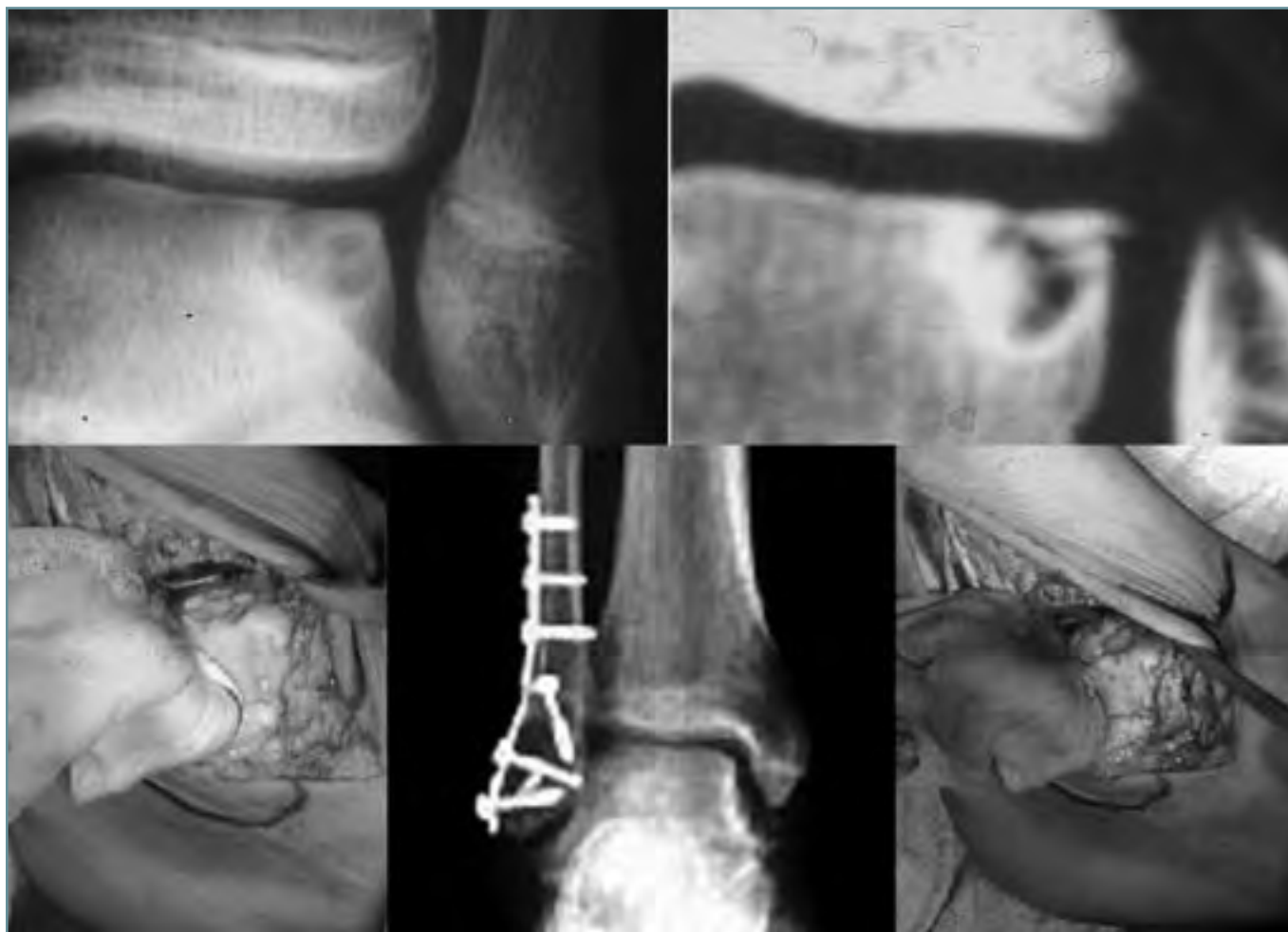

Figura 4. Lesión osteocondral parcial externa. Mosaicoplastia. Imagen cedida por el Dr. A. Dalmau.
Figure 4. Partial external osteochondral lesion. Mosaic-plasty. Image by courtesy of Dr. A. Dalmau.

de efectuar el tiempo óseo. Hay que ser cuidadosos con la sindesmosis.

Abordaje trans-ligamentario calcáneo-escafoideo

Abordaje descrito por Eloy Espinar⁽¹⁸⁾ con la finalidad de encontrar un abordaje sobre el astrágalo que sea muy respetuoso con la vascularización. La entrada se realiza a través del ligamento calcáneo-escafoideo y es ampliable mediante la osteotomía del maleolo interno. Lo utilizamos en las fracturas. Excepcionalmente se puede utilizar en la osteocondritis del astrágalo.

Abordajes transóseos

Generalmente son complementarios a la cirugía artroscópica, se utilizan para realizar perforaciones sobre la lesión

o realizar aportes de injerto. Pueden ser transtibiales o a través del astrágalo. Es útil el empleo de una guía de ligamento cruzado de rodilla para precisar la dirección del túnel.

ALGORITMO DE TRATAMIENTO

Es básico diferenciar si nos hallamos ante una lesión osteocondral cerrada o abierta.

En las lesiones cerradas respetamos el cartílago articular, realizando perforaciones a través de un túnel óseo de distal a proximal con aporte de tejido esponjoso.

En las lesiones abiertas menores de 5 mm realizamos perforaciones artroscópicas, mientras que en las de mayor tamaño realizamos el legrado exhaustivo de la lesión, rellenando la cavidad con aporte esponjoso, que recubrimos con periostio invertido.

BIBLIOGRAFÍA

1. Bryant DD, Siegel MG. Osteochondritis dissecans of the talus: a new technique for arthroscopic drilling. *Arthroscopy* 1993; 9 (2): 238-41.
2. Espinar E. Vía de abordaje trans ligamento calcáneo escafoideo en el tratamiento de las fracturas de astrágalo. *Rev de Medicina y Cirugía del Pie* 1990; IV (2).
3. Loomer R, Fishers C. Osteochondral lesions of the talus. *Am J Sport Med* 1993; 21: 13-9.
4. Sweet DN, Madewell JE. Pathogenesis of necrosis. En: Resnick D, Niwayama G (eds.). *Diagnosis of bone and joint disorders*. Filadelfia: WB Saunders; 1989: 3188-237.
5. Fernández P, Ortega JP. Revisión de accesos quirúrgicos en el tratamiento de lesiones osteocondrales del astrágalo. *Revista del Pie y Tobillo* 2006; XX (1): 49-55.
6. Valentí J. Lesiones osteocondrales del pie. En: Núñez-Samper M, Llanos LF. *Biomecánica, medicina y cirugía del pie*. Barcelona: Masson SA; 1997: 453-7.
7. Valentí J. Osteonecrosis de l'astràgal. Tesis doctoral. Publicacions UAB, Bellaterra; 1994.
8. Resnick D, Niwayama G. Osteonecrosis. En: Resnick D, Niwayama G (eds.). *Diagnosis of bone and joint disorders*. Filadelfia: WB Saunders; 1988: 3238-84.
9. Martí D. Neocondrogénesis mediante crioconservación de periostio en el conejo. Tesis Doctoral. Universitat Autònoma de Barcelona; 1992.
10. Niedermann B, Boe S, Lauritzen J, Rubak JM. Glued periosteal grafts in the knee. *Acta Orthop Scand* 1985; 56: 457-60.
11. Martín X. Contribución al estudio del desarrollo embriológico de la clavícula. Tesis Doctoral. Universidad de Barcelona; 1982.
12. O'Farrel TA, Costello BG. Osteochondritis dissecans of the talus: the late results of surgical treatment. *J Bone Joint Surg Br* 1982; 64: 494-7.
13. O'Driscoll SW, Salter RB. The induction of neochondrogenesis in free intra-articular periosteal autografts under the influence of continuous passive motion. *J Bone Joint Surg* 1964; 66A: 1248-57.
14. Hoikka VE, Jaroma, H, Ritsila VA. Reconstruction of the patellar articulation with periosteal grafts. *Acta Orthop Scand* 1990; 61 (1): 36-9.
15. Schachter AK, Chen AL, Reddy PD, Tejwani NC. Lesiones osteocondrales del astrágalo. *J Am Acad Orthop Surg* (ed. esp.) julio-agosto 2005; 4 (4).
16. Berndt AL, Harty M. Transchondral fractures of the talus. *J Bone Joint Surg* 1959; 41A: 988-1020.
17. Canale ST, Kelly FB Jr. Osteochondral lesions of the talus. *J Bone Joint Surg* 1980; 62 A: 97-102.
18. Busquets R, Teixidor J. Lesiones osteocondrales del astrágalo. Técnicas quirúrgicas por cirugía abierta. *Revista del Pie y Tobillo* 2005; XIX (2): 102-6.