



Otras imágenes preseleccionadas para el Premio Pau Golanó

Reparación de manguito rotador con técnica de doble hilera

Rotator cuff repair with double-row technique

E. A. Valencia Ramón^{1,2}, Ad. Cuéllar Ayestarán², R. Cuéllar Gutiérrez²

¹ Instituto Nacional de Rehabilitación. Ciudad de México

² Hospital Policlínica Gipuzkoa. Grupo Quirónsalud. Donostia

Correspondencia:

Dr. Edwin A. Valencia Ramón

Correo electrónico: ed.valencia@me.com

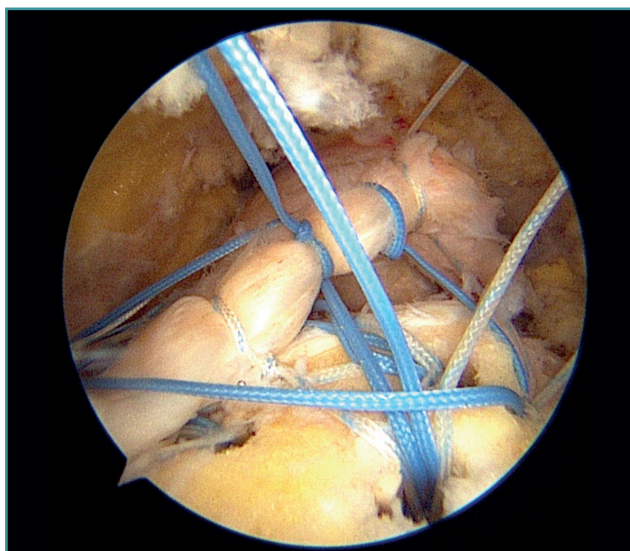
Recibido el 17 de noviembre de 2019

Acceptado el 24 de mayo de 2020

Disponible en Internet: junio de 2020

El manejo de las lesiones del manguito rotador con técnica de “doble hilera” ha permitido mejorar la biomecánica de la reparación tendinosa mejor que las técnicas previamente utilizadas. Además, permite maximizar el área de contacto de la reparación. También los estudios de metaanálisis realizados han demostrado mejores resul-

tados de las escalas funcionales y de integridad de los tendones reparados respecto a la técnica de “hilera simple”. En esta fotografía se observa el diseño, previo a su reducción y fijación, de una reparación de manguito rotador en un hombro derecho con visión lateral y reconstrucción por técnica de “doble hilera”.



<https://doi.org/10.24129/j.reaca.27268.fs1911062>

© 2020 Fundación Española de Artroscopia. Publicado por Imaidea Interactiva en FONDOSCIENCE® (www.fondoscience.com). Este es un artículo Open Access bajo la licencia CC BY-NC-ND (www.creativecommons.org/licenses/by-nc-nd/4.0/).