



Otras imágenes preseleccionadas para el Premio Pau Golanó

Foramen sublabral del hombro Shoulder sublabral hole

F. Soler Romagosa

Secretario de la Junta Directiva de la Asociación Española de Artroscopia

Editor Asociado de REACA

Miembro del Grupo Traumadvance. Terrassa, Barcelona

Correspondencia:

Dr. Francesc Soler Romagosa

Correo electrónico: francesc.soler.romagosa@gmail.com

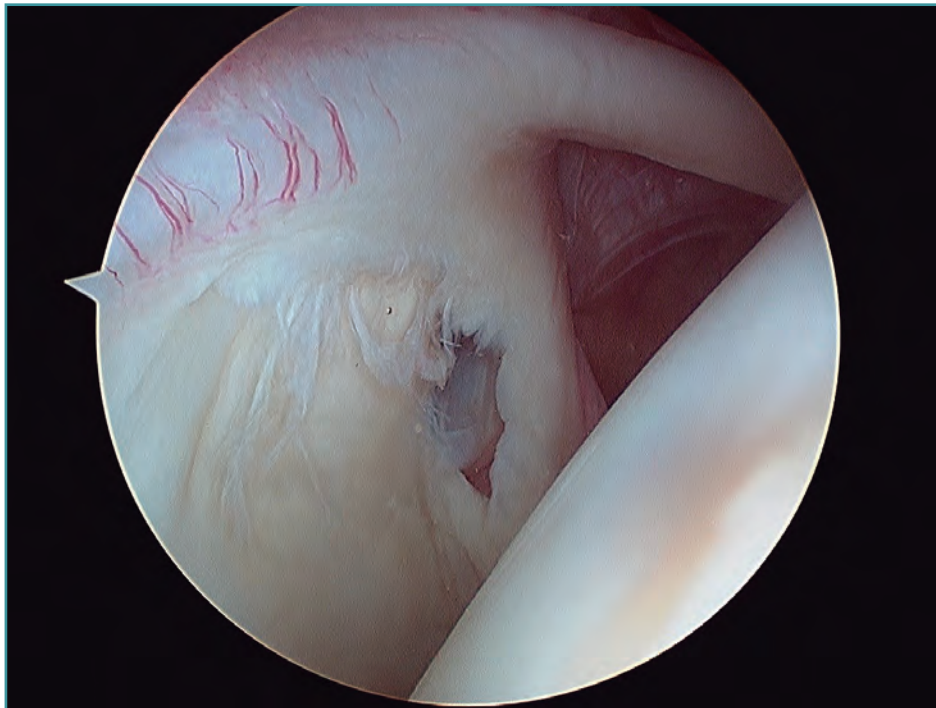
Recibido el 15 de octubre de 2017

Aceptado el 17 de octubre de 2017

Disponible en Internet: diciembre de 2017

Visión desde el portal posterior de la articulación glenohumeral de un hombro derecho, donde se puede apreciar un foramen sublabral, variación

de la normalidad anatómica a nivel del *labrum* glenoideo anterior.



<https://doi.org/10.24129/j.reaca.24360.fs1710046>

© 2017 Fundación Española de Artroscopia. Publicado por Imaidea Interactiva en FONDOSCIENCE® (www.fondoscience.com). Este es un artículo Open Access bajo la licencia CC BY-NC-ND (www.creativecommons.org/licenses/by-nc-nd/4.0/).