



## Grupos de estudio

# Protocolo diagnóstico y terapéutico de la SEMCPT para las complicaciones del pie diabético (2.ª parte)

## Diagnostic and therapeutic guide of the SEMCPT for diabetic foot complications (2.<sup>nd</sup> part)

J. M. Ríos Ruh<sup>1</sup>, J. Román Verdazco<sup>1</sup>, A. Santamaría Fumas<sup>1</sup>,  
A. Pérez Fernández<sup>2</sup>, M. Edo Llobet<sup>2</sup>, E. Cañas Miguel<sup>2</sup>, O. Pablos González<sup>2</sup>

<sup>1</sup> Equipo de Pie y Tobillo. Servicio de Cirugía Ortopédica y Traumatología. Consorci Sanitari Integral de Barcelona. Sant Joan Despí, Barcelona

<sup>2</sup> Equipo de Pie y Tobillo. Servicio de Cirugía Ortopédica y Traumatología. Hospital Universitari de Bellvitge. Universitat de Barcelona. L'Hospitalet de Llobregat, Barcelona

### Correspondencia:

Dr. Albert Pérez Fernández

Correo electrónico: aperez@bellvitgehospital.cat

Recibido el 23 de octubre de 2020

Aceptado el 28 de octubre de 2020

Disponible en Internet: junio de 2021

## PARTE II: TRATAMIENTO QUIRÚRGICO DEL PIE DIABÉTICO

El objetivo de este protocolo quirúrgico es servir de guía inicial para determinar los procedimientos quirúrgicos necesarios en el tratamiento de las patologías más comunes del pie diabético.

Haciendo énfasis en el manejo multidisciplinario de esta patología, debemos valorar el estado metabólico y vascular de nuestros pacientes antes de plantear un tratamiento quirúrgico preventivo o curativo.

Casi todos son procedimientos que manejamos en el día a día de la cirugía del pie y tobillo, pero que debemos adecuar para que sean compatibles con las características idiosincrásicas del paciente diabético.

Siguiendo la clasificación preconizada por Armstrong y Frykberg<sup>(1)</sup>, clasificaremos las cirugías

ortopédicas en el pie diabético de la siguiente manera.

### Clase I: cirugía electiva

En esta clase englobaremos los procedimientos quirúrgicos comunes realizados sobre el pie y tobillo, como pueden ser la corrección de un *hallux valgus*, un pie plano valgo, etc.

Las indicaciones de este tipo de cirugías serían mejorar la movilidad o el dolor en pacientes diabéticos con una piel intacta y sin una neuropatía clínica demostrable. Esto último juega un papel clave: el paciente debe mostrar un examen normal al monofilamento 5.07 (10 g) de Semmes-Weinstein.

Este tipo de cirugía suele realizarse en pacientes de bajo riesgo. Es importante descartar un compromiso vascular previo (ausencia de pulsos distales o



<https://doi.org/10.24129/j.rpt.3501.fs2010019>

© 2021 SEMCPT. Publicado por Imaidea Interactiva en FONDOSCIENCE® ([www.fondoscience.com](http://www.fondoscience.com)).

Este es un artículo Open Access bajo la licencia CC BY-NC-ND ([www.creativecommons.org/licenses/by-nc-nd/4.0/](http://www.creativecommons.org/licenses/by-nc-nd/4.0/)).

índice tobillo-brazo –ITB– anormal) y asegurarnos de que el paciente este metabólicamente compensado (HbA1c < 7%). Cumpliendo todo esto, en este tipo de cirugías el riesgo de amputación es muy bajo.

En esta clase seguiremos indicaciones muy similares a las que utilizamos en un paciente no diabético.

## Clase II: cirugía profiláctica

En esta clase englobamos los procedimientos quirúrgicos realizados en pacientes con pérdida de sensibilidad protectora (neuropatía clínica) y una zona de sobrecarga mecánica clara, pero sin una solución de continuidad de la barrera dérmica. Es importante dejar claro que debemos agotar las opciones de tratamiento ortopédico conservador antes de plantearnos este tipo de cirugía.

Las zonas de sobrecarga mecánica en el pie diabético se manifestaran como hiperqueratosis o zonas de preúlceras (edema, eritema, roce o lesión epidérmica).

El objetivo de estas cirugías sería el de reducir el riesgo de ulceración en un sitio particularmente vulnerable.

Una vez más hay que destacar la importancia de descartar un compromiso vascular previo (ausencia de pulsos distales o ITB anormal) y asegurarnos de que el paciente esté metabólicamente compensado (HbA1c < 7%).

En este tipo de cirugías el riesgo de amputación es bajo.

## Clase III: cirugía curativa

Se diferencia de la cirugía profiláctica en que estos procedimientos se realizan en pacientes ulcerados, con el objetivo no solo de curarles, sino de intentar prevenir nuevos episodios.

Las cirugías de esta clase son prácticamente las mismas que las de la clase II. Sin embargo, la cirugía realizada en pacientes con una solución de continuidad de la barrera cutánea puede tener un mayor riesgo de fallo, recidiva o amputación que en el paciente que no ha llegado a desarrollar la lesión cutánea.

No es infrecuente que en estas cirugías lidieemos con elementos como la osteomielitis (OM) crónica localizada.

## Clase IV: cirugía de emergencia

En este tipo de cirugía incluimos los procedimientos emergentes cuyo objetivo es limitar la progresión de una infección aguda que pone en peligro la extremidad. Debido a las características de los procesos infecciosos que requieren tratamientos urgentes, estos suelen ser individualizados según el caso.

El objetivo de este protocolo es hacer énfasis sobre todo en las cirugías de la clase II y III, ya que las cirugías electivas (clase I) se guían por protocolos semejantes a los de los pacientes no diabéticos y las cirugías de emergencia (clase IV) escapan a los objetivos planteados para esta guía.

Intentaremos organizar los procedimientos quirúrgicos englobados en este protocolo de la siguiente manera:

1. Equino en el paciente diabético.
2. Deformidad en dedos menores con úlcera o preúlceras.
3. Úlcera o preúlceras de la cara plantar del *hallux*.
4. Úlcera o preúlceras de los metatarsianos.
5. Protocolo para el tratamiento del pie de Charcot.

### Equino en el paciente diabético con riesgo de ulceración (hiperqueratosis o preúlceras) o úlcera presente

• Dorsiflexión (DF) tobillo en extensión < 10 grados + planta talón insensible: liberación del gastrocnemio medial.

• DF tobillo en extensión < 10 grados + planta talón con sensibilidad conservada: tenotomía percutánea del Aquiles vs. liberación del gastrocnemio medial.

### Alargamiento del Aquiles

La presencia de un equino o pseudoequino en un paciente diabético representa un factor desencadenante importante en la ulceración del medio-pié, pero sobre todo del antepié.

El tobillo equino se define clínicamente como menos de 10 grados de dorsiflexión en el tobillo<sup>(2)</sup>.

Lavery *et al.* demostraron que aproximadamente el 10% de los diabéticos tenían un equino del tobillo y que esto aumentaba de manera importante la presión plantar del antepié en comparación con los diabéticos que no tenían esta deformidad<sup>(3)</sup>.

En un estudio de Frykburg se evidencia que la incidencia de ulceración previa en un grupo de diabéticos con equino era del 50%, en comparación con solo el 20% en los diabéticos sin equino. Es decir, el tener equino se asoció con un aumento cuádruple en el riesgo de ulceración, lo que subraya la necesidad de corregir esta deformidad en pacientes con diabetes<sup>(4)</sup>.

Una de las formas para mejorar esta sobrecarga y disminuir el riesgo de ulceración es el alargamiento del Aquiles. La literatura sobre el alargamiento de los tendones se compara favorablemente con otros tratamientos para las úlceras del antepié y el mediopié. De hecho, hay estudios que determinan que el alargamiento del Aquiles cura más úlceras que el cuidado de la herida y el yeso de contacto total (YCT)<sup>(5)</sup>.

El alargamiento de los tendones parece ser una opción razonable para el tratamiento de las úlceras neuropáticas plantares en las cabezas de los metatarsianos, los dedos del pie y el medio pie.

En pacientes diabéticos tratados sin alargamiento del tendón, la tasa de recurrencia reportada de úlceras del pie después de 3 años fue del 61%. Después del alargamiento del tendón de Aquiles, la tasa de recurrencia de la úlcera del pie fue del 14%<sup>(6)</sup>.

En el estudio de Mueller, el alargamiento del Aquiles y el YCT combinados lograron una tasa de éxito del 100% en la cicatrización de la úlcera, mientras que los tratados solo con YCT alcanzaron el 88%. En las tasas de recurrencia, hubo un 81% de recurrencia en el grupo de YCT en comparación con solo el 38% en la cohorte quirúrgica<sup>(6)</sup>.

Este procedimiento no está exento de complicaciones, siendo la más preocupante el alargamiento excesivo con la consiguiente aparición de una úlcera en el talón, siempre de difícil tratamiento.

Holstein *et al.* advirtieron sobre estas complicaciones en su estudio de 75 alargamientos donde obtuvieron 7 roturas del Aquiles y 11 úlceras del talón<sup>(7)</sup>.

Por esto último, la anestesia completa del talón se debe considerar una contraindicación para el alargamiento del Aquiles<sup>(7)</sup>.

## Alargamiento de los gastrocnemios

Teniendo esto último en cuenta, el alargamiento de los gastrocnemios ha surgido como una opción de tratamiento que puede tener un menor riesgo de úlceras del talón<sup>(8)</sup>.

Los estudios indican que la sección proximal del gemelo puede ser más estable que la tenotomía del Aquiles. Si bien las ventajas parecen superar las desventajas, la evidencia en la literatura es débil<sup>(9)</sup>.

Existen artículos que valoran el efecto de la liberación del gastrocnemio aislada sobre ulceraciones en el antepié. Reportaban curación de la úlcera a las 6 semanas, sin recurrencias con un seguimiento de 20 meses<sup>(10)</sup>.

Aun así, en el equino severo, el alargamiento del Aquiles puede conseguir una longitud deseada para la cual el alargamiento del gastrocnemio se quedaría corta. Esto último también pasa en casos de deformidades del retropié o en las fusiones tibioastragalina y tibiotarsoalcalcánea<sup>(11)</sup>.

## Deformidad en los dedos menores con riesgo de ulceración (hiperqueratosis o preúlcera) o úlcera presente

- Deformidad dedos flexible: tenotomía flexora aislada.

- Deformidad dedos rígida: tenotomía flexoextensora y osteotomías percutáneas de F1 ± F2 vs. artroplastia interfalángica

## Tenotomía aislada de los flexores

El papel de la tenotomía aislada en el tratamiento de las deformidades flexibles de los dedos en el paciente diabético tiene un amplio apoyo en la literatura. Debido a la neuropatía sensitiva propia de estos pacientes, se plantea como un procedimiento que puede ser llevado a cabo de manera percutánea incluso en la consulta.

Schepers evaluó el efecto de la tenotomía flexora aislada para tratar las garras flexibles de los dedos de los pies que causan úlceras plantares. Trató 42 úlceras de 23 pacientes consiguiendo la curación en todos los casos y reportando una sola recurrencia. Llama la atención el hecho de haber tratado igualmente 2 dedos con OM y que esto último no impidiese su curación<sup>(12)</sup>.

En 7 series de casos retrospectivas que suman unos 231 pacientes en quienes se realizó la tenotomía flexora de manera aislada con un seguimiento de unos 36 meses, se determinó un índice de reulceración de entre el 0 y el 20%. En 4 de estos, la tenotomía se realizó de manera profiláctica en preúlceras (hiperqueratosis del pulpejo) sin observarse recurrencia<sup>(13)</sup>.

### Artroplastia de los dedos

El tratamiento de las deformidades rígidas tiene un apoyo más escueto en la literatura cuando lo comparamos con la tenotomía flexora. Tres estudios no controlados mostraron entre el 91 y el 100% de curación de las úlceras plantares, laterales o de la parte posterior del dedo utilizando artroplastia interfalángica o artroplastia metatarsal<sup>(13)</sup>.

El papel del tratamiento percutáneo de las deformidades digitales, incluyendo las osteotomías percutáneas de la falange, aunque parece un tratamiento lógico para este tipo de pacientes, está muy poco reflejado en la literatura, quizás por la menor utilización de técnicas percutáneas por los anglosajones.

### Úlcera o preúlceras de la cara plantar del hallux

- Partes blandas problemáticas: osteotomía de Moberg percutánea.

- Partes blandas óptimas: artroplastia de resección Keller-Brandes.

Esta situación es consecuencia de la alteración biomecánica propia del paciente diabético, que comienza como un *hallux limitus* funcional, restringiendo la dorsi-flexión del primer dedo en la marcha. Esto ha sido comprobado por estudios biomecánicos como el de James *et al.*<sup>(14)</sup>. Todo esto genera que uno de los puntos de presión más importantes en el pie del diabético se encuentre en la cara plantar del *hallux*, convirtiéndolo en un sitio común de ulceraciones recalcitrantes en estos pacientes.

Su tratamiento quirúrgico ha sido evaluado en la literatura. Armstrong *et al.* valoraron el papel de la artroplastia de resección de tipo Keller-Brandes *versus* los cuidados estándar en un

grupo de 41 diabéticos. Como resultado, se obtuvo una curación más rápida y menor índice de recurrencias en el grupo quirúrgico, además de no mostrar este último mayor número de infecciones o amputaciones que el grupo control<sup>(13)</sup>.

### Úlcera o preúlceras de los metatarsianos

- Sin sospecha de osteomielitis (OM): DMMO (*distal metatarsal metaphyseal osteotomy*) modificada (con la dirección de la osteotomía más vertical), o bien, una osteotomía triple de Weil.

- Sospecha de OM o fallo de cirugía previa: exéresis de la cabeza del metatarsiano.

Dentro de las lesiones del pie diabético, la ulceración plantar en la cabeza de los metatarsianos es quizás una de las más comunes y cuyo tratamiento da más dolores de cabeza a los cirujanos de pie diabético.

En un estudio aleatorizado de 41 pacientes, se los dividió en 2 grupos: al primero se le reseca la cabeza del metatarsiano, mientras que al segundo se le sometía a descarga y cuidados de la úlcera. En los resultados se encontró un menor índice de recurrencia (14 vs. 41%) en el grupo quirúrgico<sup>(15)</sup>.

Jeffery publicó los resultados de su estudio retrospectivo de 11 años, en el cual realizaba la resección de la cabeza metatarsiana en 101 pacientes (205 cabezas metatarsianas) con úlcera del pie diabético, obteniendo un 88% de curación de la misma y un 94% de índice de salvación de la extremidad. En el seguimiento, 52 pacientes desarrollaron una nueva úlcera en el mismo pie<sup>(16)</sup>.

Cuando intentamos valorar el tratamiento de estas lesiones sin reseca la cabeza del metatarsiano, la literatura es menos prolífica. Fleischli publicó sus resultados tras tratar 20 pacientes realizando osteotomías de dorsi-flexión en el cuello de los metatarsianos para el tratamiento de la úlcera, obteniendo un 95% de curación de las mismas<sup>(17)</sup>.

### Protocolo para el tratamiento del pie de Charcot

En la Unidad de Pie y Tobillo del Consorci Sanitari Integral (CSI) de Barcelona hemos protocolizado el tratamiento del pie de Charcot de la siguiente manera:

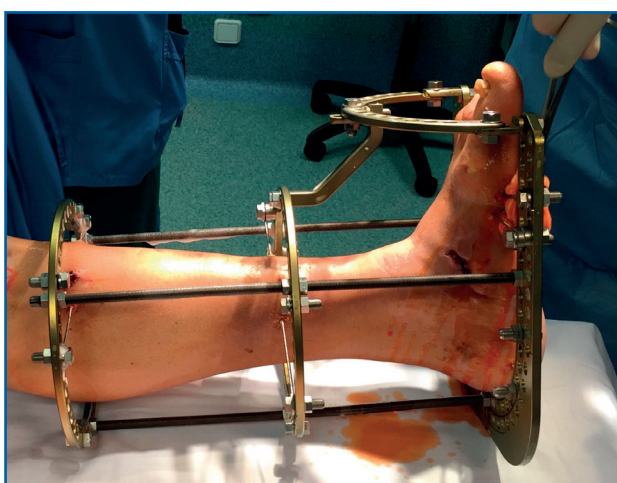
- Charcot activo, sin deformidad: YCT vs. bota Walker no removible.
- Charcot inactivo, sin deformidad: plantillas, calzado adaptado.
- Charcot deformado, buen *stock* óseo, sin úlcera ni OM: fijación interna.
- Charcot deformado, pobre *stock* óseo, úlcera y/o OM: cirugía en una sola etapa y osteotaxis.

Una de las complicaciones más invalidantes de la diabetes mellitus es la neuroartropatía de Charcot, comúnmente denominada “pie de Charcot”. Consecuencia de la neuropatía diabética, se produce un complejo proceso inflamatorio que afecta al pie y el tobillo con diferentes grados de destrucción ósea y deformidad, siendo la más clásica la deformidad “en balancín”<sup>(18)</sup>.

Clásicamente, se ha utilizado la clasificación de Eichenholtz<sup>(19)</sup> para definir el estadio del pie de Charcot y la clasificación de Brodsky<sup>(20)</sup> para situar anatómicamente la lesión, siendo la localización en el mediopié la zona más afectada. La literatura reciente refiere que las clasificaciones existentes no proporcionan un valor pronóstico ni aportan algoritmos de decisión para el tratamiento, y propone que una sencilla clasificación en activo o inactivo puede ser más adecuada<sup>(18)</sup>.

El objetivo del tratamiento, médico-ortopédico o quirúrgico, es conseguir un pie plantigrado con estabilidad ósea. Esta situación reduce el riesgo de úlceras y, a su vez, disminuye el número de infecciones y la tasa de amputaciones<sup>(21)</sup>.

Un factor importante a tener en cuenta es que el pie de Charcot suele ir asociado a pro-



**Figura 1.** Osteotaxis circular en la corrección del pie de Charcot.

cesos osteomielíticos e infecciones de partes blandas, situaciones en las que la osteosíntesis con métodos de fijación interna está contraindicada<sup>(22)</sup>.

El Dr. Michael Pinzur (Hospital de Loyola, Chicago, EE.UU.) plantea el tratamiento mediante la cirugía “en un solo tiempo” que permite curar la infección ósea, de partes blandas y corregir la deformidad de base mediante un sistema de fijación circular estático. Con esta técnica, ha conseguido evitar la amputación en el 95,7% de los pacientes<sup>(23)</sup> (**Figura 1**).

### Protocolo CAMPA de fracturas en el paciente diabético (CSI Barcelona)

Tan solo en los Estados Unidos se diagnostican más de 260.000 fracturas de tobillo al año. Las fracturas de tobillo representan aproximadamente un 10% del total y es un tipo de lesión que habitualmente tratamos con cirugía. Un gran porcentaje de estas lesiones terminan en el quirófano<sup>(24,25)</sup>.

Y para nadie es un secreto la epidemia que representa la diabetes. La Organización Mundial de la Salud la ha declarado la epidemia del siglo XXI. Se prevé que los pacientes diabéticos asciendan a 552 millones, a nivel mundial, en el año 2030<sup>(26)</sup>.

Por ello, cada vez tendremos más pacientes diabéticos con fracturas de tobillo, lo que supone un problema sanitario global.

Publicaciones recientes nos hablan de cómo el paciente diabético con fractura de tobillo tiene un riesgo aumentado para desarrollar una serie de complicaciones tras el tratamiento de la misma<sup>(27)</sup> (**Tabla 1**).

Las siglas CAMPA definen un protocolo para detectar a los pacientes con alto riesgo de sufrir una complicación: **C**harcot, **a**namnesis, **m**onofilamento, **p**ulsos, **a**zúcar.

**Tabla 1.** Aumento del riesgo de complicaciones en el paciente diabético

Complicación	Número de veces que aumenta el riesgo
Pseudoartrosis	6 veces más
Infección superficial	3 veces más
Reintervención quirúrgica	5 veces más
Infección profunda	4 veces más



Los pacientes que tienen resultados patológicos en alguno de estos aspectos son los que cuentan con un mayor índice de complicaciones<sup>(28)</sup> y deben ser valorados por un equipo multidisciplinario<sup>(29)</sup> y tratados por cirujanos con entrenamiento en pie y tobillo para técnicas específicas<sup>(30,31)</sup>.

## Responsabilidades éticas

**Protección de personas y animales.** Los autores declaran que para esta investigación no se han realizado experimentos en seres humanos ni en animales.

**Confidencialidad de los datos.** Los autores declaran que han seguido los protocolos de su centro de trabajo sobre la publicación de datos de pacientes.

**Derecho a la privacidad y consentimiento informado.** Los autores declaran que en este artículo no aparecen datos de pacientes.

**Financiación.** Los autores declaran que este trabajo no ha sido financiado.

**Conflicto de intereses.** Los autores declaran no tener ningún conflicto de intereses.

## Bibliografía

1. Armstrong DG, Frykberg RG. Classifying diabetic foot surgery: toward a rational definition. *Diabet Med.* 2003 Apr;20(4):329-31.
2. Aljahlani M, Lee KC, Toth E. Limited joint mobility in diabetes. *Postgrad Med.* 1999;105:99-101, 105-6.
3. Lavery LA, Armstrong DG, Boulton AJ. Ankle equinus deformity and its relationship to high plantar pressure in a large population with diabetes mellitus. *J Am Podiatr Med Assoc.* 2002;92:479-82.
4. Frykberg RG, Bowen J, Hall J, Tallis A, Tierney E, Freeman D. Prevalence of equinus in diabetic versus nondiabetic patients. *J Am Podiatr Med Assoc.* 2012;102:84-8.
5. Armstrong DG, Stacpoole-Shea S, Nguyen H, Harkless LB. Lengthening of the Achilles tendon in diabetic patients who are at high risk for ulceration of the foot. *J Bone Joint Surg Am.* 1999;81(4):535-8.
6. Mueller MJ, Sinacore DR, Hastings MK, Strube MJ, Johnson JE. Effect of Achilles tendon lengthening on neuropathic plantar ulcers. *J Bone Joint Surg.* 2003;85-A:1436-45.
7. Holstein P, Lohman M, Bitsch M, Jorgensen B. Achilles tendon lengthening, the panacea for plantar forefoot ulcers? *Diabetes Metab Res Rev.* 2004;(20):S37-S40.
8. Laborde JM. Midfoot ulcers treated with gastrocnemius-soleus recession. *Foot Ankle Int.* 2009;30(9):842-6.
9. Cychosz C, Phisitkul P, Belatti D, Glazebrook MA, DiGiovanni CW. Gastrocnemius recession for foot and ankle conditions in adults: evidence-based recommendations. *Foot Ankle Surg.* 2015;21:77-85.
10. Greenhagen RM, Johnson AR, Peterson MC, Rogers LC, Bevilacqua NJ. Gastrocnemius recession as an alternative to tendoAchillis lengthening for relief of forefoot pressure in a patient with peripheral neuropathy: a case report and description of a technical modification. *J Foot Ankle Surg.* 2010 Mar-Apr;49(2):159.e9-13.
11. Greenhagen RM, Johnson AR, Bevilacqua NJ. Gastrocnemius recession or tendo-achilles lengthening for equinus deformity in the diabetic foot? *Clin Podiatr Med Surg.* 2012 Jul;29(3):413-24.
12. Schepers T, Berendsen HA, Oei IH, Koning J. Functional outcome and patient satisfaction after flexor tenotomy for plantar ulcers of the toes. *J Foot Ankle Surg.* 2010 Mar-Apr;49(2):119-22.
13. Bus SA, van Deursen RW, Armstrong DG, Lewis JE, Caravaggi CF, Cavanagh PR; International Working Group on the Diabetic Foot. Footwear and offloading interventions to prevent and heal foot ulcers and reduce plantar pressure in patients with diabetes: a systematic review. *Diabetes Metab Res Rev.* 2016 Jan;32 Suppl 1:99-118.
14. Birke JA, Cornwall MW, Jackson M. Relationship between Hallux Limitus and Ulceration of the Great Toe. *J Orthop Sports Phys Ther.* 1988;10(5):172-6.
15. Piaggese A, Schipani E, Campi F, Romanelli M, Baccetti F, Arvia C, Navalesi R. Conservative surgical approach versus non-surgical management for diabetic neuropathic foot ulcers: a randomized trial. *Diabet Med.* 1998 May;15(5):412-7.
16. Wieman TJ, Mercke YK, Cerrito PB, Taber SW. Resection of the metatarsal head for diabetic foot ulcers. *Am J Surg.* 1998 Nov;176(5):436-41.
17. Fleischli JE, Anderson RB, Davis WH. Dorsiflexion metatarsal osteotomy for treatment of recalcitrant diabetic neuropathic ulcers. *Foot Ankle Int.* 1999 Feb;20(2):80-5.
18. Rogers LC, Frykberg RG, Armstrong DG, Boulton AJ, Edmonds M, Van GH, et al. The Charcot foot in diabetes. *Diabetes Care.* 2011 Sep 1;34(9):2123-9.
19. Eichenholtz SN. Charcot joints. Charles C. Thomas; 1966.
20. Brodsky JW. Management of Charcot joints of the foot and ankle in diabetes. *Semin Arthroplasty.* 1992;3:58-62.
21. Schneekloth BJ, Lowery NJ, Wukich DK. Charcot Neuroarthropathy in Patients With Diabetes: An Updated Systematic Review of Surgical Management. *J Foot Ankle Surg.* 2016 May-Jun;55(3):586-90.
22. Pinzur MS. Surgical treatment of the Charcot foot. *Diabetes Metab Res Rev.* 2016 Jan;32 Suppl 1:287-91.

23. Pinzur MS, Gil J, Belmares J. Treatment of osteomyelitis in Charcot foot with single-stage resection of infection, correction of deformity, and maintenance with ring fixation. *Foot Ankle Int.* 2012 Dec 1;33(12):1069-74.
24. Dellenbaugh SG, Dipreta JA, Uhl RL. Treatment of ankle fractures in patients with diabetes. *Orthopedics.* 2011 May;34(5):385.
25. Sous Sanchez JO, Ruiz Cabellero JA, Brito Ojeda ME, Navarro García R. Ankle fractures in athletes. Epidemiological study. *Revista Internacional de Medicina y Ciencias de la Actividad Física y del Deporte* 2013;13(50):257-78.
26. International Diabetes Federation and International Working Group on the Diabetic Foot. *Diabetes and Foot Care: time to act.* The Netherlands: International Diabetes Federation; 2005.
27. Gortler H, Rusyn J, Godbout C, Chahal J, Schemitsch EH, Nauth A. Diabetes and Healing Outcomes in Lower Extremity Fractures: A Systematic Review. *Injury.* 2018 Feb;49(2):177-83.
28. Blotter RH, Connolly E, Wasan A, Chapman MW. Acute complications in the operative treatment of isolated ankle fractures in patients with diabetes mellitus. *Foot Ankle Int.* 1999;20(11):687-94.
29. Wukich DK, Joseph A, Ryan M, Ramírez C, Irrgang JJ. Outcomes of ankle fractures in patients with uncomplicated versus complicated diabetes. *Foot Ankle Int.* 2011;32(2):120-30.
30. Johnson JE. Instructional Course Lectures, The American Academy of Orthopaedic Surgeons-operative treatment of neuropathic arthropathy of the foot and ankle. *J Bone Joint Surg.* 1998;80(11):1700-9.
31. Perry MD, Taranow WS, Manoli A II, Carr JB. Salvage of failed neuropathic ankle fractures: use of large-fragment fibular plating and multiple syndesmotic screws. *J Surg Orthop Adv.* 2005;14(2):85-91.