




Revista Española de
Artroscopia y Cirugía Articular

www.elsevier.es/artroscopia



Artículo de revisión

Enfermedad acromioclavicular en el paciente joven



Alfonso Vaquero Picado^{a,*}, Samuel Antuña Antuña^b y Raúl Barco Laakso^b

^a Servicio de Cirugía Ortopédica y Traumatología A, Hospital Universitario La Paz, Madrid, España

^b Unidad de Hombro y Codo, Servicio de Cirugía Ortopédica y Traumatología A IDIPAZ, Hospital Universitario La Paz, Madrid, España

INFORMACIÓN DEL ARTÍCULO

Historia del artículo:

Recibido el 7 de febrero de 2015

Aceptado el 17 de junio de 2015

On-line el 9 de julio de 2015

Palabras clave:

Acromioclavicular

Clavícula distal

Osteolisis

Artrosis

Mumford

R E S U M E N

La enfermedad de la articulación acromioclavicular es una fuente de dolor relativamente habitual dentro de las dolencias del hombro. En pacientes jóvenes, los procesos más frecuentes son las secuelas de los traumatismos, si bien la osteolisis de clavícula distal es una entidad cada vez más frecuente. El sobreuso de la articulación con microtraumatismos repetidos se traduce en la aparición de fractura subcondral y osteolisis subsiguiente. El diagnóstico viene dado por la clínica, los hallazgos radiográficos y la respuesta positiva a la infiltración anestésica de la articulación. Aunque muchos casos ceden con tratamiento conservador, la artroscopia se ha revelado como la técnica de referencia para realizar la resección de la porción distal de la clavícula en casos refractarios, ofreciendo excelentes resultados.

© 2015 Fundación Española de Artroscopia. Publicado por Elsevier España, S.L.U. Este es un artículo Open Access bajo la licencia CC BY-NC-ND (<http://creativecommons.org/licenses/by-nc-nd/4.0/>).

Acromioclavicular joint disease in young patients

A B S T R A C T

Acromioclavicular joint disease is a common source of shoulder pain. Post-traumatic sequelae are the most frequent conditions in young patients, although the incidence of distal clavicular osteolysis is increasing. Overuse of the joint and repeated micro-trauma produce subchondral fractures and subsequent osteolysis. The diagnosis is clinical, with compatible imaging studies and a positive response to an anaesthetic injection into the joint. The majority of patients respond to conservative management. Arthroscopy is the gold standard technique for resection of the distal portion of the clavicle in refractory cases.

© 2015 Fundación Española de Artroscopia. Published by Elsevier España, S.L.U. This is an open access article under the CC BY-NC-ND license (<http://creativecommons.org/licenses/by-nc-nd/4.0/>).

Keywords:

Acromioclavicular

Distal clavicle

Osteolysis

Arthritis

Mumford

* Autor para correspondencia.

Correo electrónico: fonvaquero@yahoo.es (A. Vaquero Picado).

<http://dx.doi.org/10.1016/j.reaca.2015.06.009>

2386-3129/© 2015 Fundación Española de Artroscopia. Publicado por Elsevier España, S.L.U. Este es un artículo Open Access bajo la licencia CC BY-NC-ND (<http://creativecommons.org/licenses/by-nc-nd/4.0/>).

Introducción

La articulación acromioclavicular es una fuente de dolor relativamente frecuente en la enfermedad del hombro. Los procesos que con más frecuencia afectan a dicha articulación son artrosis primaria, secuelas de traumatismos y osteolisis de la porción distal de la clavícula, siendo las 2 últimas las que habitualmente se ven en el paciente joven. Estas entidades producen una alteración de la anatomía normal y de la biomecánica de la articulación, que habitualmente se traduce en la presencia de dolor¹.

La afectación de la articulación acromioclavicular se produce por 3 razones.

La primera es por su condición de articulación diartrodial, estando predispuesta a sufrir las mismas artropatías que aquellas: degenerativa, inflamatoria, infecciosa y cristalina. En segundo lugar, la disposición superficial de la articulación facilita la afectación traumática de la misma. Por último, los cambios en los hábitos de vida y la creciente afición de la práctica deportiva en la población, concretamente al levantamiento de pesas y el fortalecimiento del miembro superior, se traduce en la aplicación de elevadas cargas de forma repetitiva a través de la pequeña superficie articular, dando lugar a la osteolisis de la porción distal de la clavícula.

Artropatía postraumática

Es, probablemente, la afección más frecuente de esta articulación específicamente en pacientes jóvenes. La aparición de síntomas es variable pues depende de la intensidad de la lesión producida en el momento del traumatismo o de la cirugía². Se ha descrito como secuela tanto tras esguinces acromioclaviculares tipo I y II como en fracturas del tercio distal de la clavícula, especialmente si estas tienen extensión intraarticular (fig. 1). Diversos aspectos de la artropatía degenerativa son objeto de otro capítulo.

Osteolisis atraumática de la clavícula distal

El primer caso de osteolisis postraumática de la clavícula distal fue reseñado en la literatura en el año 1936 por Dupas, et al.³. Desde entonces, se ha separado esta entidad según su etiología fuera postraumática o atraumática. Ehrlich⁴ fue el primero en documentar un caso de osteolisis atraumática de la clavícula distal. Sin embargo, no fue hasta 1982, cuando Cahill publicó la primera serie de casos con 46 varones levantadores de peso⁵.

Aunque con el aumento de la actividad deportiva de la población se trata de una entidad cada vez más frecuente, es, por el contrario, una causa poco común de sintomatología en la articulación acromioclavicular en general. Aparece casi exclusivamente en halterófilos y, en general, en todas aquellas personas que realizan repetitivamente levantamiento de peso por encima de 90° de abducción del hombro⁶, habiéndose descrito casos en soldados⁷, luchadores de judo, jugadores de balonmano, etc.^{8,9}. También se han descrito casos en mujeres¹⁰, en lesiones medulares¹¹ y tras cirugía reconstructiva de la articulación acromioclavicular^{12,13}.

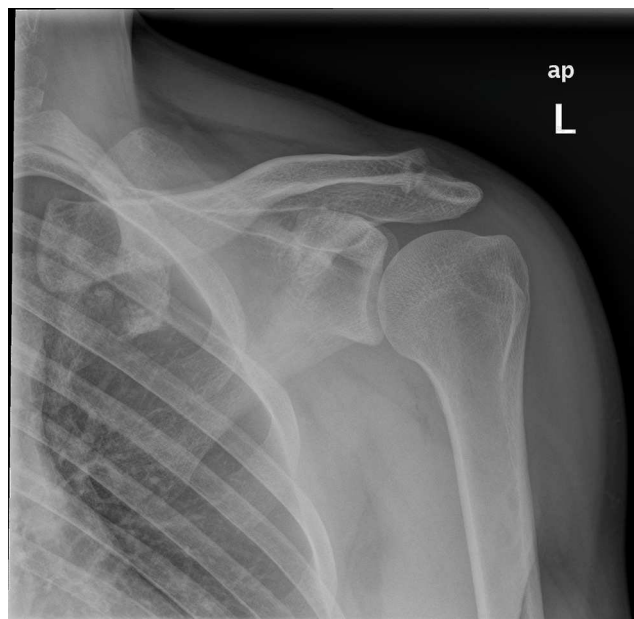


Figura 1 – Radiografía anteroposterior de hombro izquierdo con artrosis acromioclavicular de hombro izquierdo. Obsérvese la hipertrofia de la articulación y la disminución del espacio articular.

El mecanismo etiopatogénico no está completamente establecido, si bien parece que la existencia de traumatismos repetitivos produce microfracturas en el hueso subcondral del tercio distal de la clavícula, lo cual origina un fallo por estrés del hueso y resorción del mismo⁶. La hiperextensión del hombro que se produce durante el levantamiento del peso por encima de la cabeza o en el «press» de banca, especialmente si los codos se mantienen por detrás o por debajo del plano de la articulación respectivamente, produce una tracción excesiva de la articulación acromioclavicular que puede contribuir a la osteolisis atraumática de la clavícula distal.

Histológicamente, se han descrito microfracturas, desmineralización, quistes subcondrales, y degeneración y erosión del cartilago de la clavícula distal¹. La actividad osteoclástica y osteoblástica está incrementada en el hueso subcondral, lo cual es compatible con el intenso remodelamiento óseo que tiene lugar en una fractura de estrés⁵. También se ha descrito invasión de tejido sinovial en el hueso subcondral^{14,15}, por lo que la patogénesis aún no está clara.

Clínica y diagnóstico

Clínicamente, el dolor es insidioso y de forma típica se desencadena al realizar ejercicios específicos como «press» de banca, fondos, lanzamientos y, en general, todos aquellos ejercicios que impliquen levantar peso por encima de la cabeza y cruzar el brazo por delante del cuerpo. Asimismo, pueden aparecer chasquidos, sensación de bloqueo, resaltes o roce de la articulación. Ocasionalmente, el dolor se irradia hacia trapecio o deltoides. Es necesario descartar la existencia de traumatismo previo.

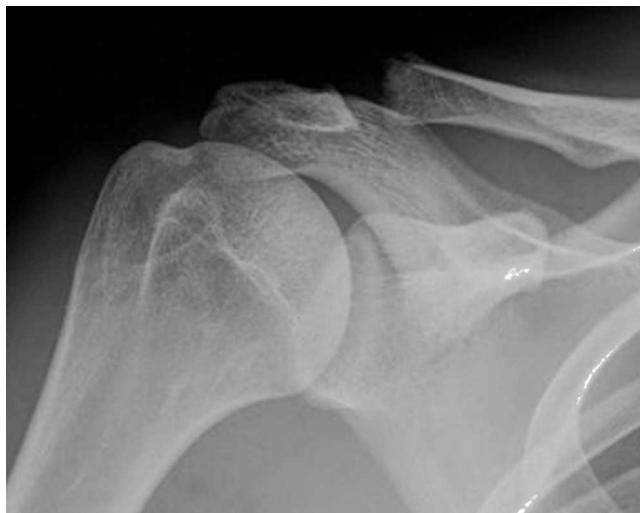

Figura 2 – Radiografía anteroposterior de hombro derecho con una osteolisis del extremo distal de la clavícula. Obsérvese la rarefacción irregular del borde lateral de la clavícula. Ocasionalmente pueden observarse calcificaciones punteadas en la zona osteolítica.

En la exploración, se observa inflamación articular y dolor con la aducción forzada del hombro y con los últimos grados de flexión anterior forzada del hombro. Se debe descartar la existencia de inestabilidad acromioclavicular, que puede tener implicaciones terapéuticas. La infiltración anestésica de la articulación puede ser útil en el diagnóstico¹⁶.

Radiográficamente, se observa rarefacción, osteopenia, acuñaamiento o ensanchamiento de la clavícula distal y aumento del espacio articular en la proyección de Zanca (anteroposterior con 15° de inclinación cefálica)¹⁷. Un espacio articular de más de 6 mm en la mujer y de 7 mm en el hombre son anormales¹⁸. El acromion conserva apariencia normal (fig. 2).

La presencia de hipercaptación en la gammagrafía con tecnecio-99m puede ser útil para confirmar en aquellos pacientes con síntomas en los que las radiografías convencionales no muestran hallazgos patológicos, aunque pueden existir síntomas con gammagrafía normal en un porcentaje importante de pacientes^{5,19}. Asimismo, la tomografía axial computarizada ha demostrado ser positiva hasta en el 100% de los casos⁷. En la resonancia magnética nuclear se observa un patrón de hiperintensidad en las secuencias T2, más evidente en las secuencias STIR y de supresión grasa²⁰. El edema óseo en la clavícula distal se correlaciona bien con la clínica. También se pueden identificar fracturas subcondrales^{21,22}.

Tratamiento conservador

El tratamiento viene condicionado por el tipo de paciente. La decisión terapéutica se debe realizar teniendo en cuenta el nivel de actividad, así como la restricción causada y los objetivos a conseguir.

Inicialmente se opta por realizar un tratamiento conservador. Modificaciones de la actividad, crioterapia, antiinflamatorios no esteroideos, infiltraciones de corticoides y fisioterapia

se han mostrado como alternativas útiles en el manejo de estos pacientes. En general, se debe realizar tratamiento conservador durante al menos 6 meses, antes de plantear la opción del tratamiento quirúrgico.

La modificación de la actividad implica evitar aquellos gestos que causan los síntomas²³. En el caso de pacientes jóvenes, son necesarios cambios temporales en la rutina de entrenamiento. Asimismo, a veces es suficiente con disminuir la distancia de agarre de la barra durante el levantamiento de peso para resolver los síntomas²⁴.

En cuanto a la fisioterapia, no existe mucha bibliografía que la avale en casos de enfermedad acromioclavicular aislada¹.

Las infiltraciones de corticosteroides han mostrado ser efectivas^{6,7,10}. El uso de 1 cm³ de corticosteroide de vida media intermedia-larga y 1 cm³ de lidocaína intraarticular es eficaz para mejorar la sintomatología, teniendo la precaución de no superar un máximo de 3 inyecciones en un periodo de 3-6 meses. Después de la infiltración el paciente debe dejar la actividad que provoca el dolor durante una semana¹.

Tratamiento quirúrgico

La cirugía estaría indicada cuando no existe respuesta al tratamiento conservador y no se puede realizar modificación de la actividad deportiva o laboral. La técnica más utilizada es la resección del extremo distal de la clavícula¹⁶. Tanto la técnica abierta como la artroscópica se han mostrado útiles para aliviar el dolor causado por la lesión^{20,25}.

La decisión sobre la cantidad de clavícula distal que hay que resecar es controvertida²⁶. Parece que resecciones de 4 mm pueden ser suficientes para hacer desaparecer los síntomas. En general, se debe resecar la suficiente cantidad de clavícula como para evitar el pinzamiento de la clavícula sobre la parte medial del acromion en todo el rango de movilidad del hombro, pero específicamente en el movimiento que reproduce los síntomas del paciente.

Cirugía abierta

Clásicamente, se resecan los 2 extremos de la articulación: la superficie articular del acromion y de la clavícula distal. Es importante señalar que durante el abordaje se debe respetar la cápsula superior que debe repararse al finalizar la intervención para no comprometer la estabilidad de la misma. Trabajos clásicos reseñan resecciones de clavícula distal de hasta 1-2 cm con buenos resultados^{5,15}.

La mayoría de los estudios de seguimiento aportan buenos resultados si se utiliza la disminución del dolor como indicador de éxito^{5,15}. También se han publicado buenos resultados en cuanto al retorno a las actividades previas. Sin embargo, puede existir una disminución de la fuerza de flexión y extensión del hombro²⁷.

Como contrapartida, la técnica abierta implica mayor estancia hospitalaria, necesidad de más rehabilitación y ha sido relacionada con una disminución de la fuerza muscular^{10,18,27}, consecuencia de la mayor disección de tejidos blandos necesaria para exponer adecuadamente la articulación.

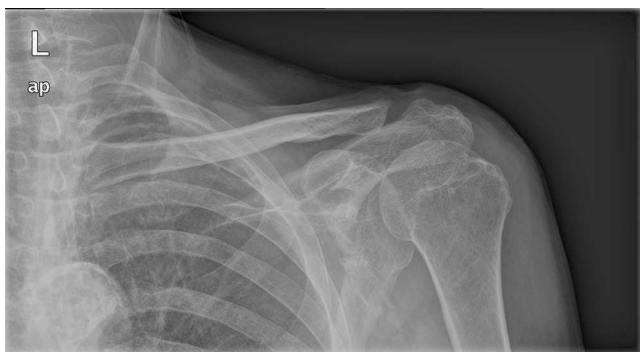

Figura 3 – Radiografía anteroposterior de hombro izquierdo con artrosis acromioclavicular de hombro izquierdo tratada mediante resección artroscópica. La resección ideal es controvertida pero debe permitir un movimiento de la articulación acromioclavicular sin pinzamiento residual.

Cirugía artroscópica

La técnica artroscópica proporciona una menor disección de tejidos blandos, menor necesidad de rehabilitación, estancia hospitalaria y debilidad muscular²⁵. Además, también ha demostrado requerir menos resección del tejido, así como una disminución más temprana del dolor si se realiza un abordaje superior²⁵. Se ha comprobado que resecciones de 0,5-1 cm por artroscopia son equivalentes a resecciones de 1,5-2 cm realizadas con cirugía abierta^{10,28}. Pese a que la recuperación inicial es más rápida si se realiza el procedimiento artroscópico, los resultados a largo plazo con la técnica abierta son similares (fig. 3)²⁹.

El abordaje subacromial (indirecto) permite conservar los ligamentos acromioclaviculares superiores con más facilidad³⁰, lo que hace menos probable la existencia de inestabilidad postoperatoria. La mayoría de los autores consideran innecesario eliminar la zona medial del acromion. Una resección excesiva, con daño de los ligamentos acromioclaviculares, puede dar lugar a inestabilidad y desplazamiento de la clavícula con dolor secundario^{31,32}. Como ventaja, permite la visualización del espacio subacromial y la exploración concomitante de la articulación glenohumeral.

El abordaje superior (directo) proporciona una visualización directa de la articulación sin violar el espacio subacromial (en el que puede no existir enfermedad)²⁵. Asimismo, también permite una visualización directa de la clavícula distal, sin necesidad de trabajar con el sangrado que se produce a través del abordaje bursal³³.

Pese a los buenos resultados obtenidos, también se han comunicado complicaciones. La mayoría de los autores recomiendan una adecuada eliminación de los fragmentos óseos como la mejor manera para evitar la osificación heterotópica. La lesión de los ligamentos acromioclaviculares determina la aparición de inestabilidad, que puede correlacionarse de forma directamente proporcional con la intensidad del dolor en caso de fallo de la cirugía³⁴. Sin embargo, estudios en cadáver no han demostrado diferencias en la magnitud de la inestabilidad entre el abordaje directo o el indirecto³⁵.

Resecciones agresivas también se han relacionado con la aparición de fracturas del tercio distal de la clavícula³⁶.

Conclusiones

La articulación acromioclavicular es fuente de dolor e incapacidad en pacientes jóvenes que levantan pesos por encima de la cabeza. La osteolisis atraumática de la clavícula distal es una entidad poco frecuente pero cuya incidencia está aumentando en los últimos años. La modificación de la actividad y las infiltraciones son la base del tratamiento conservador. Cuando fracasa el tratamiento conservador, la resección de la clavícula distal (abierta o artroscópica) proporciona unos resultados excelentes.

Conflicto de intereses

Los autores reconocen no tener conflictos de intereses potenciales con los contenidos de este artículo.

BIBLIOGRAFÍA

1. Shaffer BS. Painful conditions of the acromioclavicular joint. *J Am Acad Orthop Surg.* 1999;7:176-88.
2. Rios CG, Mazzocca AD. Acromioclavicular joint problems in athletes and new methods of management. *Clin Sports Med.* 2008;27:763-88.
3. Dupas J, Badilon P, Daydé G. Aspects radiologiques d'une ostéolyse essentielle progressive de la main gauche. *J Radiol.* 1936;20:283-7.
4. Ehrlich HG. [Osteolysis of the lateral clavicular end after compressed air damage]. *Arch Für Orthop Unf-Chir.* 1959;50:576-82.
5. Cahill BR. Osteolysis of the distal part of the clavicle in male athletes. *J Bone Joint Surg Am.* 1982;64:1053-8.
6. Turnbull JR. Acromioclavicular joint disorders. *Med Sci Sports Exerc.* 1998;30 4 Suppl:S26-32.
7. Sopov V, Fuchs D, Bar-Meir E, Groshar D. Stress-induced osteolysis of distal clavicle: Imaging patterns and treatment using CT-guided injection. *Eur Radiol.* 2001;11:270-2.
8. Smart MJ. Traumatic osteolysis of the distal ends of the clavicles. *J Can Assoc Radiol.* 1972;23:264-6.
9. Murphy OB, Bellamy R, Wheeler W, Brower TD. Post-traumatic osteolysis of the distal clavicle. *Clin Orthop.* 1975:108-14.
10. Matthews LS, Simonson BG, Wolock BS. Osteolysis of the distal clavicle in a female body builder. A case report. *Am J Sports Med.* 1993;21:150-2.
11. Roach NA, Schweitzer ME. Does osteolysis of the distal clavicle occur following spinal cord injury? *Skeletal Radiol.* 1997;26:16-9.
12. Alentorn-Geli E, Santana F, Mingo F, Piñol I, Solano A, Puig-Verdié L, et al. Distal clavicle osteolysis after modified Weaver-Dunn's procedure for chronic acromioclavicular dislocation: A case report and review of complications. *Case Rep Orthop.* 2014;2014:1-5.
13. Ferran N, Morris E, Dearden P. Distal clavicle osteolysis following fixation with a synthetic ligament. *Int J Shoulder Surg.* 2011;5:101.
14. Brunet ME, Reynolds MC, Cook SD, Brown TW. Atraumatic osteolysis of the distal clavicle: Histologic evidence of synovial pathogenesis. A case report. *Orthopedics.* 1986;9:557-9.

15. Slawski DP, Cahill BR. Atraumatic osteolysis of the distal clavicle. Results of open surgical excision. *Am J Sports Med.* 1994;22:267-71.
16. Schwarzkopf R, Ishak C, Elman M, Gelber J, Strauss DN, Jazrawi LM. Distal clavicular osteolysis: A review of the literature. *Bull NYU Hosp Jt Dis.* 2008;66:94-101.
17. Zanca P. Shoulder pain: Involvement of the acromioclavicular joint. (Analysis of 1,000 cases). *Am J Roentgenol Radium Ther Nucl Med.* 1971;112:493-506.
18. Petersson CJ, Redlund-Johnell I. Radiographic joint space in normal acromioclavicular joints. *Acta Orthop Scand.* 1983;54:431-3.
19. Van der Wall H, McLaughlin A, Bruce W, Frater CJ, Kannangara S, Murray IP. Scintigraphic patterns of injury in amateur weight lifters. *Clin Nucl Med.* 1999;24:915-20.
20. De la Puente R, Boutin RD, Theodorou DJ, Hooper A, Schweitzer M, Resnick D. Post-traumatic and stress-induced osteolysis of the distal clavicle: MR imaging findings in 17 patients. *Skeletal Radiol.* 1999;28:202-8.
21. Kassarian A, Llopis E, Palmer WE. Distal clavicular osteolysis: MR evidence for subchondral fracture. *Skeletal Radiol.* 2007;36:17-22.
22. Roedl JB, Nevalainen M, Gonzalez FM, Dodson CC, Morrison WB, Zoga AC. Frequency, imaging findings, risk factors, and long-term sequelae of distal clavicular osteolysis in young patients. *Skeletal Radiol.* 2015;44:659-66.
23. Haupt HA. Upper extremity injuries associated with strength training. *Clin Sports Med.* 2001;20:481-90.
24. Fees M, Decker T, Snyder-Mackler L, Axe MJ. Upper extremity weight-training modifications for the injured athlete. A clinical perspective. *Am J Sports Med.* 1998;26:732-42.
25. Flatow EL, Duralde XA, Nicholson GP, Pollock RG, Bigliani LU. Arthroscopic resection of the distal clavicle with a superior approach. *J Shoulder Elbow Surg.* 1995;4 1 Pt 1:41-50.
26. Auge WK, Fischer RA. Arthroscopic distal clavicle resection for isolated atraumatic osteolysis in weight lifters. *Am J Sports Med.* 1998;26:189-92.
27. Cook FF, Tibone JE. The Mumford procedure in athletes. An objective analysis of function. *Am J Sports Med.* 1988;16:97-100.
28. Gartsman GM. Arthroscopic resection of the acromioclavicular joint. *Am J Sports Med.* 1993;21:71-7.
29. Pensak M, Grumet RC, Slabaugh MA, Bach BR. Open versus arthroscopic distal clavicle resection. *Arthroscopy.* 2010;26:697-704.
30. Levine WN, Barron OA, Yamaguchi K, Pollock RG, Flatow EL, Bigliani LU. Arthroscopic distal clavicle resection from a bursal approach. *Arthroscopy.* 1998 Feb;14:52-6.
31. Charron KM, Schepsis AA, Voloshin I. Arthroscopic distal clavicle resection in athletes: A prospective comparison of the direct and indirect approach. *Am J Sports Med.* 2006;35:53-8.
32. Kay SP, Dragoo JL, Lee R. Long-term results of arthroscopic resection of the distal clavicle with concomitant subacromial decompression. *Arthroscopy.* 2003;19:805-9.
33. Zawadsky M, Marra G, Wiater JM, Levine WN, Pollock RG, Flatow EL, et al. Osteolysis of the distal clavicle: Long-term results of arthroscopic resection. *Arthroscopy.* 2000;16:600-5.
34. Blazar PE, Iannotti JP, Williams GR. Anteroposterior instability of the distal clavicle after distal clavicle resection. *Clin Orthop.* 1998:114-20.
35. Miller CA, Ong BC, Jazrawi LM, Joseph T, Heywood CS, Rosen J, et al. Assessment of clavicular translation after arthroscopic Mumford procedure: direct versus indirect resection—a cadaveric study. *Arthroscopy.* 2005;21:64-8.
36. Ghodadra N, Lee GH, Kung P, Busfield BT, Kharazmi FD. Distal clavicle fracture as a complication of arthroscopic distal clavicle resection. *Arthroscopy.* 2009;25:929-33.