



# REVISTA DEL PIE Y TOBILLO

[www.elsevier.es/rptob](http://www.elsevier.es/rptob)



ORIGINAL

## Fracturas de estrés consecutivas. A propósito de un caso

Javier Alonso-Rodríguez Piedra\*, Branly Parra Prieto, Fernando Gámez Baños, Enrique Puñet Blanco y Jordi Gasch Blasi

Servicio de Cirugía Ortopédica y Traumatología, Hospital de Terrassa, Terrassa, Barcelona, España

Recibido el 30 de diciembre de 2015; aceptado el 29 de abril de 2016

### PALABRAS CLAVE

Fracturas de estrés;  
Fracturas  
metatarsales  
secuenciales

### KEYWORDS

Stress fractures;  
Consecutive  
metatarsal fractures

### Resumen

**Introducción:** Los metatarsianos son los huesos más afectados por las fracturas de estrés. A menudo, las fracturas son múltiples y pueden ser bilaterales. A pesar de esto, las refracturas son excepcionales. Presentamos el caso de un paciente con fracturas de estrés consecutivas.

**Caso clínico:** Se trata de un paciente hombre de 42 años de edad, sin antecedentes personales de interés, que consulta por fractura consecutiva de los metatarsianos 2, 3 y 4 del pie derecho. En el curso del estudio en consultas externas, el paciente evoluciona hasta presentar una fractura en todos los metatarsianos y refractura en el segundo y cuarto radio. Se descarta alteración analítica y metabólica asociada y el estudio biomecánico refleja un buen apoyo pero una sobrecarga dinámica. Se plantea un tratamiento ortopédico con buenos resultados.

**Conclusiones:** Las fracturas consecutivas de los metatarsianos son una entidad frecuente pero existe poca bibliografía que describa más de 3 fracturas y especialmente las refracturas de metatarsianos ya fracturados. En estos casos es importante realizar una valoración integral (radiológica, analítica, gammagráfica) del paciente para descartar etiologías sistémicas. El tratamiento ortopédico bajo estudio podobarográfico es el más extendido, manteniendo buenos resultados y requiriendo un seguimiento a largo plazo.

© 2016 SEMCPT. Publicado por Elsevier España, S.L.U. Este es un artículo Open Access bajo la CC BY-NC-ND licencia (<http://creativecommons.org/licencias/by-nc-nd/4.0/>).

### Consecutive metatarsal stress fractures. Case report

#### Abstract

**Introduction:** First place affected by stress fractures is metatarsal bones. Frequently they are multiple and can be bilateral. Refractures are rare. There are biomechanical factors and certain conditions (occupations, methabolic alterations) that can increase the incidence of stress fractures. We present one patient with multiple consecutive stress fractures.

\* Autor para correspondencia.

Correo electrónico: [javiapiedra@gmail.com](mailto:javiapiedra@gmail.com) (J. Alonso-Rodríguez Piedra).

*Case report:* A 42-year-old-male patient without comorbidities, industrial maintenance worker, comes to us with a consecutive stress fracture of 2nd, 3rd and 4th right metatarsals. While its study, it develops fractures in all metatarsals and refractures 2nd and 4th. Analytics and metabolic alterations were discarded, and biomechanical studies showed good static results but altered dynamics. We proposed orthopedic treatment with templates, obtaining good results so far.

*Conclusions:* Metatarsal consecutive stress fractures are frequent in certain professions, but there is not much literature describing more than 3 consecutive fractures. Even rarer are metatarsals refractures. In these cases it is important to carry out a complete valuation (radiological, analytical, nuclear medicine ...) to discard organic etiologies. Orthopedic treatment under pedobarographic assesment is the most extended, achieving good results and requiring long term follow up.

© 2016 SEMCPT. Published by Elsevier España, S.L.U. This is an open access article under the CC BY-NC-ND license (<http://creativecommons.org/licenses/by-nc-nd/4.0/>).

## Introducción

Las fracturas de estrés de los metatarsianos son un motivo de consulta frecuente en las consultas de traumatología. Se ha visto que determinadas profesiones (atletas, bailarines, soldados...) tienen una incidencia aumentada respecto al resto de la población, razón por la que se ha llegado a considerar como enfermedad profesional en estos grupos<sup>1-4</sup>.

Las fracturas por sobrecarga suelen ser únicas y, cuando aparecen casos con fracturas múltiples se deben descartar alteraciones biomecánicas, metabólicas o patología reumática<sup>2,5-7</sup>.

La inmensa mayoría de este tipo de fracturas no precisan cirugía pero un pequeño número de ellas pueden precisarla, ya sea percutánea o por cirugía abierta<sup>8,9</sup>.

A continuación, exponemos el caso de un paciente de 42 años que en 18 meses llega a presentar un total de 7 fracturas de estrés en el mismo pie.

## Caso clínico

Se presenta un caso de un paciente de 42 años, sin antecedentes médicos de interés. Es laboralmente activo y se dedica al mantenimiento industrial. Nos es remitido por su mutua laboral por una fractura de estrés en el segundo metatarsiano del pie derecho. En el transcurso de la rehabilitación vuelve a presentar una nueva fractura de estrés en el tercer metatarsiano.

En la exploración destaca un sobrepeso con un IMC de 32,4 y un nuevo dolor de 10 días de evolución a nivel del quinto metatarsiano derecho. Cuando acude refiere mejoría de las molestias en los metatarsianos centrales. Aporta unas radiografías realizadas 2 semanas antes donde se aprecian fracturas en el segundo, tercero y cuarto metatarsianos del mismo pie en consolidación. Ante la aparición de este nuevo dolor, se solicitan una gammagrafía y nuevas radiografías (anteroposteriores y oblicuas) de control.

Al mes acude con las pruebas realizadas. Refiere mejoría clínica y las radiografías muestran callos de fractura en los metatarsianos 2 a 5, sin apreciarse nuevas fracturas (fig. 1).

La gammagrafía (fig. 2), en cambio, describe fracturas antiguas en el segundo, el tercer y el cuarto metatarsianos y signos de fracturas recientes en el primero y el quinto. Ante la estabilidad clínica del paciente, se le pautan zapatos de suela rígida y nuevo control con radiografías actualizadas en carga.

Dos meses más tarde, el paciente vuelve a presentar dolor de días de evolución en el cuarto metatarsiano. Las radiografías muestran los callos del segundo al quinto metatarsianos, con una refractura distal a nivel del cuarto (fig. 3). Ante este cambio en la evolución, se solicitan un estudio analítico para valorar el metabolismo fosfo-cálcico, nuevas radiografías, una gammagrafía de control y un estudio de la marcha.

A los 6 meses refiere una mejoría de las molestias previas y sin referir nuevos episodios de dolor en el pie. La analítica solicitada no revela alteraciones metabólicas, las radiografías tan solo muestran los callos de las fracturas ya conocidas. La gammagrafía muestra signos de remodelación en los metatarsianos primero y quinto, e indicios de una refractura reciente en el segundo metatarsiano. El estudio de la marcha solicitado informa de un aumento del apoyo estático sobre el primer metatarsiano, con ausencia de apoyo sobre las cabezas del segundo y tercer metatarsianos (fig. 4). En dinámico, el pie derecho pierde la falta de apoyo en el segundo y tercer metatarsianos, con aumento del apoyo en la cabeza del primer y quinto metatarsos (fig. 5). Se confeccionan plantillas a medida y se cita para control en 6 meses.

El paciente acude al último control con ausencia de molestias y sin nuevos episodios de dolor. Refiere un aumento de peso de unos 5 kg aproximadamente, además de no utilizar las plantillas recomendadas. Las radiografías muestran buena consolidación de las antiguas fracturas sin presentar nuevas lesiones (fig. 6).

## Discusión

Las fracturas de estrés asientan con claro predominio en la extremidad inferior a nivel distal, con las frecuencias más

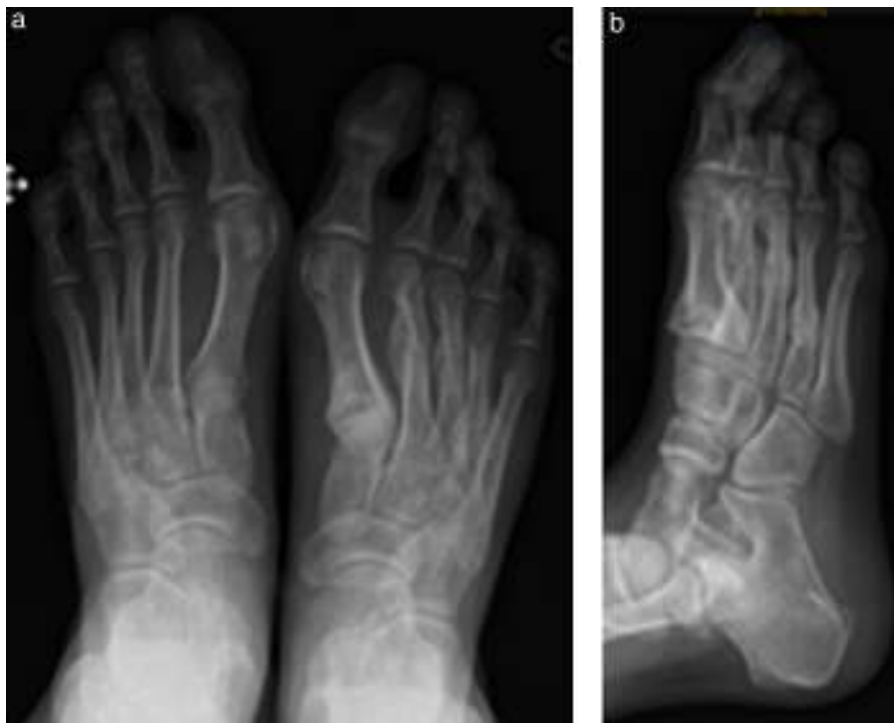

Figura 1 Radiografías iniciales (día 1).

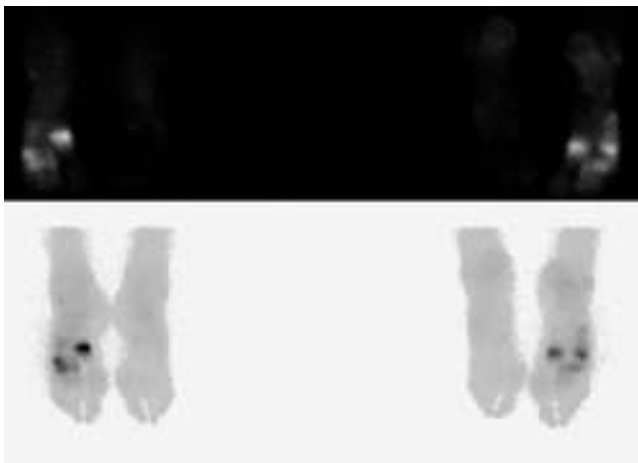


Figura 2 Primera gammagrafía (día 30).

altas a nivel de los metatarsianos y en la tibia. Generalmente, asientan a nivel diafisario, aunque cuando afectan al primer o quinto metatarso las fracturas de estrés suelen ser más proximales. El metatarso más afectado es el segundo, seguido de cerca del tercero. El cuarto se afecta con menos frecuencia. Las fracturas de estrés del primer metatarso son raras, aunque en población joven su frecuencia es mayor<sup>10-12</sup>.

Se ha visto que la incidencia de las fracturas de estrés se ve condicionada por factores intrínsecos como determinados dismorfismos anatómicos (pies cavos con retropié varo, index minus, pie pronado, disimetrías, anteversión femoral) o patologías metabólicas; también por factores extrínsecos,

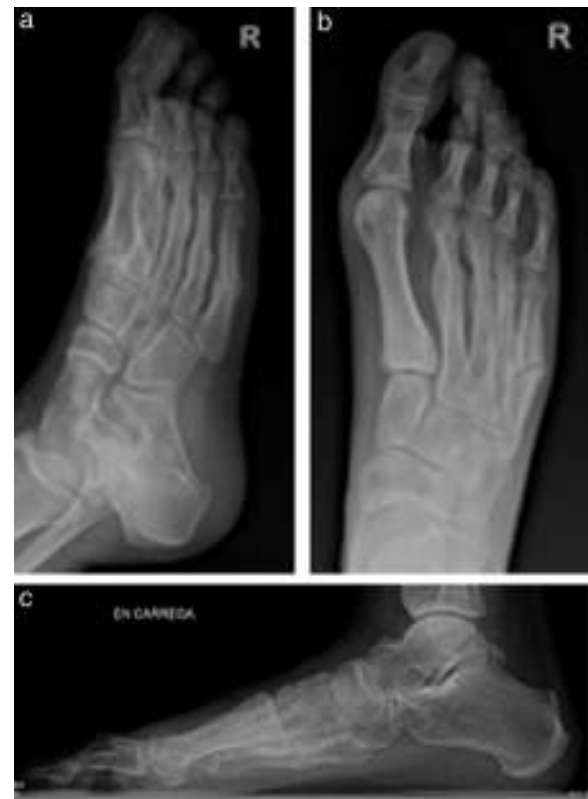

Figura 3 Radiografías con todos los metatarsianos fracturados (3 meses).

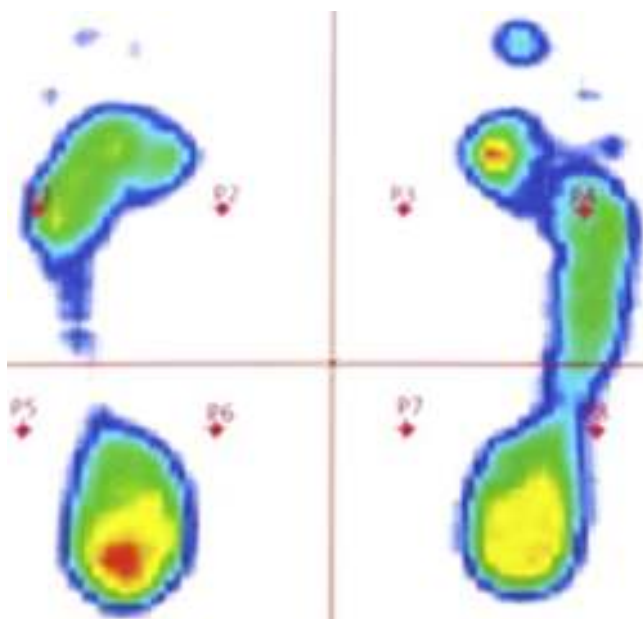


Figura 4 Estudio de la marcha estático (3 meses).

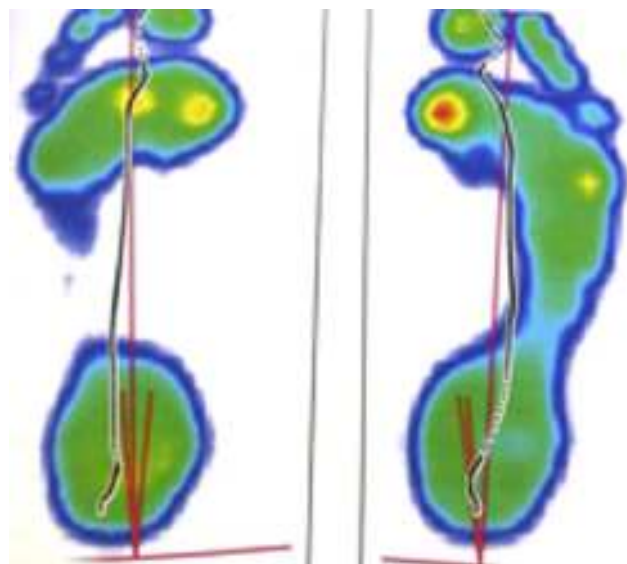


Figura 5 Estudio de la marcha dinámico (3 meses).

como el tipo de calzado, la actividad física, determinadas profesiones como atletas, militares, bailarines<sup>2,13-15</sup>.

Estudios biomecánicos han revelado que las fracturas de estrés aparecen debido a una sobrecarga cíclica cuando no hay tiempo suficiente para permitir un remodelado óseo que permita adaptarse a la actividad solicitada<sup>8,9</sup>.

Suelen ser únicas, y si son múltiples es necesario descartar alteraciones biomecánicas o metabólicas como hipofosfatemia, raquitismo, osteodistrofia, artropatía por pirofosfatos... Cuando son múltiples, suelen seguir un patrón de medial a lateral. Las refracturas no son raras, si bien las refracturas por el mismo foco de fractura son excepcionales<sup>6,8</sup>.

Este caso clínico describe la aparición de hasta 7 fracturas de estrés en un paciente joven, sano, sin alteraciones metabólicas ni condicionantes laborales que justifiquen una

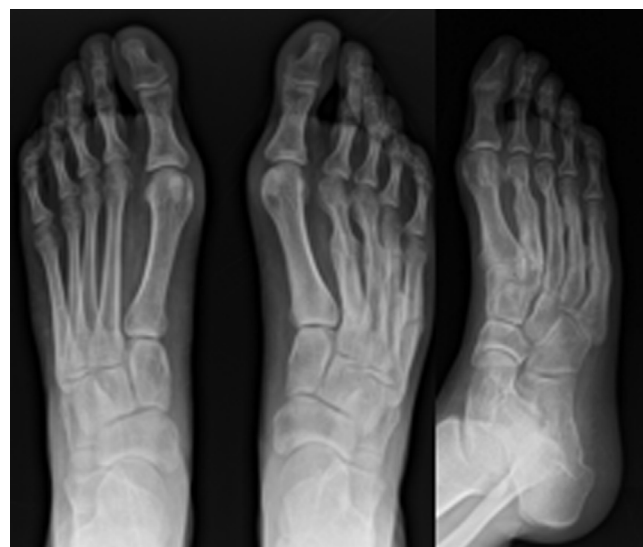

Figura 6 Radiografías finales (14 meses).

predisposición a esta patología más allá de su sobrepeso, de ahí su particularidad<sup>12</sup>.

El estudio inicialmente se realiza mediante una anamnesis (actividad laboral, deporte, antecedentes), la exploración física (peso, morfotipo de pie, mecánica de la marcha) y la radiografía simple, herramienta básica para el diagnóstico y seguimiento. En los casos de duda o sospecha, es útil la gammagrafía, así como la TC o la RM, que además pueden ayudar en el diagnóstico diferencial. Los estudios analíticos son imprescindibles en casos de fracturas de estrés múltiples para descartar patologías metabólicas, y el estudio de la marcha o podobarográfico es una herramienta de suma utilidad pues permite comprender las alteraciones dinámicas y estáticas, y confeccionar unas plantillas a medida para compensarlas<sup>1,10,16,17</sup>.

En el caso expuesto, se realizó inicialmente un tratamiento conservador y control radiológico. Al observar que progresaban las fracturas, se amplió el estudio mediante la analítica y el estudio de la marcha, pudiendo descartar de esta manera patología subyacente o alteraciones mecánicas en la marcha de relevancia. De esta manera, se instauró un tratamiento ortopédico mediante plantillas, para intentar de esta manera compensar esas pequeñas alteraciones biomecánicas. A pesar de no ser utilizadas por el paciente, esta ha experimentado una estabilización del proceso, manteniéndose sin nuevas fracturas en los últimos 2 controles. Esto puede ser debido al equilibrio conseguido tras el nuevo reparto de las cargas como consecuencia de las fracturas.

La prevención ha demostrado ser la herramienta más eficaz, con medidas higiénico-dietéticas para el control del peso y la corrección de alteraciones biomecánicas mediante el uso de plantillas realizadas (siempre a medida). En los momentos agudos, el tratamiento básico es la inmovilización con yeso o con zapatos de suela rígida e, imprescindible, la descarga<sup>18</sup>.

En el caso de que el cuadro no se hubiese estabilizado, se podría plantear realizar la sección de la fascia del gemelo interno. Con ello se consigue aliviar la sobrecarga del medio-pié y del antepié según indica Molund<sup>19</sup>. A la hora de valorar la indicación de la misma, se debe comprobar mediante

la maniobra de Silverkiold la relajación de los gemelos al flexionar la rodilla. En situación de retracción gemelar, la flexión dorsal del tobillo aumenta mucho al flexionar la rodilla, ya que se relaja la tensión del componente biarticular del tríceps sural.

Es un gesto quirúrgico rápido y técnicamente sencillo, que puede colaborar a equilibrar las presiones en la zona metatarsal al alargar el sistema aquileo-calcáneo-plantar<sup>20</sup>.

La evolución en sí es la que cabe esperar en un paciente con una alteración en la arquitectura del pie que, juntamente con su sobrepeso y la falta de uso de las plantillas, termina venciendo las estructuras óseas de la bóveda plantar hasta adecuarse a un equilibrio mecánico.

## Responsabilidades éticas

**Protección de personas y animales.** Los autores declaran que para esta investigación no se han realizado experimentos en seres humanos ni en animales.

**Confidencialidad de los datos.** Los autores declaran que en este artículo no aparecen datos de pacientes.

**Derecho a la privacidad y consentimiento informado.** Los autores declaran que en este artículo no aparecen datos de pacientes.

## Conflicto de intereses

Los autores declaran no tener ningún conflicto de intereses.

## Bibliografía

- Hughes L. Biomechanical analysis of the foot and ankle for predisposition to developing stress fractures. *J Orthop Sports PhysTher.* 1985;7:96–101.
- Milgram JW. The foot in systemic and acquired disorders. En: *Disorders of the foot and ankle: Medical and surgical management.* New York: Saunders; 1991. p. 1760–1.
- Mayer SW. Stress fractures of the foot and ankle in athletes. *Sports Health.* 2014;6(6):481–91.
- Wood AM, Hales R, Keenan A, Moss A, Chapman M, Davey T, et al. Incidence and time to return to training for stress fractures during military basic training. *Journal of Sports Medicine.* 2014;2014:282980.
- McInnis KC. High-risk stress fractures: Diagnosis and management. *Physical Medicine And Rehabilitation.* 2016;8(3):S113–24.
- Pegrum J. The pathophysiology, diagnosis, and management of foot stress fractures. *Phys Sportsmed.* 2014;42(4):87–99.
- Carmont MR, Patrick JH, Cassar-Pullicino VN, Postans NJ, Hay SM. Sequential metatarsal fatigue fractures secondary to abnormal foot biomechanics. *Mil Med.* 2006;171:292–7.
- Hulkko A, Orava S. Stress fractures in athletes. *Int J Sports Med.* 1987;8:221–6.
- Welck MJ, Hayes T, Pastides P, Khan W, Rudge B. Stress fractures of the foot and ankle. *Injury.* 2015, pii: S0020-1383(15)00343-5. Doi: 10.1016/j.injury.2015.06.015.
- DiGiovanni CW, Kuo R. Isolated gastrocnemius tightness. *J Bone Joint Surg.* 2002;84A(6):962–70.
- Korpelainen R, Orava S, Karpakka J, Siira P, Hulkko A. Risk factors for recurrent stress fractures in athletes. *Am J Sports Med.* 2001;29:304–10.
- Duckworth T, Betls RP, Franks C, Burke J. The measurement of pressures under the foot. *Foot Ankle.* 1982;3:130–41.
- Harper MC. Metabolic bone disease presenting as multiple recurrent metatarsal fractures: A case report. *Foot Ankle.* 1989;9:207–9.
- Mert M. Multiple simultaneous metatarsal stress fractures in the same foot. *J Am Podiatr Med Assoc.* 2015;105(2):177–80.
- Ford LT. Stress fracture of the middle metatarsians following the Keller operation. *J Bone Joint Surg Am.* 1977;59:117–8.
- Linde R, Saxena A, Feidman D. Hypophosphatemic risks presenting as recurring pedai stress fractures in a midle aged woman. *J Foot Ankle Surg.* 2001;40:101–4.
- Bennell KL, Malcolm SA, Thomas SA, Reid SJ, Brukner PD, Ebeling PR, et al. Risk factors for stress fractures in track and field athletes. A twelve-month prospective study. *Am J Sports Med.* 1996;24:810–8.
- Giladi M, Milgrom C, Simkin A, Danon Y. Stress fractures. Identifiable risk factors. *Am J Sports Med.* 1991;19:647–52.
- Molund M. Results after gastrocnemius recession in 73 patients. *Foot Ankle Surg.* 2014;20(4):272–5.
- Monteagudo M, Maceira E, Garcia-Virto V. Chronic plantar fasciitis: Plantar fasciotomy versus gastrocnemius recession. *Int Orthop.* 2013;37(9):1845–50.