



## Original

# Triple/Doble artrodesis en el tratamiento del pie plano rígido del adulto: ¿es necesario asociar una osteotomía de Cotton?

V. Vicent Carsí<sup>1</sup>, María C. Blasco Moya<sup>2</sup>, E. M. Capilla Ferrer<sup>2</sup>,  
E. Navarrete Faubel<sup>1</sup>, M. Sánchez González<sup>1</sup>

<sup>1</sup> Unidad de Pie y Tobillo. Servicio de Cirugía Ortopédica y Traumatología.  
Hospital Universitario y Politécnico La Fe de Valencia

<sup>2</sup> Departamento de Cirugía. Hospital Clínico Universitario de Valencia. Universidad de Valencia

### Correspondencia:

Dr. Vicente Vicent Carsí

Correo electrónico: vvicentc@gmail.com

Recibido el 5 de agosto de 2023

Aceptado el 18 de septiembre de 2023

Disponible en Internet: diciembre de 2023

### RESUMEN

**Hipótesis de trabajo:** el pie plano de grado III se trata quirúrgicamente con una triple/doble artrodesis. Ante la progresión de casos a pie plano de grado IV tras el tratamiento quirúrgico, nos planteamos si la práctica de una plantarización del primer metatarsiano podría reducir esa evolución.

**Material y métodos:** realizamos un estudio retrospectivo de 47 pies planos de grado III que fueron intervenidos quirúrgicamente entre los años 2005 y 2022. Todos los casos disponían de radiografías en carga de pie y tobillo pre- y posquirúrgicas. Se realizó un estudio descriptivo destacando las técnicas quirúrgicas utilizadas, los ángulos radiográficos pre- y posquirúrgicos (inclinación astragalina lateral, Meary y ángulo talocalcáneo anterior) y la asociación o no de técnica de Cotton a las triples o dobles artrodesis del retropié.

**Resultados:** de los 47 pacientes incluidos en nuestro estudio, a 22 (46,80%) se les realizó una triple artrodesis, a 14 (29,80%) una doble artrodesis, a 6 (12,80%) una triple artrodesis con osteotomía de Cotton asociada y a 5 (10,60%) una doble artrodesis con osteotomía de Cotton. El tiempo medio de seguimiento fue de unos 2 años.

### ABSTRACT

**Triple/Double arthrodesis in the treatment of adult rigid flatfoot: is necessary to add a Cotton osteotomy?**

**Introduction:** grade III flatfoot is treated surgically with a triple/double arthrodesis. In some patients, after surgical treatment, it's possible the progression to grade IV flatfoot.

The objective of our study was to investigate if the practice of plantarization of the first metatarsal bone could reduce this evolution.

**Material and methods:** we conducted a retrospective study of 47 patients with grade III flatfoot. They were surgically treated between 2005 and 2022. All patients had pre- and post-surgical loading radiographs of the foot and ankle. A descriptive study was carried out highlighting the surgical technique, the pre- and post-surgical radiographic angles (lateral talar tilt, Meary and anterior talocalcaneal angle) and the association or not of Cotton's technique to the triple or double arthrodesis.

**Results:** 47 patients were included in our study, 22 (46.80%) underwent triple arthrodesis, 14 (29.80%) double arthrodesis, 6 (12.80%) triple arthrodesis with associated Cotton's



<https://doi.org/10.24129/j.rpt.3702.fs2308020>

© 2023 SEMCPT. Publicado por Imaidea Interactiva en FONDOSCIENCE® ([www.fondoscience.com](http://www.fondoscience.com)).

Este es un artículo Open Access bajo la licencia CC BY-NC-ND ([www.creativecommons.org/licenses/by-nc-nd/4.0/](http://www.creativecommons.org/licenses/by-nc-nd/4.0/)).

Se creó una variable dicotómica del tipo de cirugía realizada, quedando clasificadas así: 02 (triple/doble artrodesis), o bien 12 (triple/doble artrodesis + Cotton). Como objetivo principal de nuestro trabajo, lo que se quiso investigar era si los pacientes que tenían realizada osteotomía de Cotton asociada a la artrodesis (grupo 12) mostraban una evolución a grado IV diferente a los que se les practicaba la artrodesis sin osteotomía de Cotton asociada (grupo 02). Se obtuvo un valor de  $p$  de 0,0266649, lo cual permite afirmar que sí existe relación entre la realización o no de osteotomía de Cotton durante la cirugía y la evolución de la deformidad a grado IV. Con esta misma variable no existió diferencia estadísticamente significativa entre los ángulos radiográficos estudiados pre- y postoperatorios.

**Conclusiones:** la técnica de Cotton evita o retrasa la evolución a pie plano de grado IV desde el pie plano rígido o grado III tratado con doble/triple artrodesis.

**Palabras clave:** Pie plano. Triple artrodesis. Doble artrodesis. Técnica de Cotton.

## Introducción

El pie plano valgo del adulto tiene una prevalencia del 15 al 19% de la población. Aunque no se han realizado estudios epidemiológicos a gran escala, se conoce que la incidencia del pie plano en mujeres mayores de 40 años es superior al 3%, siendo la incidencia en todos los adultos mayores de 65 años superior al 10%<sup>(1)</sup>.

El tratamiento quirúrgico del pie plano valgo del adulto rígido o estadio III, según la clasificación de Johnson y Strom modificada por Myerson<sup>(2)</sup>, consiste en la realización de una triple artrodesis (artrodesis de las articulaciones subastragalina, astragaloescafoidea y calcaneocuboidea), aunque actualmente se tiende a realizar solo una doble artrodesis (artrodesis subastragalina y astragaloescafoidea), la mayoría de las veces mediante una única vía medial<sup>(3)</sup>. Para establecer la rigidez de la deformidad se utiliza la falta de corrección del valgo con la maniobra de colocación sobre antepiés o de Rodríguez-Fonseca (ausencia de corrección del valgo de tobillo al colocarse de puntillas), aunque es fundamental objetivar esta rigidez con la movilización pasiva articular en descarga<sup>(4)</sup>. Es importante señalar también que

osteotomy and 5 (10.60%) double arthrodesis with Cotton's osteotomy. The mean follow-up was 2 years.

A dichotomous variable was created for the type of surgery performed. Patients were classified as 0 (triple/double arthrodesis), or 1 (triple/double arthrodesis + Cotton). The main objective was to investigate whether patients who had arthrodesis associated with Cotton osteotomy (group 1) showed a different evolution to grade IV than those who underwent arthrodesis without Cotton osteotomy (group 0).

P-value of 0.0266649 was obtained, which allows us to affirm that there is a relationship between the performance or not of Cotton osteotomy during surgery and the evolution of the deformity to grade IV.

**Conclusions:** we consider that Cotton osteotomy prevents or delays progression to grade IV flatfoot from rigid or grade III flatfoot treated with double/triple arthrodesis.

**Key words:** Triple arthrodesis. Double arthrodesis. Cotton's Technique.

los pacientes con disfunción del tibial posterior en los estadios III y IV son incapaces de ponerse de puntillas con un único pie, es decir, no pueden pasar de la posición bipodal a monopodal<sup>(2)</sup>.

En los últimos años se pone en duda el origen etiológico de la enfermedad debido a una lesión aislada del tendón tibial posterior. Actualmente, se presta interés al estudio de la inestabilidad de la columna medial, en especial al *spring ligament* como estructura estática y al ligamento plantar tarsometatarsiano (TMT). La lesión del primero mantiene el pie estable mientras lo es la articulación TMT; cuando esta falla, aparece una dorsiflexión del primer radio que condicionará una deformidad fija del antepié en supinación<sup>(5)</sup>. Para determinar la rigidez de la supinación del antepié, se puede utilizar el test de Hintermann, que consiste en realizar una rotación externa de la pierna con el pie en carga. Si el primer metatarsiano se eleva al realizar la rotación externa de la pierna, la supinación no es reductible; si no lo hace, consideraremos que la supinación es reductible<sup>(6)</sup>.

Con la progresión de la deformidad, puede fracasar el ligamento deltoideo. La insuficiencia de este es una característica patológica fundamental

del estadio IV de la enfermedad determinada por el valgo de la articulación tibiotalar.

Nuestro trabajo partió de la observación del deterioro precoz del tobillo en pacientes intervenidos mediante artrodesis del retropié por pie plano rígido. Pensamos que la posición del antepié en supinación irreductible pudiese ser la causante de este deterioro, al forzar el valgo de toda la zona artrodesada para permitir el apoyo del primer metatarsiano durante la marcha. En teoría, el descenso del primer metatarsiano mediante la técnica de Cotton o mediante la fusión metatarsocuneana corregiría esa supinación residual y la articulación del tobillo no estaría sometida a estrés valguizante, con lo que, teóricamente, se evitaría dicha progresión. La técnica de Cotton, de adición y plantarización del primer metatarsiano, se asocia con mucha frecuencia a las osteotomías de calcáneo realizadas en la corrección del pie plano de grado II, pero es una técnica que no se realiza con tanta frecuencia junto con la doble o triple artrodesis en el grado III<sup>(4)</sup>.

## Material y métodos

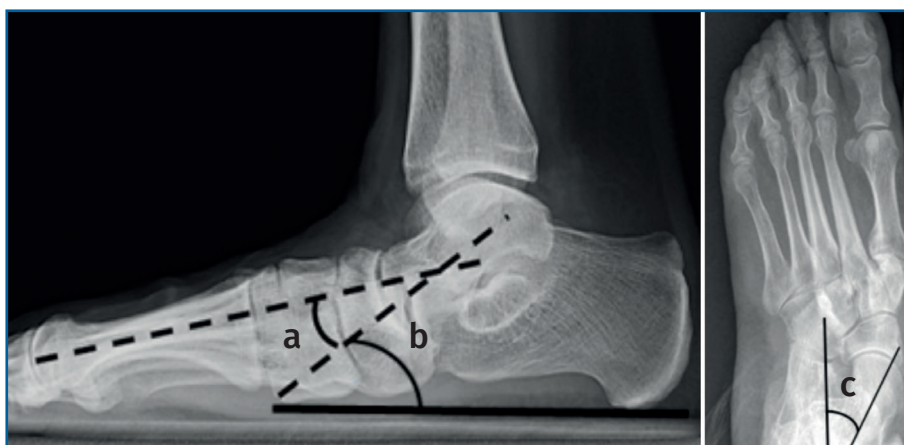Realizamos un estudio retrospectivo, de carácter observacional, que incluye una cohorte de pacientes con pie plano del adulto de grado III (valorados clínicamente) que han sido intervenidos quirúrgicamente, entre los años 2005 y 2022, mediante triple o doble artrodesis en los servicios de cirugía ortopédica y traumatología del Hospital Universitario y Politécnico La Fe y el Hospital Clínico Universitario, ambos de Valencia, que contaban con radiografías en carga de pie y tobillo pre- y posquirúrgicas. Para la elaboración de este trabajo se ha contado con la aprobación del Comité de Ética de Investigación Clínica (INCLIVA).

Se recogieron los datos de las historias clínicas en el sistema informático Orión Clínic relativos a las siguientes variables de estudio: edad en el mo-

mento de la intervención quirúrgica, sexo, lateralidad, técnica quirúrgica empleada, técnicas quirúrgicas previas por la misma patología, fecha de la intervención, vía de abordaje (medial/lateral), si hay evolución a grado IV (sí/no) (se consideró cuando el ángulo tibiotalar superaba los 10° de valgo en el estudio radiográfico en carga), ángulos pre- y postoperatorios de Meary, ángulo de inclinación astragalina y ángulo talocalcáneo anterior (Figura 1). Se realizó un análisis descriptivo de los resultados utilizando el programa Python como lenguaje de programación para la estadística. Los datos relativos a variables cuantitativas se expresan como medida  $\pm$  desviación estándar y como números absolutos y porcentaje para las variables cualitativas.

Se incluyeron un total de 47 pacientes, que cumplían los criterios de inclusión establecidos. Inicialmente, se seleccionaron un total de 72 pacientes para el estudio de la deformidad del pie plano. De estos, 25 fueron excluidos: 4 de ellos presentaban un estadio IV de la enfermedad, otros 4 no fueron intervenidos quirúrgicamente, 13 no contaban con radiografías pre- y/o postoperatorias en carga y en los 4 restantes no se realizó doble/triple artrodesis  $\pm$  Cotton como cirugía correctora; conformando así nuestra serie un total de 47 pacientes. Ninguno de los 13 pacientes excluidos por la falta de radiografías en carga tenía realizada osteotomía de Cotton.

Para estimar el seguimiento medio, se consideró el tiempo transcurrido entre la fecha de la intervención quirúrgica y la fecha de la última



**Figura 1.** Ángulos valorados en radiografía en carga lateral y anteroposterior. a: ángulo de Meary; b: ángulo inclinación astragalina; c: ángulo talocalcáneo anterior.

radiografía postoperatoria de control que hemos utilizado para nuestro estudio.

## Resultados

El estudio lo forman un total de 11 hombres (23,40%) y 36 mujeres (76,60%). Los 63 años constituyen la mediana de la edad con la que los pacientes fueron intervenidos para corregir su deformidad de pie plano, con una media en el momento de la intervención de 62,51 (Figura 2). El 25% de los pacientes tenían una edad superior a 71 años. Un 68,09% de los pies intervenidos (32 pies) fueron izquierdos, mientras que en un 31,91% (15 pies) fueron derechos.

De todos los pacientes incluidos en nuestro estudio, a 22 (46,80%) se les realizó una triple artrodesis, a 14 (29,80%) una doble artrodesis, a 6 (12,80%) una triple artrodesis con osteotomía de Cotton asociada y a 5 (10,60%) una doble artrodesis con osteotomía de Cotton (Figura 3). Si tenemos en cuenta el porcentaje de todos los pacientes a los que se les realizó triple artrodesis, este asciende a 59,60% (28 pacientes), frente al 40,40% (19 pacientes) de los sometidos a doble artrodesis. La osteotomía de Cotton se realizó en el 23,40% (11 pacientes) frente a 36 en los que no se asoció dicha técnica).

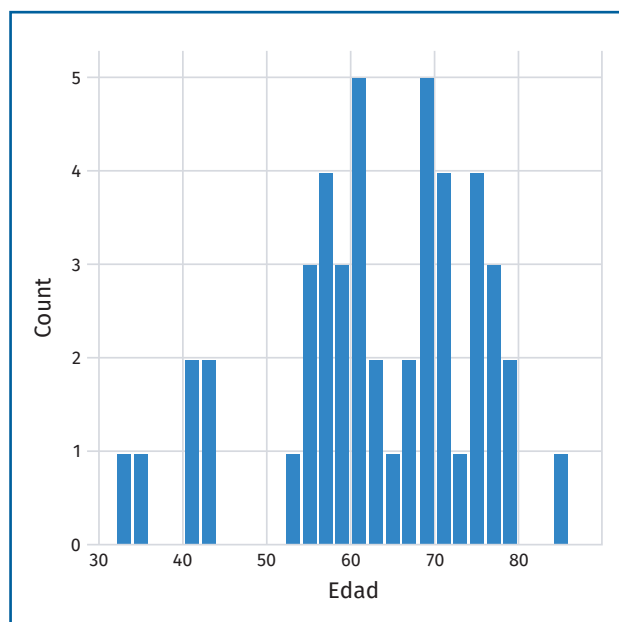


Figura 2. Edad de los pacientes en el momento de la cirugía.

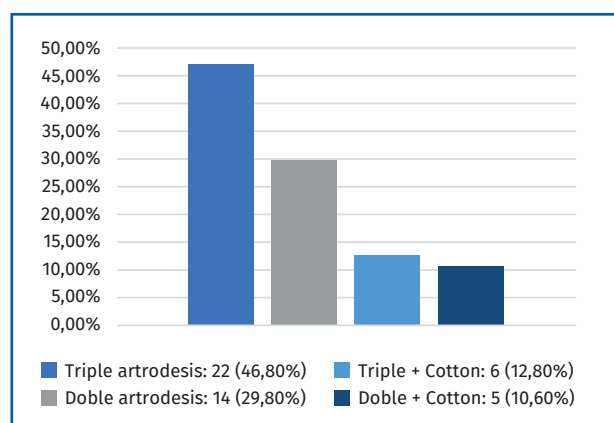


Figura 3. Cirugía realizada a los pacientes.

El 89,36% (42 pacientes) no habían sido intervenidos previamente para la corrección del pie plano, mientras que el 10,64% restante (5 pacientes) sí habían requerido un procedimiento previo.

El tiempo medio de seguimiento fue de 782 días (2 años, 1 mes y 22 días).

De todos los pacientes a estudio, durante los años 2008 y 2016 un 40,43% fueron intervenidos con triple artrodesis y un 6,88% con doble artrodesis, mientras que entre 2017 y 2022 se invierten los porcentajes, al 34,04% se les realizó una doble artrodesis y al 19,15% una triple.

En cuanto a los resultados del análisis univariante de los ángulos:

- Los ángulos de Meary preoperatorios tuvieron una media de 14°. La media posquirúrgica fue de 9°, estando en este caso el 75% por debajo de 10°, considerado como normal<sup>(7)</sup>.
- La media de los ángulos de inclinación astragalina preoperatorios fue de 5° y la poscirugía de 4°. Valor normal de 21°<sup>(7)</sup>.
- Los ángulos talocalcáneos anteriores preoperatorios mostraron una media de 38° y postoperatoria de 33°, siendo el valor normal 15-35°<sup>(7)</sup>. La media de corrección de este ángulo en los casos que asociaban una osteotomía de Cotton fue de 7,63°, mientras que la media de corrección de este sin osteotomía de Cotton fue de 4,14°.

Para el análisis bivalente se utilizó el test Chi-cuadrado. Se creó una variable dicotómica entre el tipo de cirugía realizada, quedando clasificadas así: 02 (triple/doble artrodesis), o bien 12 (triple/doble artrodesis + Cotton). De esta forma, se investigó si los pacientes que reciben el tipo

de cirugía 12 muestran una corrección del ángulo talocalcáneo anterior postoperatorio diferente a los que reciben el tipo de cirugía 02. La  $p$  de 0,455 obtenida permite afirmar que no existe dependencia entre la cirugía realizada y la corrección de dicho ángulo. También se estudiaron el resto de los ángulos teniendo en cuenta las mismas variables. Para el ángulo de Meary se obtiene un valor de  $p$  de 0,8935 y para el ángulo de inclinación astragalina se obtiene un valor de  $p$  de 0,685. Podemos concluir, por tanto, que en todos los ángulos medidos no existe relación estadísticamente significativa entre la cirugía realizada y su corrección.

Al estudiar la progresión a grado IV en función de si a los pacientes se les había practicado una doble o una triple artrodesis se obtiene que, de los 28 pacientes con triple artrodesis, en 13 evolucionó la enfermedad (46,42%). Por otro lado, de los 19 pacientes con doble artrodesis, 7 presentaron progresión a tipo IV (36,84%). Al finalizar el estudio, 20 de nuestros 47 pacientes (42,55%) han presentado progresión de la deformidad a grado IV. Solo en uno de estos se había realizado un Cotton asociado, por lo que en los 19 restantes (95% del total de progresados) se había hecho doble/triple artrodesis sin Cotton.

En 11 de ellos, el tiempo que transcurre hasta que evolucionan tras la artrodesis a grado IV es menor de 20 meses, mientras que en los 9 restantes transcurren un mínimo de 36 meses y un máximo de hasta 100 meses. Así pues, el tiempo medio transcurrido entre la intervención hasta la progresión a grado IV sería de 31,7 meses.

Como objetivo principal de nuestro trabajo, lo que se quiso investigar era si los pacientes que presentaban Cotton asociado a la artrodesis (grupo 12) mostraban una evolución a grado IV diferente a los que se les practicaba la artrodesis sin Cotton asociado (grupo 02). En este caso, se ha obtenido un valor de  $p$  de 0,0266649, lo cual permite afirmar que sí existe relación entre la realización o no de Cotton durante la cirugía y la evolución de la deformidad a grado IV.

## Discusión

La mayoría de los autores<sup>(1,4,8)</sup> mencionan que la técnica quirúrgica clásica para la corrección del pie plano es la triple artrodesis. Acorde a nuestro

estudio, un 59,60% de los pacientes fueron intervenidos por esta técnica.

Sin embargo, como reflejan los trabajos de Fadle *et al.*<sup>(9)</sup> y Soto Toledo y Ramírez Dávila<sup>(10)</sup>, actualmente se realizan más dobles artrodesis, especialmente si la articulación calcaneocuboidea no está afectada, y es importante tener en cuenta la necesidad de actuaciones en la columna medial si se requieren<sup>(5)</sup>.

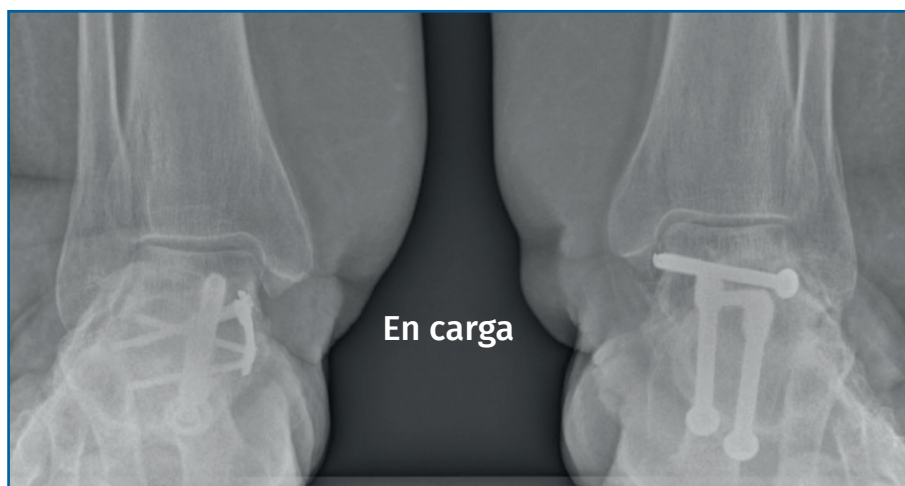Los trabajos de Álvarez *et al.*<sup>(3)</sup>, Fadle *et al.*<sup>(9)</sup>, Soto Toledo y Ramírez Dávila<sup>(10)</sup> y Shi y Weinraub<sup>(11)</sup> constatan que la doble artrodesis por un único abordaje medial es una buena alternativa a la triple artrodesis clásica o doble artrodesis por doble abordaje con los mismos resultados clínicos y menos complicaciones cutáneas, principalmente en la zona lateral del retropié y las derivadas de la artrodesis de la articulación calcaneocuboidea. Basándonos en estos trabajos y por motivos estadísticos, agrupamos las cirugías realizadas en 2 grupos, puesto que la doble artrodesis es una opción quirúrgica igualmente fiable que la triple artrodesis para lograr la corrección del pie plano de grado III.

Como hemos visto en los resultados, en nuestro estudio, las triples artrodesis se llevaron a cabo con más frecuencia entre 2008 y 2016, mientras que las dobles se realizaron más frecuentemente entre 2017 y 2021. Por tanto, al igual que en la bibliografía, también en nuestro medio se observa la tendencia actual a realizar más dobles que triples artrodesis en el tratamiento del pie plano del adulto de tipo III y a realizarlas solo por vía medial.

Hablamos de estadio IV cuando se añade alteración tibiotalar, con inclinación lateral del astrágalo superior a 10°, lo que indica lesión del ligamento deltoideo (**Figura 4**)<sup>(2)</sup>.

En nuestros resultados se ha visto que un 36,84% de las dobles artrodesis presentaron evolución a grado IV, aproximándose al trabajo de Tero *et al.*<sup>(12)</sup>, donde se observa una progresión de la deformidad a grado IV del 26,8% en sus dobles artrodesis realizadas de forma percutánea. En la bibliografía relativa a la triple artrodesis, como es el trabajo de Hyer *et al.*<sup>(13)</sup>, se describe una progresión del 38 al 48,72%. En nuestro trabajo, con la triple artrodesis progresaron el 46,42%.

Nuestra hipótesis de trabajo surge tras observar la evolución de la enfermedad en pacientes con alteración de la columna medial y supinación resi-



**Figura 4.** Casos de progresión a grado IV tras doble artrodesis bilateral a los 4 años de evolución sin técnica de Cotton asociada.

dual del antepié. Pensamos que la deformidad progresa por ausencia de corrección de esta supinación rígida del antepié, que obliga a forzar el valgo para conseguir el apoyo del primer radio después de la artrodesis del retropié. En nuestro estudio, en 20 pacientes (42,55%) hubo progresión de la deformidad al tipo IV, de los cuales 19 no tenían asociada osteotomía de Cotton (95%). La progresión fue precoz, en un tiempo medio de 2,5 años, más tardía, sin embargo, que la que refieren Miniaci-Coxhead et al.<sup>(14)</sup>, en 3,6 meses; en su estudio la progresión se da solo en el 27% de sus casos.

Cuando, tras la artrodesis doble o triple, el antepié permanece en supinación, pensamos, a la vista de nuestros resultados y en consonancia con otros trabajos<sup>(6,15)</sup>, que se debería añadir al tratamiento una osteotomía de Cotton o una artrodesis plantarizante de la primera articulación TMT, en función de la zona de inestabilidad de la columna medial<sup>(1,5)</sup>. A un 23,40% de los pacientes incluidos en nuestra muestra se les realizó Cotton asociado a la triple/doble artrodesis, presentando solo uno de ellos evolución al tipo IV.

Con esta revisión de casos, queda confirmada nuestra hipótesis inicial de trabajo, ya que la progresión de la deformidad es más frecuente y, en su caso, más precoz cuando no se realizó un Cotton asociado a la técnica quirúrgica de artrodesis de forma estadísticamente significativa.

Las técnicas de imagen en carga son las que nos han permitido observar cómo, tras la intervención quirúrgica, la media del ángulo de inclinación as-

tragonalina y de Meary mejoraban. Del mismo modo, la media del ángulo talocalcáneo anterior se reducía de 37 a 32°. A pesar de que la corrección de este ángulo talocalcáneo anterior es ligeramente superior en aquellos pacientes que presentaron un Cotton asociado (7,63 versus 4,14°), en el análisis bivariante se demostró que no existe dependencia entre la cirugía realizada y la corrección del ángulo talocalcáneo anterior postoperatorio.

Esto es contrario al estudio similar, realizado por Vacketta et al.<sup>(15)</sup>, donde sí que existe una corrección estadísticamente significativa de este ángulo y el de Meary entre los pacientes a los que se les realizó Cotton y los que no. Según refieren los autores, esto se debe a la corrección del arco longitudinal medial que se consigue con esta técnica. Posiblemente, esta discrepancia se deba a que, en nuestro estudio, el grupo de Cotton está únicamente formado por 11 pacientes, frente a los 36 a los que no se les realizó esta técnica (en el estudio de Vacketta et al.<sup>(15)</sup> son 22 y 26, respectivamente), y, por tanto, quizás se necesitarían más pacientes para conseguir resultados estadísticamente significativos. Tal y como ha quedado reflejado en el apartado de resultados, el ángulo de Meary es el que mejor se corrige postoperatoriamente, independientemente de la cirugía llevada a cabo, ya que experimenta una reducción de su media de 14 a 9°.

Como fortaleza del trabajo, creemos que el tamaño de la muestra es considerable y, aunque el estudio es retrospectivo como debilidad, pensamos que aporta información suficiente para apoyar la hipótesis inicial. Sabemos que se puede llegar a un pie plano de tipo IV por evolución de la enfermedad, en pies no tratados, pero si no realizamos una adecuada corrección quirúrgica en los pies planos de tipo III, podemos precipitar esta evolución. Creemos que en un pie artrodesado, apoyar un primer radio elevado (antepié rígido supinado) hace recibir toda la presión en valgo sobre el tobillo y, aunque partamos de un liga-

mento deltoideo competente, este sufre y fracasa, así como también la articulación TMT, llevándonos a una rápida progresión de la deformidad.

### Conclusiones

1. Se da un cambio de tendencia en la cirugía del pie plano de tipo III: dobles artrodesis por un único abordaje medial, en vez de triples artrodesis por doble abordaje.
2. La corrección de la supinación residual rígida del antepié tras una triple o doble artrodesis es indispensable para evitar la progresión de la enfermedad.
3. Se debe hacer un esfuerzo en la sollicitación y obtención de las pruebas correctas antes y después de la cirugía, ya que es indispensable contar con estudio radiográfico en carga de ambos pies y tobillos para la adecuada evaluación de los pacientes.

### Responsabilidades éticas

**Protección de personas y animales.** Los autores declaran no haber realizado experimentos en animales ni seres humanos en la realización de esta investigación.

**Confidencialidad de los datos.** Los autores declaran que han seguido los protocolos de su centro de trabajo sobre la publicación de datos de pacientes.

**Derecho a la privacidad y consentimiento informado.** Los autores declaran que en este artículo no aparecen datos de pacientes.

**Financiación.** Los autores declaran que este trabajo no ha sido financiado.

**Conflicto de intereses.** Los autores declaran no tener ningún conflicto de interés.

### Bibliografía

1. Henry JK, Shakked R, Ellis SJ. Adult-acquired flatfoot deformity. *Foot Ankle Orthop.* 2019;4(1):1-17.
2. Núñez-Samper M, Llanos-Alcázar LF, Viladot-Pericé R, Viladot-Voegeli A, Álvarez-Goenaga F, Bailey EJ, et al. Pie plano adquirido del adulto por disfunción del tibial posterior. Opciones para el tratamiento quirúrgico. *Acta Ortop Mex.* 2021;35(1):92-117.
3. Álvarez F, Ruiz A, Fernández de Retana P. Doble artrodesis del tarso por un único abordaje medial. *Rev Esp Pie Tobillo.* 2012;26(2):56-62.
4. Fernández de Retana PF, Vásquez D, Ruiz A. Insuficiencia del tendón tibial posterior. *Rev Esp Pie Tobillo.* 2013;27(1):9-15.
5. Pasapula C, Shariff S, Cutts S, West J, Kobezda T. Adult Acquired flat foot: a new biomechanical classification for the deformity based on two point failure of the medial column. *Clin Res Foot Ankle.* 2018;6(2):1-7.
6. Hintermann B, Gächter A. The first metatarsal rise sign: a simple, sensitive sign of tibialis posterior tendon dysfunction. *Foot Ankle Int.* 1996;17(4):236-41.
7. Martínez M, García A, Hernández L, Cruces E, Vicente I, Botia C. Pie plano: la aportación del radiólogo. 33 Congreso Nacional SERAM 2018. *Radiología.* 2016;58(Espec Cong):1214.
8. Carranza A, Tejero S, Fernández JJ, Carranza Pérez-Tinao A, Fernández R. Artrodesis subtalar y talonavicular mediante cirugía de mínima incisión en el pie plano del adulto estadio III. *Rev Esp Pie Tobillo.* 2017;31(2):95-104.
9. Fadle AA, El-Adly W, Attia AK, Mohamed MM, Mohamadean A, Osman AE. Double versus triple arthrodesis for adult-acquired flatfoot deformity due to stage III posterior tibial tendon insufficiency: a prospective comparative study of two cohorts. *Int Orthop.* 2021;45(9):2219-29.
10. Soto-Toledo A, Ramírez-Dávila C. Resultados funcionales de la doble artrodesis en deformidad del reotropié: serie de casos. *Rev Colomb Ortop Traumatol.* 2018;32(4):228-33.
11. Shi E, Weinraub GM. Lateral column lengthening for revision triple and double arthrodesis and severe end-stage flatfoot deformity. *J Foot Ankle Surg.* 2019;58(3):577-80.
12. Tejero S, Carranza Pérez-Tinao A, Zambrano MD, Prada E, Fernández JJ, Carranza A. Minimally invasive technique for stage III adult-acquired flatfoot deformity: a mid- to long-term retrospective study. *Int Orthop.* 2021;45(1):217-23.
13. Hyer CF, Galli MM, Scott RT, Bussewitz B, Berlet GC. Ankle valgus after hindfoot arthrodesis: a radiographic and chart comparison of the medial double and triple arthrodeses. *J Foot Ankle Surg.* 2014;53(1):55-8.
14. Miniaci-Coxhead SL, Weisenthal B, Ketz JP, Flemister AS. Incidence and radiographic predictors of Valgus tibiotalar tilt after hindfoot fusion. *Foot Ankle Int.* 2017;38(5):519-25.
15. Vacketta VG, Jones JM, Catanzariti AR. Radiographic analysis and clinical efficacy of hindfoot arthrodesis with versus without cotton osteotomy in stage III adult acquired flatfoot deformity. *J Foot Ankle Surg.* 2022;61(4):879-85.