



REVISTA DEL PIE Y TOBILLO

www.elsevier.es/rptob



TÉCNICAS QUIRÚRGICAS

Técnica de artrodesis subastragalina mediante cirugía de mínima incisión

Minimally invasive surgical technique for subtalar arthrodesis

A. Carranza-Bencano, J.J. Fernández-Torres, G. Castillo-Blanco, S. Tejero-García, A. Alegrete-Blanco y J.R. Fernández-Velázquez

Unidad de Gestión de Traumatología y Reumatología, Unidad de Cirugía de Pie y Tobillo, Hospital Universitario «Virgen del Rocío», Facultad de Medicina, Universidad de Sevilla, Sevilla, España

Recibido el 5 de octubre de 2014; aceptado el 21 de noviembre de 2014

PALABRAS CLAVE

Artrodesis subastragalina; Cirugía mínima incisión

Resumen La indicación más frecuente de la artrodesis subastragalina aislada es artrosis dolorosa postraumática de esta articulación secundaria a fracturas de calcáneo o astrágalo. También está indicada en la artrosis subastragalina primaria, artritis postinfección, artrosis por desalineaciones, coaliciones tarsales, artritis inflamatorias y disfunciones neuromusculares.

Muchos pacientes que requieren este tipo de cirugía presentan un elevado riesgo de complicaciones postoperatorias relacionadas con la cicatrización de las heridas debido a cirugías previas, la Diabetes Mellitus, artritis inflamatorias y otras alteraciones inmunológicas. Por esta razón es importante desarrollar una técnica quirúrgica mínimamente invasiva que se pueda realizar sin isquemia preventiva y que permita la corrección de las deformidades residuales.

© 2015, SEMCPT. Publicado por Elsevier España, S.L.U. Este es un artículo Open Acces distribuido bajo los términos de la licencia CC BY-NC-ND (<http://creativecommons.org/licenses/by-nc-nd/4.0/>).

KEYWORDS

Subtalar arthrodesis; Minimal incision surgery

Minimally invasive surgical technique for subtalar arthrodesis

Abstract The most frequent indication for isolated subtalar arthrodesis is painful posttraumatic osteoarthritis of this joint secondary to talar or calcaneal fractures. It is also indicated in primary subtalar osteoarthritis, postinfection osteoarthritis, osteoarthritis due to malalignment, tarsal coalitions, inflammatory diseases and neuromuscular diseases.

Many patients that require this type of surgery have a high risk of postoperative complications related to wound healing due to previous surgery, Diabetes Mellitus, inflammatory diseases and immunologic disorders. For this reason, it is important to develop a minimally invasive surgical technique that can be performed without ischemia and that allows correction of the deformities.

© 2015, SEMCPT. Published by Elsevier España, S.L.U. This is an open access article under the CC BY-NC-ND license (<http://creativecommons.org/licenses/by-nc-nd/4.0/>).

*Autor para correspondencia.

Correo electrónico: acarranz@us.es (A. Carranza-Bencano).

Introducción

La artrodesis subastragalina aislada es un procedimiento de estabilización quirúrgica en patología aislada de la articulación subastragalina que no responde a tratamiento conservador.

El objetivo es obtener una fusión sólida de la articulación subastragalina en una posición favorable fisiológicamente para eliminar o mejorar el dolor y la función, normalizando la distribución de cargas del pie.

La indicación más habitual es la artrosis subastragalina dolorosa postraumática después de fracturas de calcáneo o astrágalo¹.

Otras indicaciones son artrosis primaria subastragalina, artritis postinfección, artrosis causadas por desalineaciones de ejes como el pie plano adulto por disfunción del tendón tibial posterior, deformidades residuales congénitas (coaliciones tarsales), artritis inflamatorias y disfunciones neuromusculares como la enfermedad de Charcot-Marie-Tooth²⁻⁴.

Muchos de los pacientes con indicación de artrodesis subastragalina presentan un precario estado de los tejidos blandos, debido a cirugías previas por fracturas de calcáneo o astrágalo. La diabetes, artritis inflamatorias y otras alteraciones inmunológicas predisponen igualmente a complicaciones postoperatorias en relación con alteraciones de la cicatrización de las heridas quirúrgicas. De aquí el interés en desarrollar una técnica quirúrgica mínimamente invasiva que se pueda realizar sin isquemia preventiva y que permita, frente a la cirugía artroscópica, la corrección de varo o valgo residual^{5,6}.

Material y métodos

De los 96 pacientes intervenidos hemos analizado los 76 casos (77 pies) sometidos a artrodesis subastragalina aislada entre noviembre del año 2002 y marzo del 2011. Se realizó un seguimiento medio de 50 (15-108) meses. La serie fue compuesta por un 57,8% (44/76) de varones y un 42,2% (32/76) de mujeres (en una mujer la artrodesis fue bilateral de forma secuencial). Todos los pacientes fueron sometidos a un tratamiento conservador previo (AINES, ortesis o infiltraciones) de al menos 6 meses. La serie incluye pacientes con secuela de fractura compleja de calcáneo, artrodesis subastragalina previa fallida, coalición tarsal, artrosis primaria subastragalina, artrosis de causa inflamatoria y otras por disfunciones neuromusculares (mielomeningocele). Se excluyeron aquellos pacientes con signos radiológicos y clínicos de osteomielitis y con desaxaciones en varo/valgo superior a 15°.

El protocolo preoperatorio incluye radiología preoperatoria anteroposterior y lateral en carga, estudio anestésico preoperatorio, profilaxis antibiótica, profilaxis antitrombótica y tratamiento antiinflamatorio.

En el protocolo postoperatorio se realiza vendaje compresivo y férula de yeso durante dos semanas, alta hospitalaria al día siguiente de la cirugía y yeso de carga durante 4 semanas.

Tras la cirugía se recogieron las complicaciones, puntuación del test AOFAS (Dolor, Función y Alineación, sobre 94 puntos, eliminando los ítems de movilidad del tarso), puntuación sumatorio componente mental y físico del cuestionario de salud SF-36 (Versión Española 1.4, junio 1999). Se evaluó la satisfacción al año de la cirugía en todos los

pacientes (Orthopaedic Outcome Scores I Med Doc, Powered by K.M Medical Software Ltd). En los pacientes con dolor persistente y radiografía sugestiva de retraso de la consolidación se realizó TAC siendo el criterio de unión la consolidación de al menos el 50% de la faceta posterior.

Los resultados de las variables se mostraron como la media \pm DE cuando los datos siguieron una distribución normal y como la mediana P50 (P25-P75) en los que se distribuyeron de forma asimétrica. Se aplicó el test de Kolmogorov-Smirnov (SPSS versión 16.0) y el test de Levene de homogeneidad de las varianzas para establecer los criterios de normalidad. Se aplicó el test de la T-Student para muestras apareadas y se estableció $p < 0,05$ para detectar diferencias con significación estadística.

Técnica quirúrgica

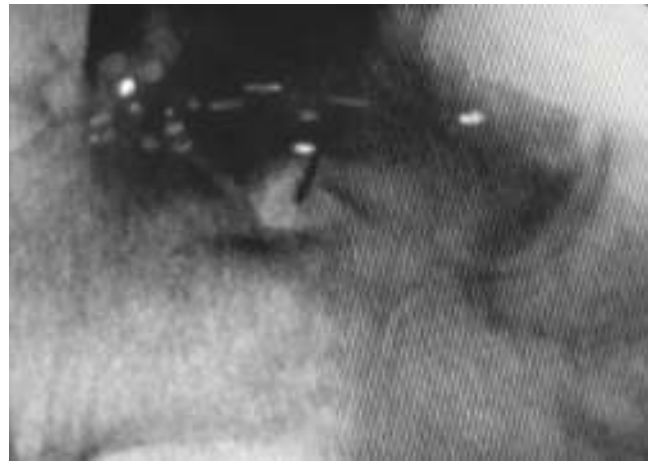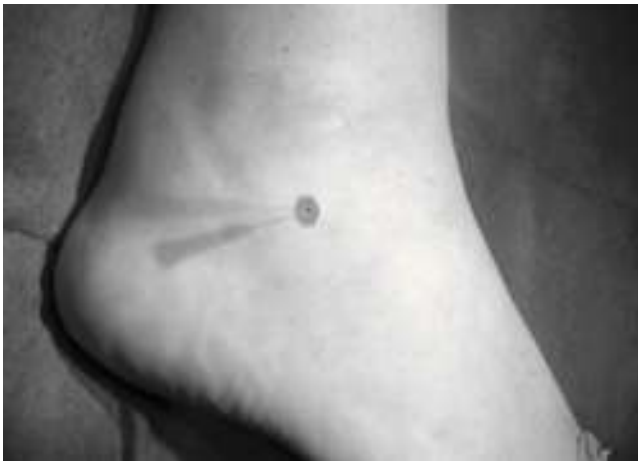Los pacientes (figs. 1 a 17) fueron posicionados en decúbito lateral sin torniquete de isquemia preventiva, en mesa operatoria radiotransparente para permitir el control con fluoroscopia durante la intervención quirúrgica. En los casos necesarios, por la presencia de equino, se realizó tenotomía de alargamiento del tendón de Aquiles por cirugía de mínima incisión (MIS, del inglés: Minimally Invasive Surgery). Se inició la cirugía mediante incisión cutánea de 1 cm en seno del tarso para realizar disección roma y penetración en la articulación subastragalina anterior, media y posterior, cruentando inicialmente las superficies articulares con escoplos y, posteriormente, con brocas motorizadas. Mediante estos dos gestos quirúrgicos se obtiene dentro de la cavidad articular una «papilla» de tejido osteocartilaginoso. Este mismo procedimiento se realizó desde otra incisión posterior de 1 cm (lateral al tendón de Aquiles, similar al portal de artroscopia) para completar el cruentado de la articulación subastragalina posterior. La mayor cruentación interna o externa permitió la corrección del varo o valgo. Finalmente, se procedió a la osteosíntesis a compresión con un tornillo a compresión tipo ICOS (del inglés: Ideal COMpression Screw). En 4 casos de artrosis secundarias a fracturas de calcáneo tratadas mediante osteosíntesis con placa se realizó la artrodesis sin retirar previamente la placa.

Resultados

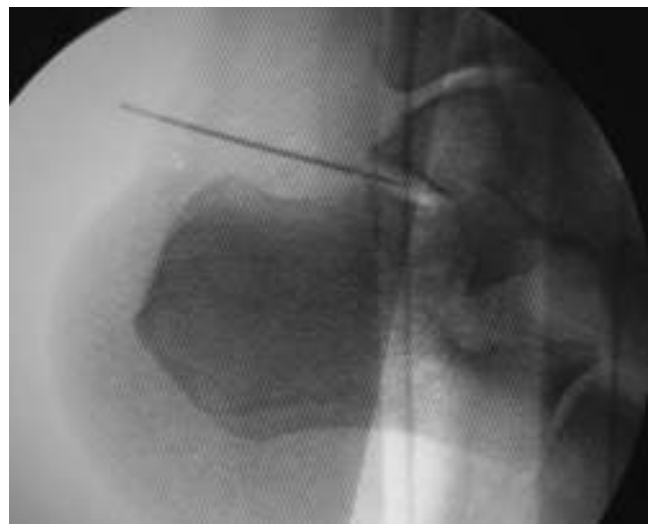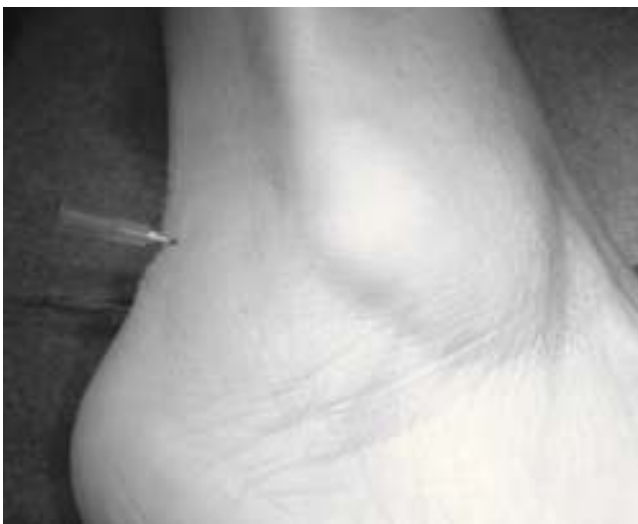Se consideró una fusión correcta cuando se observó la consolidación radiológica en ausencia de dolor. Ello fue confirmado en el 92,2% de los casos (71/77) a los 4 meses de la intervención (rango 3-12 meses) (fig. 18). El 7,8% (6/77) presentó retraso de la consolidación radiológica con dolor asociado excepto un paciente con sospecha radiológica pero vida normal sin dolor.

El valor AOFAS preoperatorio fue de $26,85 \pm 8,6$ y el postoperatorio al año de $74,45 \pm 13,33$, experimentando un cambio de 47,6 puntos (IC 95% 50,7-42,52, $p = 0,0001$). En el 88% (68/77) de los pacientes se consiguió una buena alineación con pie plantígrado y estable. En 9 pacientes que presentaban una pobre alineación previa se observó desalineación de algunos grados en varo (< 5 grados) tras la intervención. En general, la alineación mejoró en 3,85 puntos (IC 95% 4,47-3,25, $p < 0,0001$) en la escala AOFAS de retropié.

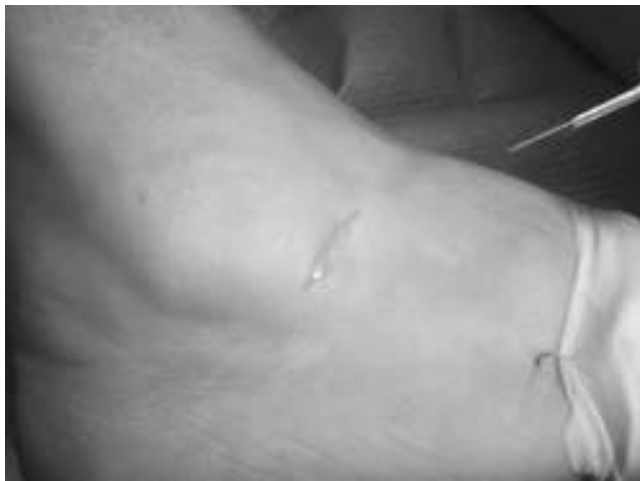A **B** **C**
Figura 1 Posición en decúbito lateral en mesa radiotransparente que permite la visión radiológica lateral del pie (A), AP de tobillo (B) y dorsoplantar del pie (C).



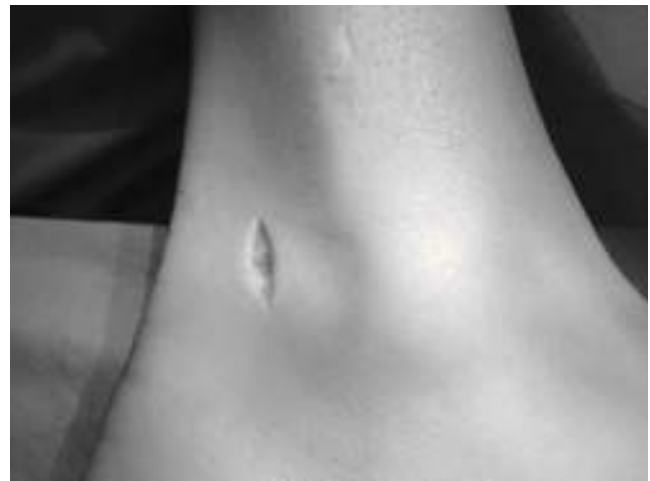A **B**
Figura 2 Identificación del seno del tarso con la introducción de aguja intramuscular (A) y comprobación en radiología (B).



A **B**
Figura 3 Identificación clínica del límite posterior de la articulación subastragalina (A) comprobándolo en Rx (B).

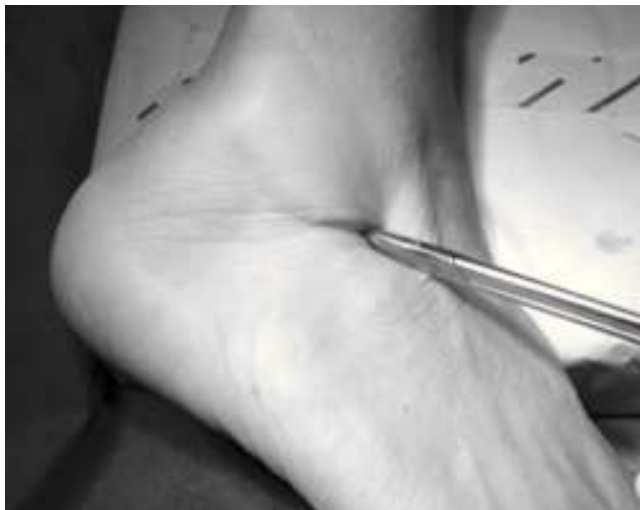

A

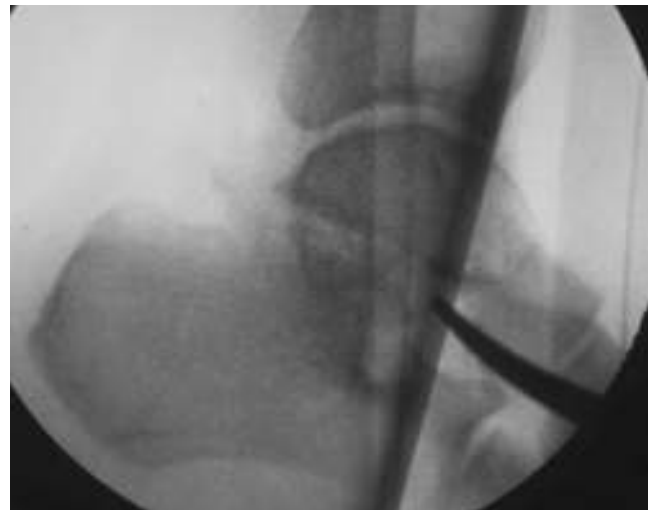

B

Figura 4 Incisión cutánea en seno del tarso (A) y para Aquilea externa (B).

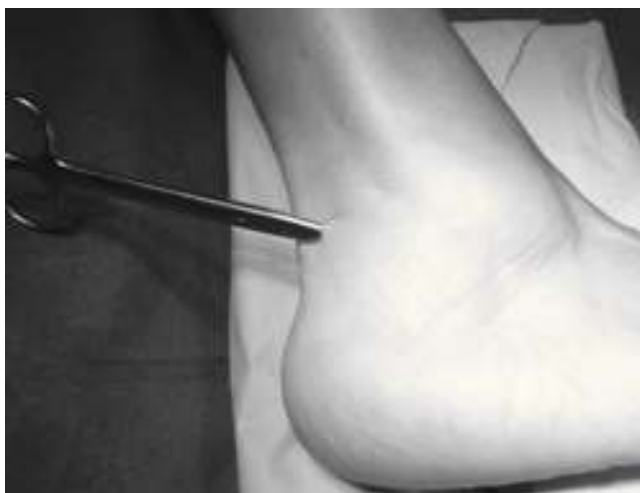

A

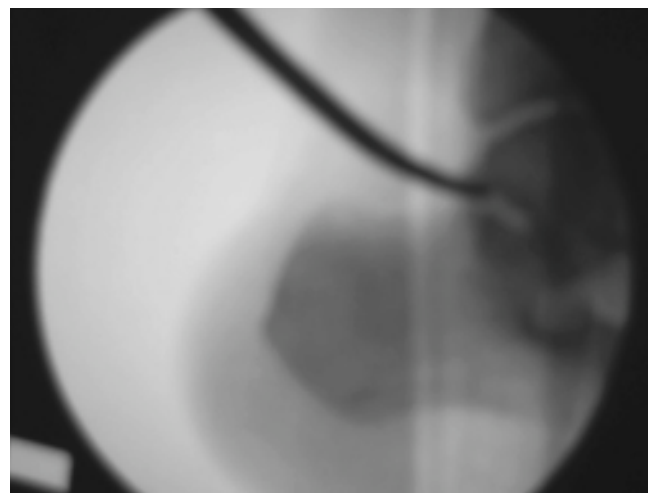


B

Figura 5 Disección roma y penetración articular anterior (A) bajo control Rx (B).



A



B

Figura 6 Disección roma y penetración articular posterior (A) bajo control Rx (B).

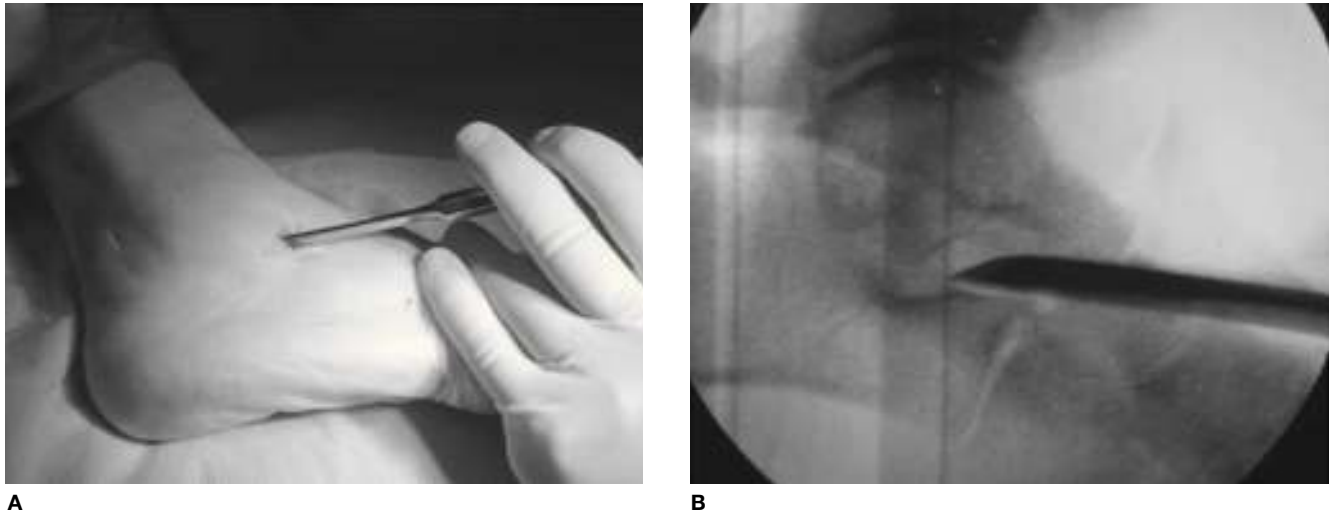


Figura 7 Cruentación con escoplos del seno del tarso y de la superficie articular anterior (A) bajo control Rx (B).

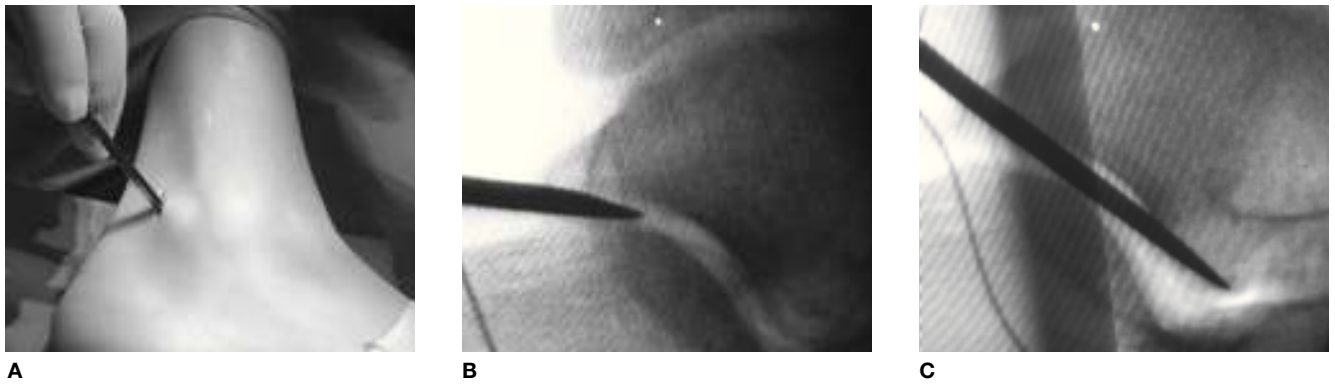

Figura 8 Cruentación con escoplo de superficie articular posterior (A) bajo control Rx (B y C).

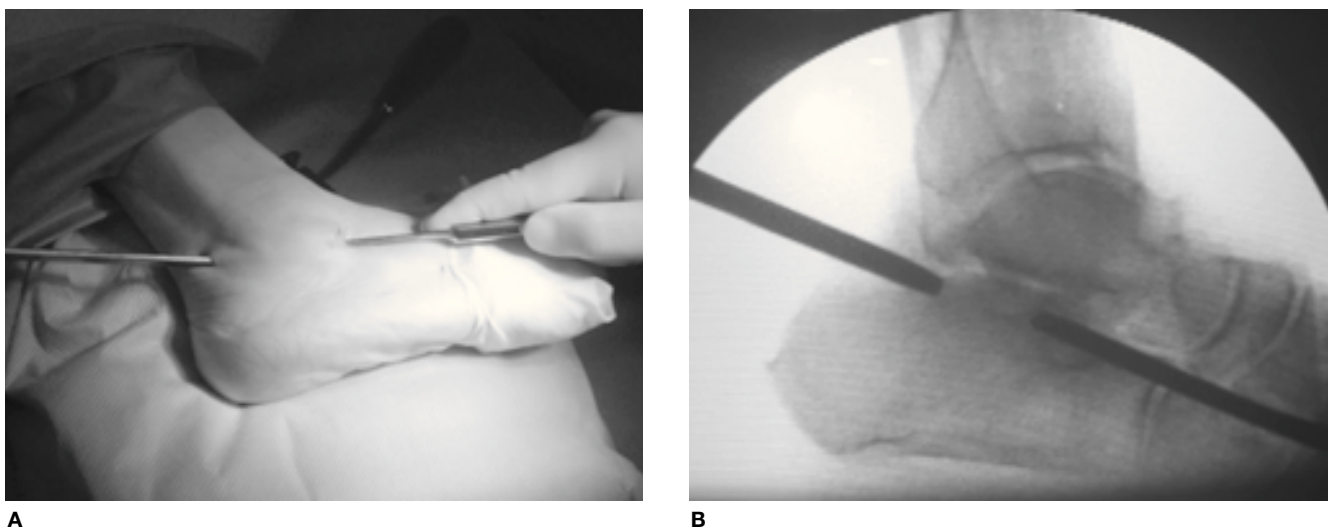
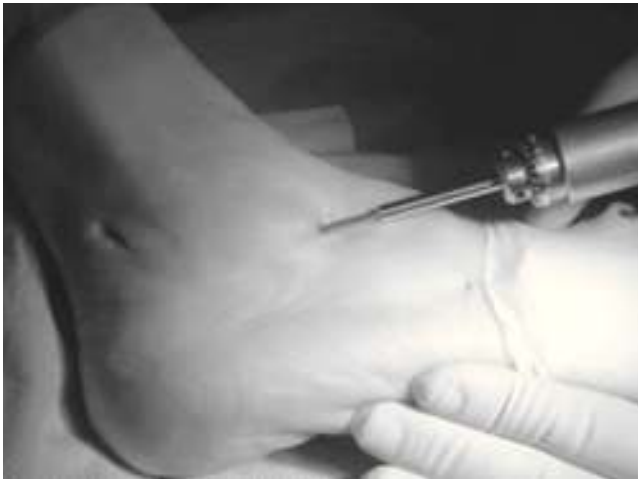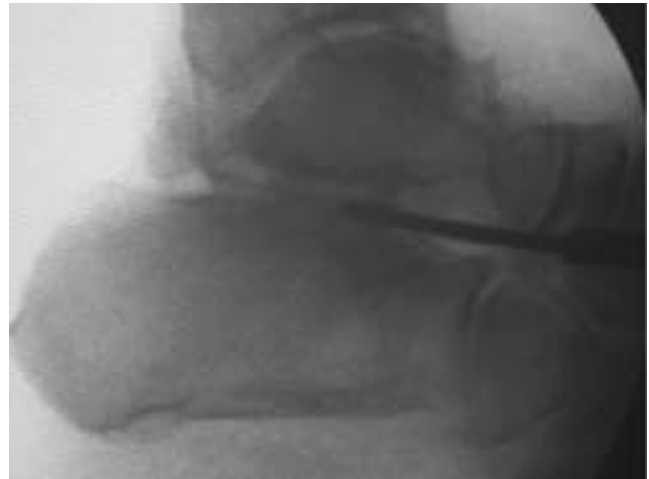


Figura 9 Cruentación con escoplos simultáneamente de las superficies articulares anterior y posterior (A) bajo control Rx (B), para obtener una superficie homogénea de contacto.

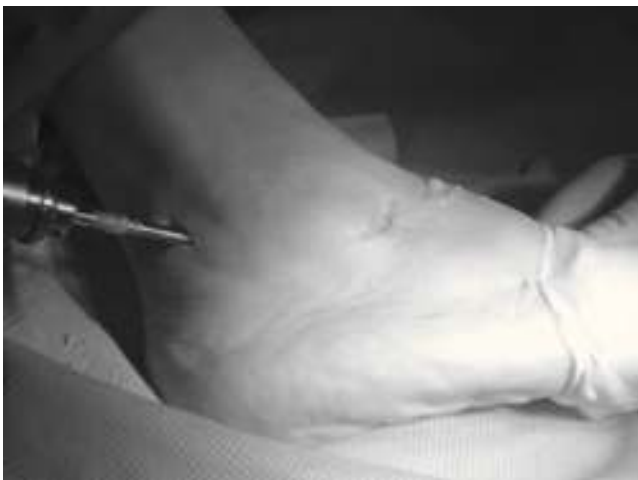

A

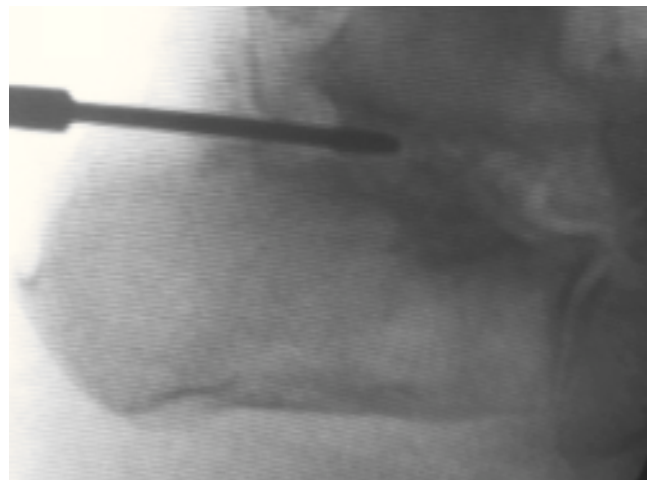


B

Figura 10 Cruentación con broca de la superficie articular anterior (A) bajo control Rx (B).

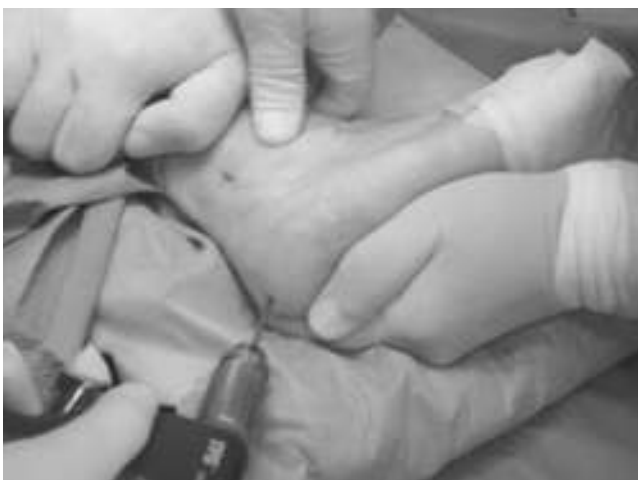

A

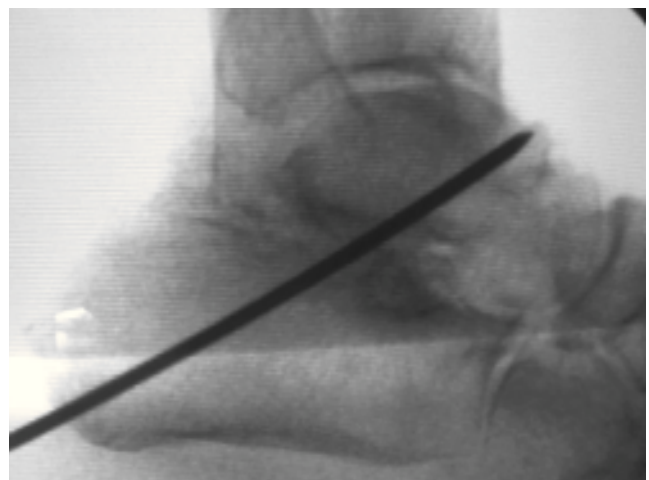


B

Figura 11 Cruentación con broca de la superficie articular posterior (A) bajo control Rx (B).



A



B

Figura 12 Corrección manual de la deformidad e introducción de aguja guía perpendicular a la superficie articular subastragalina (A) bajo control Rx (B).

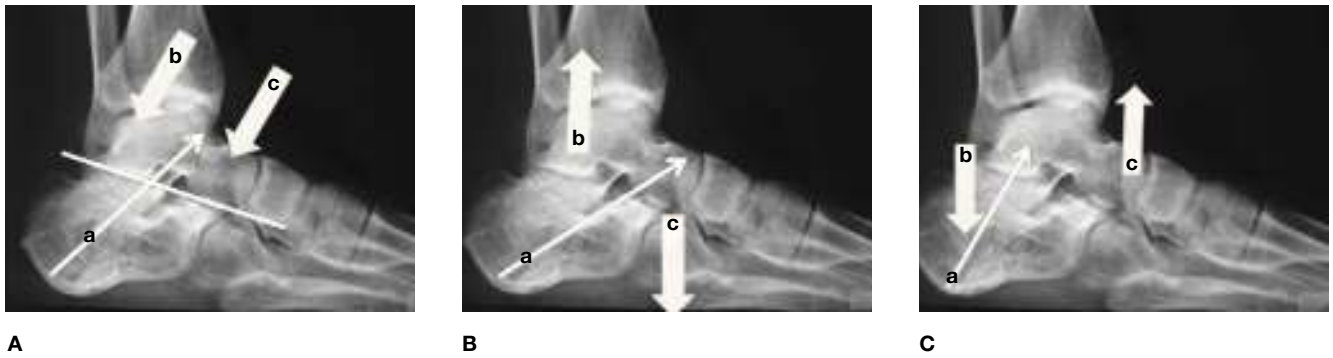

Figura 13 La aguja guía (a) y el posterior tornillo debe dirigirse perpendicularmente a la superficie articular subastragalina para conseguir una compresión homogénea (b y c) de la superficie de artrodesis (A). Si la aguja es anterior (B) la compresión provocará un descenso de la cabeza del astrágalo (c) y un ascenso del cuerpo (b). Si la aguja es posterior (C), al contrario, provocará un ascenso de la cabeza del astrágalo (c) y un descenso del cuerpo (b).

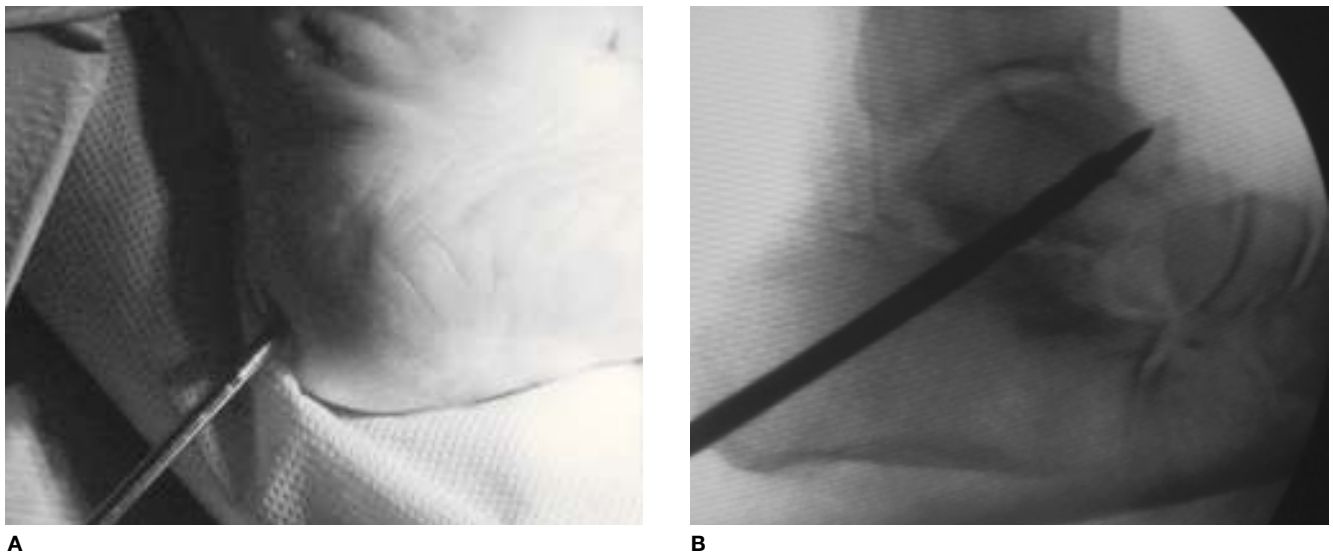


Figura 14 Introducción de la broca siguiendo la aguja guía (A) bajo control Rx (B).

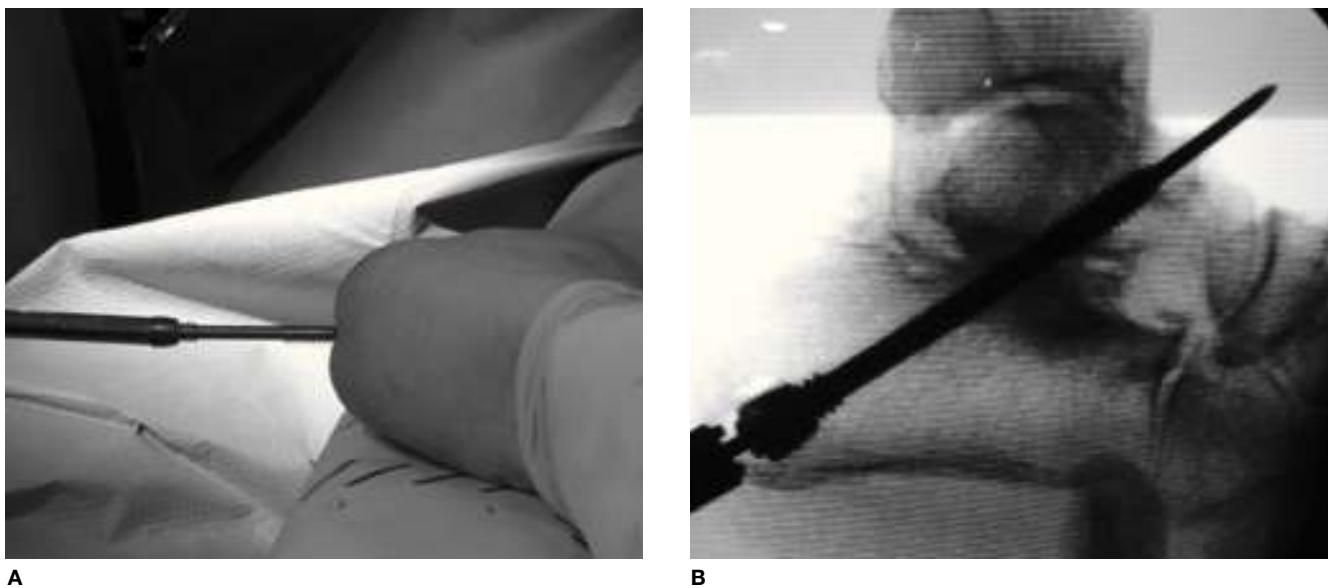


Figura 15 Introducción y compresión del tornillo siguiendo la aguja guía (A) bajo control Rx (B).

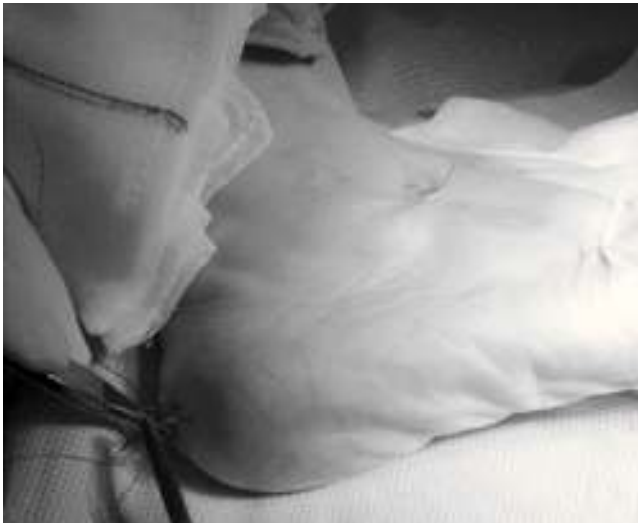

Figura 16 Cierre cutáneo.

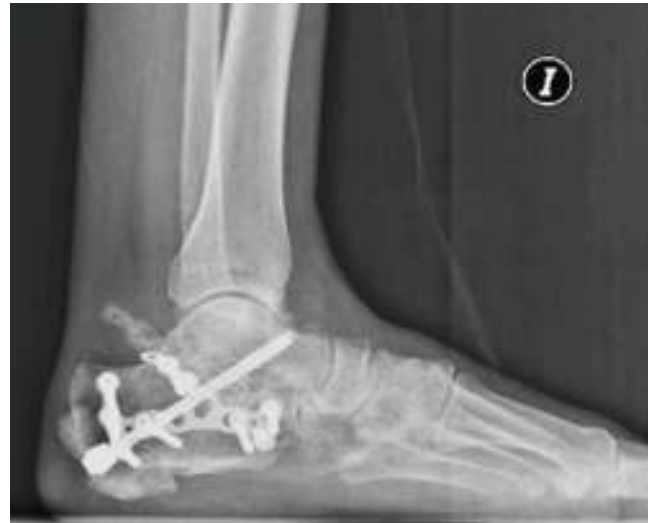

Figura 17 Radiología de artrodesis subastragalina sin retirar previamente la placa de osteosíntesis por fractura de calcáneo.

Los pacientes coincidieron en una lenta recuperación, sin embargo, la mayoría de los casos experimentaron un incremento en el test de calidad de vida tanto del componente físico como mental. La media del sumatorio componente físico sufrió un incremento al año de la intervención de 14,45 puntos (IC 95% 11,58-17,31; $p < 0.0001$). La media del sumatorio componente mental aumentó en 4.15 puntos (IC 95% 2,21-6,1; $p < 0,0001$).

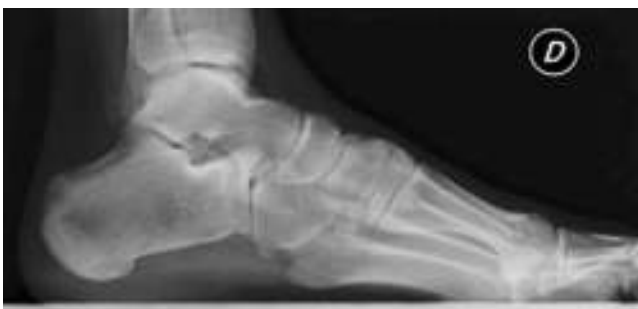El 90,9% (70/77) de los pacientes respondieron que se intervendrían nuevamente en las mismas condiciones previas ya que se habían cumplido las expectativas que se les había explicado antes de operarse. Probablemente no se volverían a intervenir nuevamente 4 pacientes, según la encuesta, y 3 casos que respondieron rotundamente que no se volverían a operar.

La mayoría de las complicaciones son calificadas de menores. El 15,5% (12/77) de los casos presentaron protusión de los tornillos. En 3 casos se evidenció una exóstosis en la zona de la cicatriz posterior. En 4 pacientes se observaron signos radiológicos de afectación yuxtaarticular (3 de la articulación astrágalo-escafoidea y 1 caso de afectación de la tibio-astragalina). No hubo ningún caso de infección superficial ni profunda como tampoco hubo problemas relaciona-

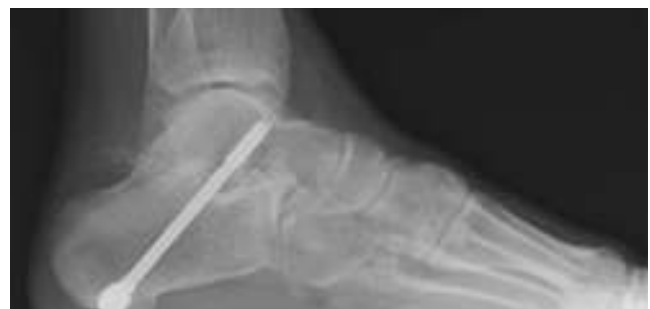dos con las heridas quirúrgicas. Como complicaciones mayores clasificamos a 5 pacientes en los que no se ha conseguido la absoluta consolidación radiológica y siguen con discreto dolor y limitación funcional (6,5%) aunque no se plantean la posibilidad de reintervención.

Discusión

Los fracturas articulares de calcáneo, la inestabilidad, las desalineaciones del retropié y las enfermedades inflamatorias destacan entre las principales causas que provocan la artrosis dolorosa de la articulación subastragalina, siendo la artrodesis aislada la técnica de elección cuando están preservadas el resto de las facetas articulares que conforman el pie y tobillo. El objetivo principal de la artrodesis subastragalina aislada (ISA) es eliminar el dolor y mantener la función del retropié para permitir al paciente retornar a su nivel previo de actividad diaria en poco tiempo. Este trabajo representa la serie más larga de pacientes intervenidos de ISA mediante técnica mínimamente invasiva consiguiendo unos resultados funcionales (AOFAS) y radiológicos (92,2% de fusión) equiparables a la cirugía convencional abierta⁷⁻¹³.



A



B

Figura 18. Imagen radiológica pre (A) y postoperatoria (B).

Una de las complicaciones más temidas por el cirujano es la no unión. Por ello, clásicamente se aboga por grandes incisiones para obtener una buena exposición de las superficies articulares. Sin embargo, muchos de nuestros pacientes presentan grandes riesgos de alteraciones cutáneas por cicatrices previas debido a laboriosas cirugías de fracturas de calcáneo o por sus propios factores de riesgo (diabéticos, inmunodeprimidos, insuficiencia venosa periférica...). De aquí el interés en desarrollar una técnica quirúrgica mínimamente invasiva. En nuestro conocimiento, tras la revisión de la literatura, no existen estudios previos que describan esta específica técnica quirúrgica, por lo que consideramos que este es el primer trabajo que emplea una técnica original de mínima incisión en una larga serie de pacientes con resultados equiparables a la cirugía convencional abierta.

Otro problema añadido en la cirugía convencional es el riesgo de daño neurovascular asociado a la disección de los tejidos blandos, habiéndose documentado en la literatura (sobre 426 pies) hasta un 10% (rango 3-33%) de complicaciones¹³. La técnica original que se detalla en este trabajo presenta bajo riesgo de lesionar estructuras vasculares y nerviosas si se mantienen los instrumentos de cruentado dentro de la articulación subastragalina con la ayuda del fluoroscopio y, de hecho, no se ha registrado en la presente serie ningún caso de lesión vascular ni nerviosa.

Otra de las ventajas de nuestra técnica es la posibilidad de realizar la cirugía sin isquemia preventiva en pacientes con riesgo vascular (Diabetes, secuelas de Síndrome Compartimental o traumatismo vascular, etc.). Además, la ausencia de isquemia permite el sangrado óseo durante la intervención, con lo que el cruentado es más eficaz, al disminuir la posibilidad de necrosar el tejido óseo por la hipertermia provocada por las brocas motorizadas y facilita la creación de un *intermixed hemopoietic tissue* («papilla osteocartilaginosa») que consideramos de alto valor osteogénico para la fusión. Por ello, no retiramos la superficie cartilaginosa triturada, porque hipotetizamos que se produce una fusión por osificación endocondral, el mecanismo más importante de formación ósea primaria¹⁴. De hecho, en tres casos hemos observado el osificado de este *intermixed hemopoietic tissue* cuando se extravasa de la articulación (fig. 19).

En cuanto a la osteosíntesis, según el estudio biomecánico de Chuckpaiwong et al.¹⁵ la mayor estabilidad la ofrecen dos tornillos divergentes. Sin embargo, la mayoría de autores emplean solo un tornillo. En nuestro caso empleamos un tornillo dirigido al centro del astrágalo para realizar una compresión homogénea y evitar el desplazamiento del astrágalo en sentido anterior o posterior y dos tornillos solo en los pacientes con mal stock óseo.

La cirugía por mínima incisión no permite el aporte de injerto en situaciones de pérdidas óseas lo que constituye una limitación de estas técnicas, sin olvidar que la toma de injerto de cresta iliaca o de tibia añade una considerable morbilidad al procedimiento¹².

Han sido descritos abordajes posteriores usando técnicas artroscópicas⁶ y, efectivamente, la artroscopia tiene la ventaja de la visualización de las superficies articulares y la ausencia de irradiación, pero no está exenta de otras complicaciones como la extravasación de agua a diferentes compartimentos pudiendo crear un síndrome compartimental y presenta, además, la necesidad de usar isquemia preventiva y la incapacidad de corrección de alteraciones de ejes.

En conclusión, la técnica de mínima incisión para la artrodesis subastragalina que se describe en este trabajo, es una técnica fácilmente reproducible y con una curva de aprendizaje relativamente corta, no requiere isquemia, presenta mínimo dolor postoperatorio y mínima estancia hospitalaria y los resultados son similares a la técnica convencional abierta pero con menor tasa de complicaciones, sobre todo en pacientes con estado precario de los tegumentos.

Pero se plantean una serie de interrogantes tales como:

1. *Dudas sobre la cruentación sin control visual.* Pensamos que el control radiológico permite observar la desestructuración articular y la pérdida de la línea densa subcondral y realizar perforaciones y observar las brocas con hueso.
2. *¿Cómo se puede asegurar que no se lesiona el nervio tibial posterior con el abordaje posterior?* El abordaje posterior es posterolateral exactamente igual que el descrito por Van Dyck¹⁶ para el abordaje artroscópico y toda la actuación se realiza intrarticular por lo que es difícil lesionar el nervio tibial posterior.
3. *Duda sobre capacidad de corregir una deformidad.* Efectivamente, realizamos una artrodesis «in situ» con limitada corrección de varo o valgo para obtener un apoyo plantígrado y estable.
4. *No aportamos injerto óseo.* Si existe gran hundimiento se precisa de técnicas abiertas con aporte de injerto
5. *Dejar el cartilago en la articulación va en contra de la AO y de otros principios de los últimos 60 años.* No dejamos cartilago estructurado (condrocitos y matriz intercelular) sino una papilla osteocartilaginosa de gran capacidad osteogénica¹⁴, por lo que se obtuvo la consolidación en 71 de los 77 casos a los 4 meses de la intervención (rango entre 3 y 12 meses).
6. *Dos tornillos son más estables. Un solo tornillo no tiene estabilidad rotatoria. Por otra parte, ¿cómo se puede mantener las correcciones varo/valgo solo con un tornillo?* Efectivamente, 2 tornillos son más estables, pero también son una osteosíntesis más rígida. Si el hueso tiene buena consistencia un tornillo potente y centrado como el ICOS provoca una gran compresión a nivel del foco de artrodesis (fig. 13).

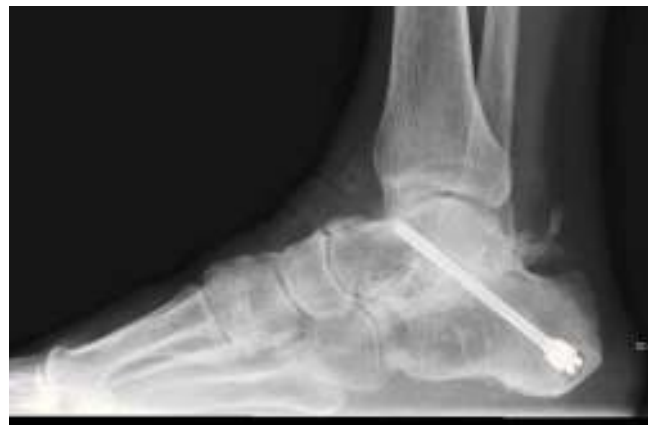

Figura 19 Exostosis en la zona posterior por osificación de la «papilla osteocartilaginosa» resultante de la cruentación de las superficies articulares.

Bibliografía

1. Easley M, Chuckpaiwong B, Cooperman N, Schuh R, Ogut T, Le IL, et al. Computer-assisted surgery for subtalar arthrodesis. A study in cadavers. *J Bone Joint Surg Am.* 2008;90(8):1628-36.
2. Chou LB, Halligan BW. Treatment of severe, painful pes planovalgus deformity with hindfoot arthrodesis and wedge-shaped tricortical allograft. *Foot Ankle Int.* 2007;28(5):569-74.
3. Haskell A, Pfeiff C, Mann R. Subtalar joint arthrodesis using a single lag screw. *Foot Ankle Int.* 2004;25(11):774-7.
4. Mann RA, Beaman DN, Horton GA. Isolated subtalar arthrodesis. *Foot Ankle Int.* 1998;19(8):511-9.
5. Amendola A, Lee KB, Saltzman CL, Suh JS. Technique and early experience with posterior arthroscopic subtalar arthrodesis. *Foot Ankle Int.* 2007;28(3):298-302.
6. Carro LP, Golanó P, Vega J. Arthroscopic subtalar arthrodesis: the posterior approach in the prone position. *Arthroscopy.* 2007;23(4):445.e1-445.e4.
7. Coughlin MJ, Smith BW, Traughber P. The evaluation of the healing rate of subtalar arthrodeses, part 2: the effect of low-intensity ultrasound stimulation. *Foot Ankle Int.* 2008;29(10):970-7.
8. Diezi C, Favre P, Vienne P. Primary isolated subtalar arthrodesis: outcome after 2 to 5 years followup. *Foot Ankle Int.* 2008;29(12):1195-202.
9. Easley ME, Trnka HJ, Schon LC, Myerson MS. Isolated subtalar arthrodesis. *J Bone Joint Surg Am.* 2000;82(5):613-24.
10. Mann RA, Beaman DN, Horton GA. Isolated subtalar arthrodesis. *Foot Ankle Int.* 1998;19(8):511-9.
11. Russotti GM, Cass JR, Johnson KA. Isolated talocalcaneal arthrodesis. A technique using moldable bone graft. *J Bone Joint Surg A* 1988;70(10):1472-8.
12. Scranton PE Jr. Comparison of open isolated subtalar arthrodesis with autogenous bone graft versus outpatient arthroscopic subtalar arthrodesis using injectable bone morphogenetic protein-enhanced graft. *Foot Ankle Int.* 1999;20(3):162-5.
13. Tuijthof GJ, Beimers L, Kerkhoffs GM, Dankelman J, Dijk CN. Overview of subtalar arthrodesis techniques: options, pitfalls and solutions. *Foot Ankle Surg.* 2010;16(3):107-16.
14. Bassett CA. Current concepts of bone formation. *J Bone Joint Surg.* 1962;44A:1217-44.
15. Chuckpaiwong B, Easley ME, Glisson RR. Screw placement in subtalar arthrodesis: a biomechanical study. *Foot Ankle Int.* 2009;30(2):133-41.
16. van Dijk CN, Scholten PE, Krips R. A 2-portal endoscopic approach for diagnosis and treatment of posterior ankle pathology. *Arthroscopy.* 2000;16(8):871-6.