



## Tema de actualización

# Patología de los tendones peroneos

U. Jambrina<sup>1</sup>, A. Sallent Font<sup>2</sup>, G. Duarri Lladó<sup>2</sup>, M. Altayó Carulla<sup>2</sup>, R. Busquets Net<sup>2</sup>

<sup>1</sup> Servicio de Cirugía Ortopédica y Traumatología. Hospital de Sant Pau i Santa Tecla

<sup>2</sup> Unidad de Pie y Tobillo. Servicio de Cirugía Ortopédica y Traumatología. Hospital Universitari Vall d'Hebron. Barcelona

### Correspondencia:

Dra. Rosa Busquets Net

Correo electrónico: rosa.busquets@vallhebron.cat

Recibido el 13 de noviembre de 2024

Aceptado el 16 de noviembre de 2024

Disponible en Internet: diciembre de 2024

### RESUMEN

La patología de los tendones peroneos es una causa de dolor en la cara lateral del retropié que puede pasar fácilmente desapercibida. Una exploración minuciosa basada en la alineación del retropié, la palpación del canal retromaleolar y testar la estabilidad del tobillo son básicos para guiar el diagnóstico. Las pruebas complementarias (radiografías, ecografía o resonancia magnética) nos ayudarán no solo a definir el tipo de lesión (tendinopatía, inestabilidad o rotura), sino también a detectar factores predisponentes (músculos accesorios, vientres de implantación baja o caracterizar la morfología de la corredera retromaleolar, entre otros). El tratamiento debe ser individualizado según las características de cada paciente, ya sea mediante tratamiento conservador o quirúrgico; clásicamente abierto o mediante técnicas menos invasivas, que han ganado más relevancia en los últimos años, como la tenoscopia.

**Palabras clave:** Inestabilidad tendones peroneos. *Os peroneum*. Peroneo corto. Peroneo largo. Rotura peroneos. Tendinopatía.

### ABSTRACT

#### Peroneal tendons disorders

Peroneal tendon pathology is a cause of pain on the lateral aspect of the hindfoot that can easily go unnoticed. A thorough examination based on the alignment of the hindfoot, palpation of the retromalleolar groove and testing the stability of the ankle are essential to guide the diagnosis. Complementary tests (radiographs, ultrasound or magnetic resonance imaging) will help us defining the type of injury (tendinopathy, instability or rupture) and the predisposing factors (accessory muscles, low lying muscle belly or characterize the morphology of the retromalleolar groove). Treatment must be individualized according to the characteristics of each patient, whether through conservative or surgical treatment; classically open or through less invasive techniques such as tenoscopy, which have gained more relevance.

**Key words:** Peroneal tendon instability. *Os peroneum*. Peroneus brevis. Peroneus longus. Peroneal tear. Tendinopathy.



<https://doi.org/10.24129/j.rpt.3802.fs2411016>

© 2024 SEMCPT. Publicado por Imaidea Interactiva en FONDOSCIENCE® ([www.fondoscience.com](http://www.fondoscience.com)).

Este es un artículo Open Access bajo la licencia CC BY-NC-ND ([www.creativecommons.org/licenses/by-nc-nd/4.0/](http://www.creativecommons.org/licenses/by-nc-nd/4.0/)).

## Introducción

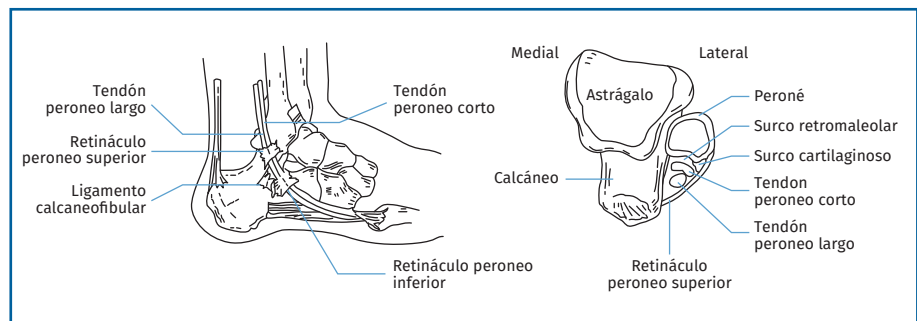
Las lesiones de los tendones peroneos ocasionan dolor lateral en el tobillo y con frecuencia no son diagnosticadas correctamente. Solo un 60% se diagnostican en la primera exploración<sup>(1)</sup>. Debemos tener presente esta etiología en los casos de dolor crónico, así como en los casos de dolor agudo como lesiones asociadas en las entorsis de tobillo. La patología puede variar desde tendinopatía a roturas parciales o completas e inestabilidad de los tendones.

El diagnóstico preciso y el tratamiento oportuno son importantes para minimizar el riesgo de secuelas a largo plazo asociadas a estas lesiones.

## Anatomía

Es importante conocer la anatomía, dado que existen diversas variaciones anatómicas que pueden predisponer al desarrollo de patología de estos tendones. Los tendones peroneos se sitúan en el compartimento lateral de la pierna y están inervados por el nervio peroneo superficial. Actúan como eversores del pie y el PL desciende el primer metatarsiano. Son los primeros músculos que se contraen en respuesta a una inversión súbita del tobillo. Son por tanto vitales para el control de la estabilidad dinámica del complejo lateral del tobillo<sup>(2,3)</sup>. El peroneo corto (PC) se inserta en la base del quinto metatarsiano. El peroneo largo (PL) se inserta en la primera cuña y la base del primer metatarsiano. En su recorrido distal hacia su inserción se curvan alrededor de la punta del peroné dentro del túnel peroneo superior. Ambos se sitúan en un túnel osteofibroso, por detrás de la corredera retromaleolar y recubiertos por el retináculo peroneal superior (RPS) que se extiende desde los 2 cm distales del maléolo peroneal hasta la pared lateral del calcáneo (**Figura 1**).

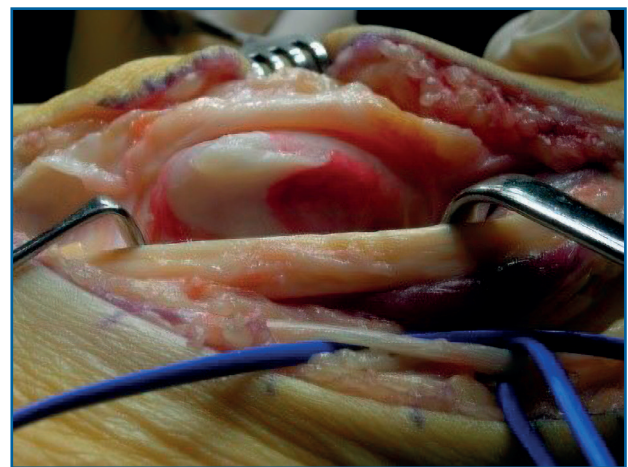
A nivel del maléolo existe un rodete fibrocartilaginoso que amplía la profundidad de la corredera. Esta estructura evitaría la luxación de



**Figura 1.** Anatomía lateral del tobillo que muestra la relación de los tendones peroneos por su paso debajo del retináculo peroneal superior (RPS) y del retináculo peroneal inferior (RPI). En el dibujo de la derecha un corte axial que muestra el borde cartilaginoso de la corredera, la convexidad posterior del maléolo peroneal a nivel de la corredera y la situación anterior del peroneo corto (PC) respecto al largo.

los tendones (**Figura 2**). Distal a la corredera se separan en dos vainas diferentes y discurren por la pared lateral del calcáneo donde a nivel del tubérculo de los peroneos la membrana sinovial se engrosa y constituye el retináculo peroneal inferior (RPI). A nivel de la entrada del PL en el túnel osteofibroso del cuboides se puede hallar un hueso sesamoideo situado dentro de las fibras del PL llamado *os peroneum* (OP). También podemos encontrar el *os vesalianum* en la inserción del PC en la base del quinto metatarsiano, que no debe confundirse con una fractura de la base del quinto metatarsiano.

Existen varias variaciones anatómicas en esta zona que podrían predisponer al desarrollo de lesiones de estos tendones.



**Figura 2.** Imagen quirúrgica. Se visualiza el fibrocartílago y la concavidad de la corredera.

## Factores predisponentes

### Vascularización

La literatura presenta controversia sobre la presencia de zonas avasculares en los tendones peroneos. Estudios previos muestran tanto la existencia de zonas avasculares en ambos tendones<sup>(4)</sup> como solo en el PL<sup>(5)</sup>. Ambos estudios concuerdan en la existencia de zonas avasculares en la región retromaleolar.

Mota *et al.*<sup>(6)</sup> concluyen en un reciente estudio sobre 22 piezas cadavéricas que ambos tendones están bien vascularizados por ramas de las arterias peronea, tibial anterior y lateral plantar. En el 22,7% de los especímenes hallaron zonas avasculares en el tendón del PC localizadas en la región retromaleolar en un 4,5% y en su zona de inserción en un 18,1%. El tendón del PL no presentó zonas avasculares.

### Músculos accesorios

En el compartimento lateral de la pierna podemos hallar como variación anatómica el músculo *peroneus quartus* o cuarto peroneo (CP) con una incidencia de entre un 10 y un 22%, y el *peroneus quintus* (PQ) con una incidencia de entre el 18 y el 34%<sup>(7)</sup>. Ambos se originan en el tercio distal del peroné y hay que diferenciarlos del músculo *peroneus tertius* que se localiza en el compartimento anterior. El músculo CP tiene una inserción variable, habitualmente en la pared lateral del calcáneo, mientras que el PQ se inserta en el dorso del quinto metatarsiano. Una sobreocupación del túnel peroneo puede predisponer a la lesión de estos, ya sea en solitario o en conjunción con otras patologías. Su relación con las lesiones de los tendones peroneos es controvertida<sup>(8,9)</sup>.

### Profundidad de la corredera retromaleolar

Otro elemento que contribuye a la estabilidad de los tendones es la profundidad de la corredera retromaleolar. La morfología del surco retromaleolar viene determinada en gran parte por su porción fibrocartilaginosa.

A nivel del maléolo peroneal, los tendones PC y PL discurren por un túnel osteofibroso formado

por el retináculo peroneo superior (RPS), el fibrocartilago a nivel posterolateral y la corredera retromaleolar anteromedial. La integridad del retináculo superior es el factor más crítico en la subluxación o dislocación de los tendones peroneos<sup>(10,11)</sup>.

Una corredera plana o convexa propiciaría la luxación tendinosa, aunque no existe una evidencia absoluta<sup>(10,12,13)</sup>.

### Vientre muscular de implantación baja

El músculo PL es completamente tendinoso 3-4 cm proximal al extremo distal del maléolo peroneal. En cambio, el vientre muscular del PC puede extenderse distal al margen superior del RPS, considerándose que presenta una implantación baja si supera el extremo del maléolo<sup>(12,14)</sup>.

Aunque esta disposición anatómica también se ha descrito en sujetos asintomáticos, se considera que es un factor predisponente para el desarrollo de tendinopatía peroneal<sup>(8)</sup>.

### Tubérculo peroneal

Un tubérculo prominente puede predisponer a lesiones de los tendones, por lo que su escisión debería ser considerada durante el tratamiento.

### Os peroneum

La calcificación del OP puede predisponer a la lesión o dislocación del tendón PL.

### Diagnóstico clínico

La historia clínica reflejará si el dolor es agudo, si está relacionado con una entorsis o si es de tipo crónico. También indicará si presenta inestabilidad crónica del tobillo y si el paciente ha notado un resalte a nivel retromaleolar, lo que podría sugerir una posible luxación o subluxación.

La exploración clínica debe focalizarse en la localización del dolor retromaleolar y la presencia de edema a este nivel, y si existe laxitud del tobillo asociada a una lesión del ligamento lateral externo.

Las molestias asociadas con las lesiones del PC se localizan habitualmente en la región retroma-

leolar y la punta del peroné, mientras que las asociadas con el PL se localizan con mayor frecuencia en el tubérculo peroneo y el surco cuboideo. En caso del síndrome del OP, los pacientes pueden referir una sensación de “pisar una piedra”<sup>(15)</sup>.

Para visualizar la luxación de los tendones, el paciente debe realizar una circunducción del tobillo empezando con flexión plantar y eversión. La subluxación o la luxación pueden ser evidentes en la exploración inicial o pueden provocarse con la prueba de eversión contra resistencia.

Es fundamental valorar la alineación del retropié y de la extremidad y, en caso de deformidad, valorar si es reductible o no (**Figura 3**). Los pacientes con varo del retropié deben ser explorados para descartar patología neuromuscular (Charcot-Marie-Tooth) y no hay que desestimar aquellos pacientes con varo sutil del retropié. La posición cavovaro coloca en situación de tensión a las estructuras laterales, como el ligamento talofibular anterior y los tendones peroneos, durante la marcha normal. Esto puede provocar inestabilidad lateral del tobillo, desgarros de los tendones peroneos y fracturas por estrés de los metatarsianos laterales y el cuboides<sup>(16,17)</sup>. También debemos valorar los pacientes con pies planos valgus en los que puede existir un pinzamiento de los tendones entre el peroné y la pared lateral del calcáneo.

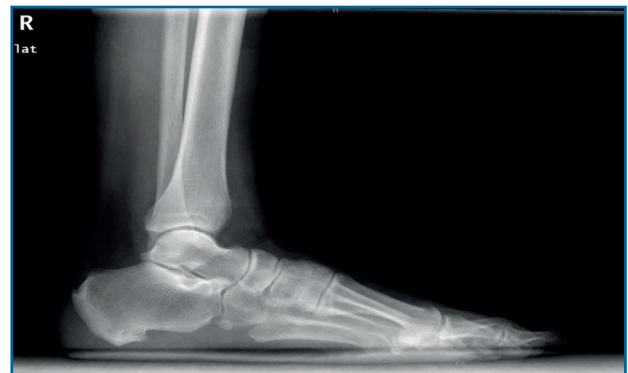Los pacientes que han sufrido una fractura de calcáneo pueden presentar un ensanchamiento de la pared lateral que ocasionará una compresión de los tendones a este nivel. La fractura de calcáneo también puede asociarse a una luxación o subluxación de los tendones peroneos a nivel

del RPS que frecuentemente pasa desapercibida en el momento de la fractura<sup>(18,19)</sup>.

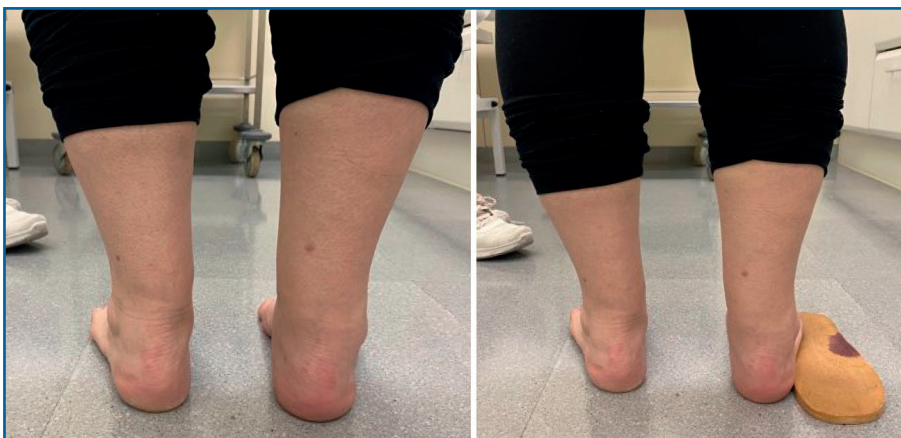## Diagnóstico por imagen

El estudio radiológico se debe realizar de ambas extremidades y en carga, para poder valorar desaxaciones (en varo o valgo) y asimetrías. En la proyección anteroposterior de tobillos se puede observar si existe un arrancamiento de la pared lateral del maléolo peroneal que indica una avulsión del RPS (signo indirecto de luxación conocido como *fleck sign*). En el perfil podemos valorar la presencia de un OP (**Figura 4**). La proyección oblicua puede mostrar un tubérculo peroneal hipertrófico a nivel de la pared lateral del calcáneo.

En el caso de una lesión aguda, la European Society of Sports Traumatology, Knee Surgery and Arthroscopy (ESSKA) recomienda seguir las normas de Ottawa<sup>(20)</sup>.

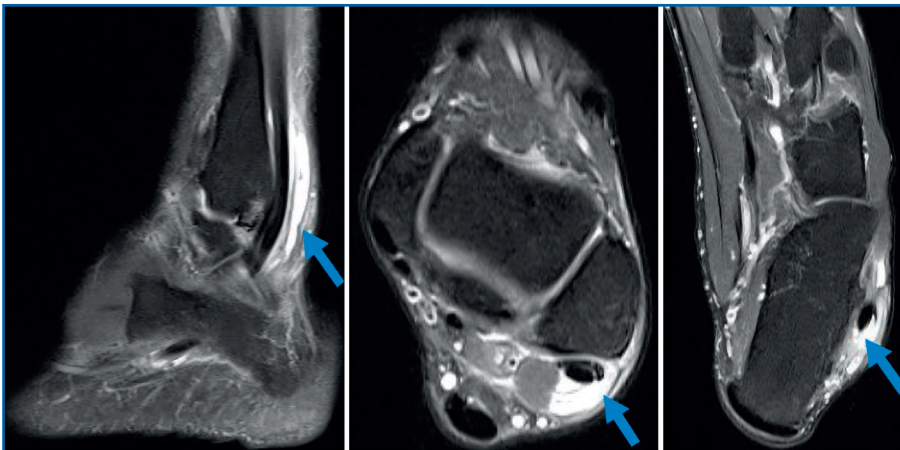


**Figura 4.** Os peroneum a nivel de cuboides.



**Figura 3.** Paciente con varo retropié derecho, test de Coleman positivo.

La resonancia magnética (RM) puede mostrar patología concomitante, como una artropatía subastragalina, lesiones osteocondrales del astrágalo, lesiones del ligamento lateral externo, etc. La tendinosis o la tenosinovitis se visualizan mejor en las imágenes en T2 con un aumento de la señal del tendón y líquido alrededor de este



**Figura 5.** La resonancia magnética (RM) muestra engrosamiento y roturas longitudinales del tendón peroneo corto (PC) a nivel retromaleolar e inframaleolar acompañándose de gran distensión de la vaina por líquido sinovial hasta su inserción distal. En el recorrido inframaleolar el tendón rodea un tubérculo de los peroneos hipertrofiado. El tendón peroneo largo (PL) está engrosado y se acompaña de líquido en su vaina en relación con cambios de tenosinovitis.

(Figura 5). Hay que tener en cuenta que las imágenes de RM pueden presentar el fenómeno del ángulo mágico; esto se da cuando el tendón sufre una angulación de más de 55°, como ocurre distal al maléolo peroneal, y puede dar una falsa imagen de rotura<sup>(21)</sup>. La obtención de imágenes del tobillo en flexión plantar puede aumentar la precisión del estudio, al separar los tendones peroneos en la vaina y disminuir el efecto del ángulo mágico<sup>(9)</sup>.

Conviene destacar el papel creciente de la ecografía, dado que se trata de una exploración dinámica, aunque dependiente del técnico. Permite visualizar luxaciones, roturas<sup>(22-24)</sup> y posibles inestabilidades intravaina.

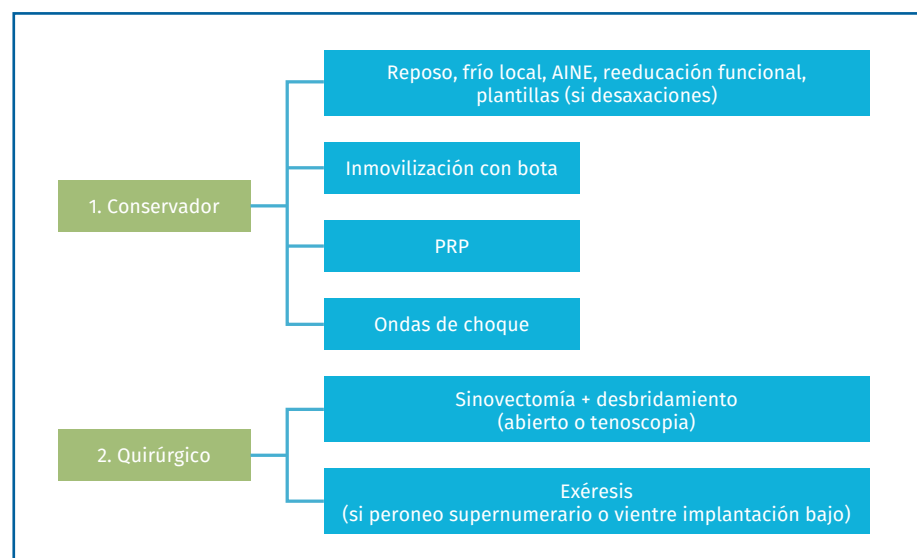
La tomografía computarizada (TC) puede mostrar un tubérculo peroneal hipertrófico al igual que la RM y es útil en el estudio de las secuelas de las fracturas del calcáneo.

## Tratamiento

### Tendinosis o tenosinovitis peroneal (Figura 6)

Los tendones cuyo curso cambia de dirección o que transcurren por túneles óseos o debajo de retináculos, como los tendones peroneos, están recubiertos por una membrana sinovial en estos puntos. No ocurre así con tendones que son lineales, como el tendón de Aquiles. Por ello, los tendones peroneos pueden presentar, además de tendinosis o degeneración de las fibras de colágeno, tenosinovitis, que es la inflamación del tendón y su vaina sinovial<sup>(25)</sup>.

El tratamiento inicial será conservador, mediante reposo, frío local, antiinflamatorios no esteroideos (AINE), la reeducación funcional en casos de sobrecarga por ejercicio y plantillas en casos con desaxaciones. Si este tipo de tratamiento no funciona, se puede considerar inmovilizar



**Figura 6.** Algoritmo de tratamiento de la tendinosis o tenosinovitis. AINE: antiinflamatorios no esteroideos; PRP: plasma rico en plaquetas.

con una bota de marcha unas 6 semanas<sup>(26)</sup>. Las infiltraciones con corticosteroides pueden producir una rotura tendinosa y deben ser evitadas. Sobre la utilización de plasma rico en plaquetas (PRP), no se ha demostrado que tenga un efecto positivo sobre la curación de la tendinopatía peronea. Diferentes estudios han observado mejoría clínica con reducción del dolor tras la inyección peritendinosa de PRP para el tratamiento de tendinopatías crónicas, pero estas han demostrado ser más útiles en tendinopatías de la extremidad superior<sup>(27,28)</sup>. Ante la falta de evidencia, no se puede recomendar su uso como tratamiento estándar<sup>(8,27)</sup>. En relación con las ondas de choque, existe baja evidencia y resultados variables. Algunos estudios indican que el uso de ondas de choque extracorpóreas podría ser beneficioso en el tratamiento de tendinopatías de la extremidad inferior. Se recomienda su uso cuando existe clínica tras 3 meses de tratamiento conservador<sup>(8,29,30)</sup>.

En caso de persistir la sintomatología, está indicado el tratamiento quirúrgico mediante sinovectomía y desbridamiento del tendón si presenta lesiones por tendinosis (abierta o por tenoscopia)<sup>(31-33)</sup>.

Si se asocia con un peroneo supernumerario, un vientre de implantación baja o un tubérculo hipertrofiado, se realizará la exéresis de estos<sup>(34)</sup>.

### Rotura de los tendones peroneos

Las roturas de los tendones peroneos pueden ser parciales o totales. Cuando son parciales, son defectos longitudinales que afectan a una sección mayor o menor del tendón. El tendón PC sufre roturas con más frecuencia que el largo<sup>(1)</sup>.

Se han propuesto varias teorías: el tendón PC se subluxaría en caso de existir una laxitud o rotura del RPS e impactaría con el borde posterior del maléolo peroneal<sup>(35)</sup>, o bien, en el caso de una entorsis de tobillo, el tendón PC quedaría pinzado entre el maléolo y el PL. Con menor frecuencia, ambos tendones pueden presentar roturas y esto suele estar asociado a pies cavos varos. Las roturas pueden situarse a diferentes niveles. La clasificación de Brandes Smith<sup>(36)</sup> para la de PL puede ser útil para los dos tendones (**Tabla 1**).

Solo los pacientes sintomáticos deben ser tratados. Se desconoce la prevalencia exacta de las roturas de los tendones peroneos, pero se estima

**Tabla 1. La clasificación de Brandes Smith**

	Nivel rotura	Lesión asociada
<b>Zona A</b>	RPS	Subluxación o aumento del contenido ( <i>peroneus quartus</i> , <i>quintus</i> o vientre muscular de implantación baja)
<b>Zona B</b>	RPI	Hipertrofia tubérculo peroneal
<b>Zona C</b>	Cuboides	Lesión PL

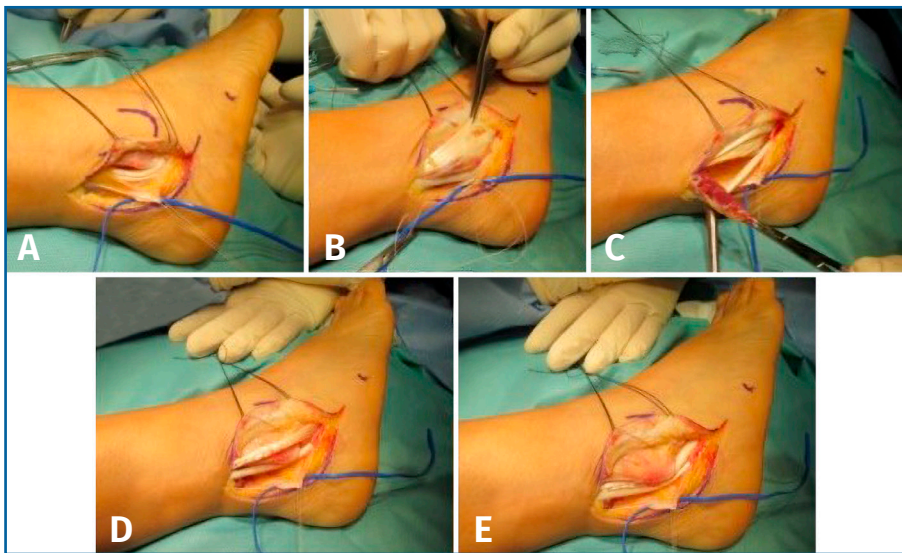
PL: peroneo largo; RPI: retináculo peroneal inferior; RPS: retináculo peroneal superior

que solo algunas son sintomáticas. En pacientes cuya sintomatología y la exploración física sugieren que la causa es una rotura tendinosa, pero que presenta imágenes negativas, el tratamiento conservador (inmovilización, modificación de la actividad, fisioterapia y antiinflamatorios) es la primera opción. Si falla, la recomendación de la ESSKA en estos casos sería la realización de una tenoscopia.

En cuanto al tratamiento quirúrgico, Redfern y Myerson propusieron 3 tipos de lesiones: tipo I, cuando los dos tendones están casi intactos; tipo II, cuando un tendón está roto y el otro es reparable o está intacto; y tipo III, cuando ambos están rotos y no son reparables. En el tipo IIIA el músculo no presenta excursión proximal y en el IIIB sí presenta excursión<sup>(37)</sup>.

En el caso de las lesiones de tipo I, si ambos tendones tienen lesiones reparables, se procederá al desbridamiento y su reparación por tubulización, que consiste en suturar el tendón sobre sí mismo. Este procedimiento puede realizarse por abordaje abierto o bien por tenoscopia, seguido de un abordaje *mini open*<sup>(38)</sup>.

En el caso de las lesiones de tipo II, caracterizadas por el desgarramiento de un tendón asociado con un tendón restante con una excursión adecuada, clásicamente se ha sugerido que, si la rotura afecta a menos del 50% del tendón una vez desbridado, este puede ser reparado mediante tubulización (**Figura 7**), pero si afecta a más del 50% debe realizarse una tenodesis<sup>(39)</sup>. Según la ESSKA esta recomendación es arbitraria y no está basada en la evidencia. Es mejor reparar un tendón, siempre que una vez reparado resista a la tracción ejercida por el cirujano<sup>(8)</sup>. Se han publicado buenos resultados en cuanto a escalas de valoración, así como de vuelta a la actividad física<sup>(15,37,40)</sup>.



**Figura 7.** Rotura de tendón peroneo corto (PC) asociado a vientre de implantación baja. A: abordaje retroperoneal e identificación de nervio sural, con los tendones peroneos aparentemente normales; B: visualización de rotura longitudinal del PC y vientre muscular de implantación baja; C: tubulización del tendón; D: reducción de los tendones y comprobación de su estabilidad; E: no se requiere profundizar la corredera.

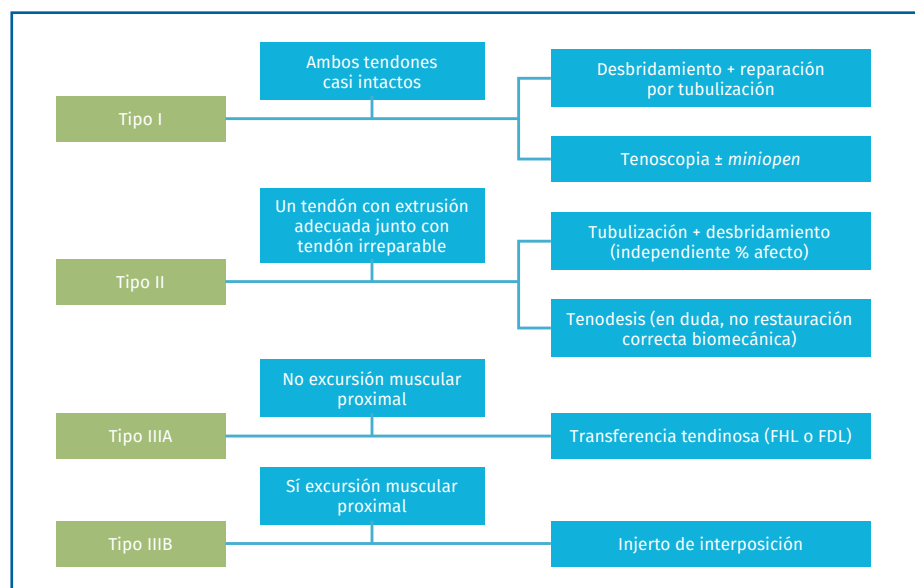
Por el contrario, Danna y Brodsky, basándose en sus observaciones, justifican realizar la escisión del corto (cuando la rotura afecta a más del 50%) y su tenodesis al largo, porque el tendón del músculo corto reparado suele acabar adherido al PL, causando dolor debido a la restricción de la excursión del tendón<sup>(39)</sup>.

No obstante, estudios en cadáver han demostrado que la tenodesis no restaura completamente la biomecánica de los tendones, especialmente en el caso de la tenodesis del PC al PL. El uso de auto- o aloinjertos sí consigue restaurar la tensión distal, por lo que podría desbancar el uso de la tenodesis<sup>(41)</sup>.

Por último, en el caso de las lesiones de tipo III, cuando ambos tendones son irreparables, debemos determinar si existe viabilidad de los vientres musculares y una correcta excursión.

Si no se aprecia una excursión muscular proximal (tipo IIIA), se recomienda la transferencia tendinosa con el *flexor hallucis longus* (FHL) o *flexor digitorum longus* (FDL)<sup>(42)</sup>. La mayoría de los autores prefieren la transferencia del FHL, ya que tiene una longitud superior, mayor potencia y recorrido similar<sup>(43-45)</sup>. Esta técnica implica la sección del tendón a nivel del nudo de Henry pasándolo proximal y luego posteriormente alrededor de la tibia y el peroné, y uniéndolo distalmente al tendón PC restante o a través de un túnel óseo en la base del quinto metatarsiano con sutura a sí

mismo en un bucle o con un tornillo de biointerferencia<sup>(39)</sup>. Las transferencias de FDL y FHL pueden presentar déficits de balance y fuerza a largo plazo<sup>(15)</sup>. Por ello, deben reservarse para aquellos casos en los que la tenodesis o los injertos sean insuficientes.



**Figura 8.** Algoritmo del tratamiento de las roturas tendinosas. FDL: flexor digitorum longus; FHL: flexor hallucis longus.

Si existe excursión muscular proximal (tipo IIIB), se puede utilizar un injerto de interposición. Se ha estudiado el grado de infiltración grasa en el PC comparando pacientes con desgarros parciales y pacientes controles sanos. La clasificación de Goutallier (estudio del manguito de los rotadores con RM) podría ser de utilidad para determinar el estado de la musculatura y así decidir el tratamiento correcto<sup>(46)</sup>.

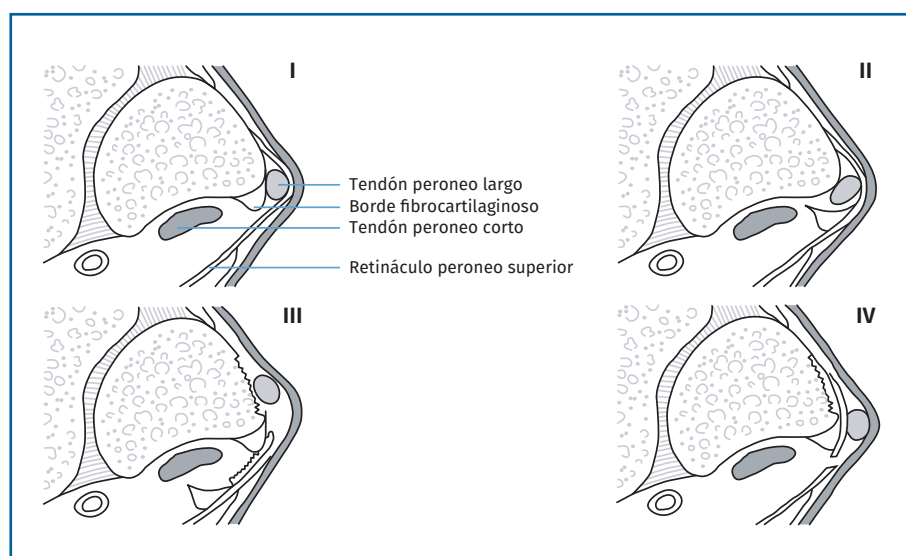
Los injertos tendinosos se suturan proximalmente a la unión miotendinosa del PC mediante una técnica Pulvertaft y distalmente se pueden suturar al muñón del PC también mediante Pulvertaft o en la base del quinto metatarsiano mediante un tornillo interferencial con resultados similares<sup>(47,48)</sup>. Si la vaina tendinosa es fibrótica, se había aconsejado realizar una técnica en dos tiempos<sup>(49,50)</sup>. Redfern y Myerson describieron la recidiva de la fibrosis a pesar de realizar el procedimiento en dos tiempos. Por ello, esta técnica ha caído en desuso<sup>(37)</sup>. En la **Figura 8** se describe el algoritmo de tratamiento.

### Inestabilidad (luxación, subluxación) de los tendones peroneos

El mecanismo más frecuente es la contracción forzada excéntrica de los tendones peroneos combinada con la dorsiflexión y eversión del tobillo, típico en esquiadores. También se ha observado que una flexión plantar forzada combinada con una eversión del retropié puede desencadenar la luxación de los tendones peroneos, sobre todo en deportes de desplazamiento lateral, como el baloncesto, patinaje sobre hielo, fútbol o tenis.

En casos crónicos, los esguinces de repetición pueden llevar a una incompetencia del RPS, provocando una inestabilidad secundaria<sup>(51)</sup>.

La clasificación de Eckert y Davis describe 3 tipos de lesiones. En el grado I se produce una avulsión del RPS desde el maléolo peroneal y los



**Figura 9.** Clasificación de la luxación de los tendones peroneos de Eckert y Davis ampliada por Oden con el cuarto grado.

tendones quedan situados entre el hueso y el periostio; es el tipo más frecuente. En el grado II el borde de fibrocartílago se arranca junto al retináculo y los tendones se sitúan entre el fibrocartílago y el peroné; y en el grado III se produce una avulsión de una fina capa de hueso desde el maléolo peroneal, dando lugar al *fleck sign*<sup>(52)</sup>. Oden añadió un cuarto grado donde el retináculo se desgarró desde su inserción posterior a nivel del calcáneo y la fascia del tendón de Aquiles y el tendón se sitúan superficiales al retináculo (**Figura 9**)<sup>(53)</sup>.

En cuanto al tratamiento, las lesiones agudas pueden ser tratadas mediante inmovilización, aunque con una baja probabilidad de éxito (alrededor del 50%). Las lesiones de grado III serían las que tienen más probabilidades de éxito<sup>(26)</sup>. Consiste en inmovilizar con botina de yeso en equino durante 6 semanas, excepto si asocia una lesión del ligamento lateral externo, que deberá inmovilizarse en neutro para no comprometer la correcta cicatrización del ligamento. La mayoría de los casos requerirán tratamiento quirúrgico. La ESSKA recomienda diferenciar entre lesiones agudas y crónicas según el tipo de paciente.

### Lesiones agudas en pacientes no deportistas

Inicialmente, se recomienda el tratamiento conservador y, aunque hasta un 50% puede presen-



tar recurrencia, el tratamiento quirúrgico secundario no presenta peores resultados ni modifica las posibilidades quirúrgicas<sup>(8)</sup>. Las opciones quirúrgicas son la reducción de los tendones, la reparación directa del RPS y la profundización del surco retromaleolar, que se pueden realizar tanto de forma abierta como endoscópica.

En el caso de cirugía abierta, se realiza la reparación directa del retináculo<sup>(54)</sup>. No existe consenso sobre si es necesario asociar la profundización del surco en pacientes no deportistas<sup>(8)</sup>. Es importante no dejar en excesiva tensión el RPS para no provocar conflictos de espacio. Si optamos por el tratamiento endoscópico, se recomienda realizar un desbridamiento del borde lateral y asociar la profundización del surco retromaleolar, siendo la reparación del RPS opcional. El uso de anclajes óseos y nudos se puede relacionar con irritación y dolor, sobre todo en zonas con escaso tejido subcutáneo, por lo que se han diseñado técnicas sin nudos<sup>(55)</sup>.

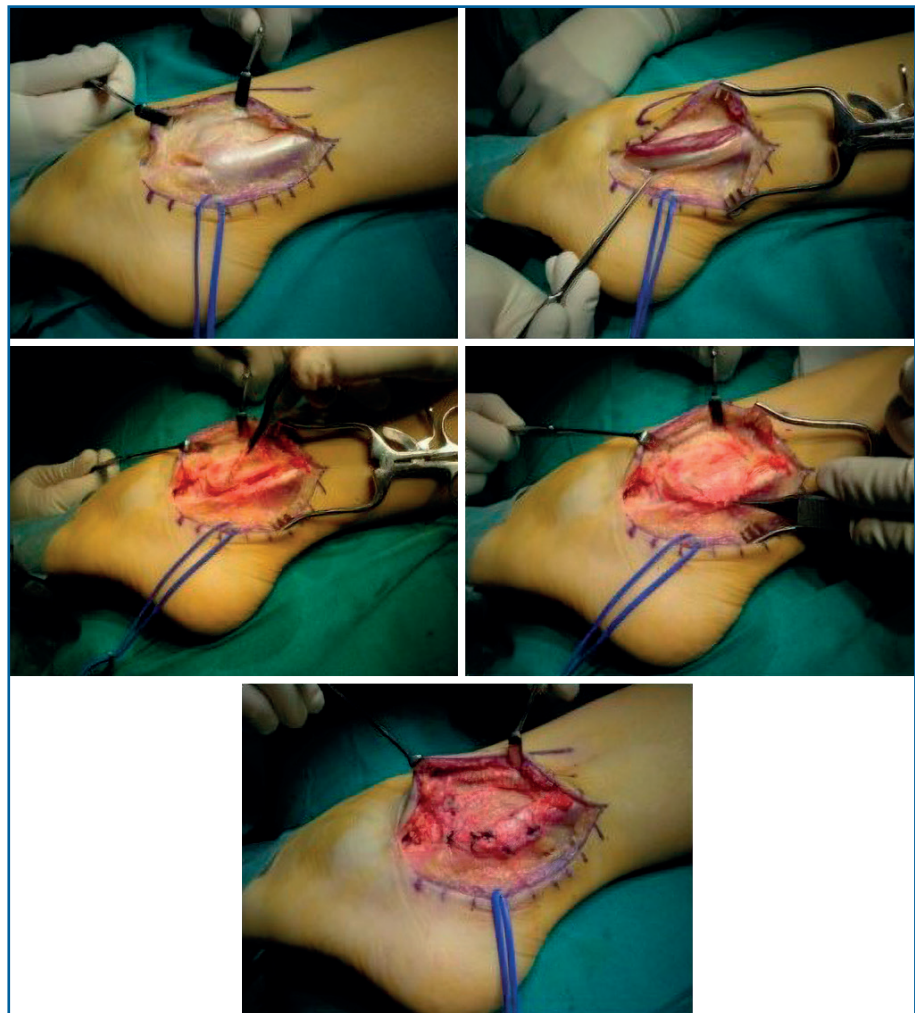
### Lesiones agudas en atletas

El tratamiento de elección es quirúrgico. En atletas sí se recomienda incluir profundización del surco retromaleolar. Tanto el tratamiento abierto como el endoscópico son correctos. El tratamiento endoscópico presenta menores tasas de complicación y una reincorporación al deporte más precoz<sup>(38,56)</sup>.

### Lesiones crónicas

Son secundarias a lesiones no diagnosticadas o no tratadas. Existen diferentes opciones quirúrgicas<sup>(54)</sup>:

- Reparación y refuerzo del retináculo superior: misma técnica que para las lesiones agudas.
- Transferencia de partes blandas: destinadas a reforzar el retináculo y estabilizar los tendones peroneos. Se han descrito diferentes técnicas utilizando tendón de Aquiles, PC, músculo plantar o injerto de *gracilis*.
- Redirigir los tendones peroneos: la mayoría de las técnicas utilizan el ligamento peroneo-calcáneo. Se ha observado una tasa alta de lesiones del nervio sural asociadas y rigidez del tobillo.
- Bloqueo óseo: basadas en osteotomías para la profundización del surco retromaleolar. Buenos resultados, aunque con alta tasa de complicaciones (fracturas, irritación de los tendo-



**Figura 10.** Paciente con luxación recidivante. Ventre de implantación baja que se reseca. Retensado del retináculo que se refuerza con colgajo de periostio de maléolo peroneal.

nes, dolor crónico, no uniones o recurrencia de la luxación).

- Profundización del surco retromaleolar: permite corregir un surco convexo, aunque también es útil en surcos con una morfología normal.
- Refuerzo con periotio (Figura 10).

En el consenso de la ESSKA-Ankle and Foot Associates (AFAS) de 2018 se recomienda la estabilización quirúrgica con profundización del surco retromaleolar, ya que mejora la acomodación de los tendones peroneos si estos están acortados (Figura 11). En todos los tipos de inestabilidad, siempre que se aborden de forma abierta, se ha de reparar el RPS<sup>(8)</sup>.

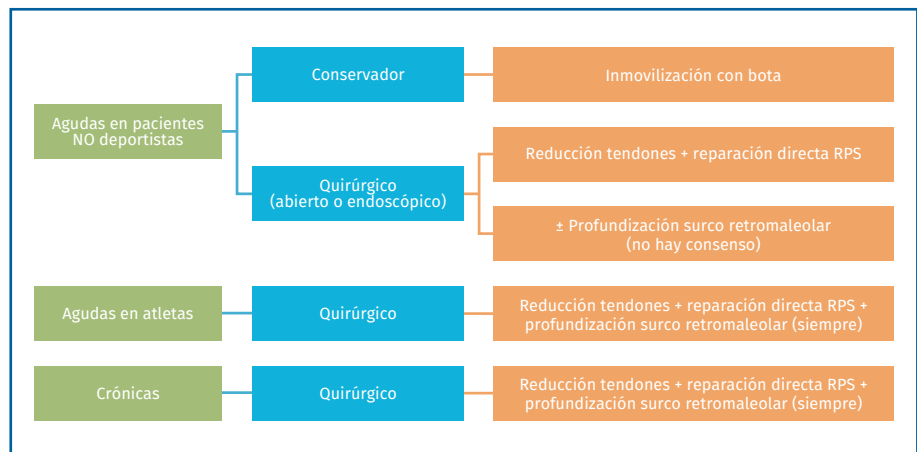


Figura 12. Tratamiento de la luxación/subluxación de los tendones peroneos.

Si existen estructuras que ocupen el espacio retromaleolar (vientre de implantación bajo o *peroneus quartus*), deberemos reseccarlas.

En la Figura 12 se muestra el algoritmo de tratamiento descrito.

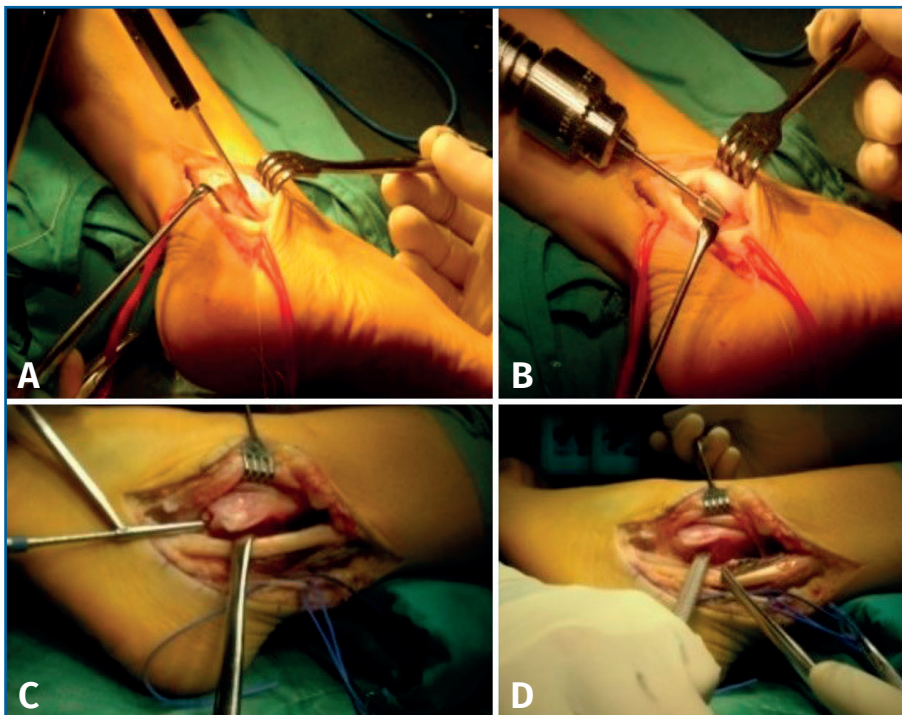


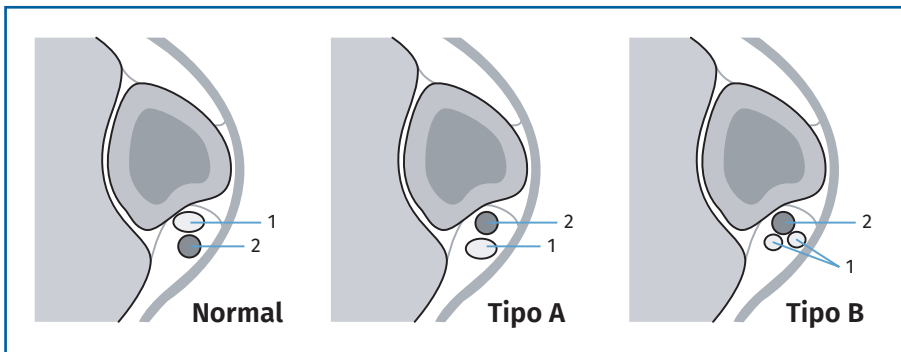
Figura 11. Imagen intraoperatoria de profundización de corredera. A y B: en este caso se procedió a levantar una tapa del suelo de la corredera con escoplo y fresar el fondo de hueso subcondral. Posteriormente, se recoloca la tapa sin síntesis y se sutura el retináculo con retensado si es redundante en el caso de inestabilidad; C y D: se profundiza la corredera con el método indirecto mediante una broca de 4,5 mm y posteriormente se impacta el suelo de la corredera.

### Luxaciones intravaina

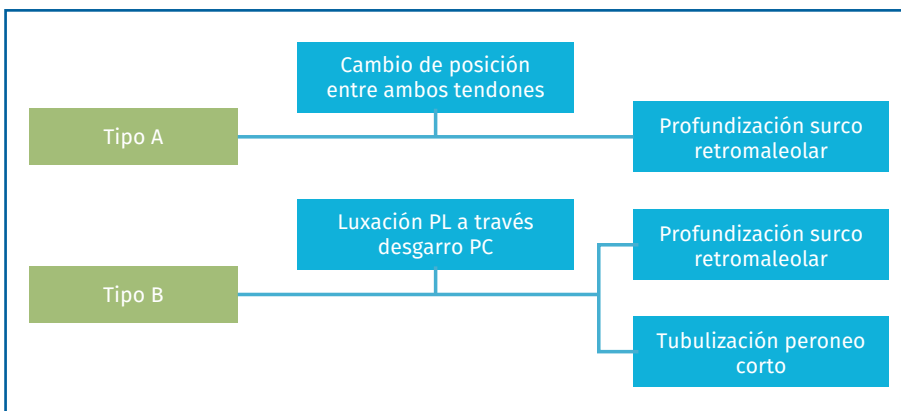
Lesión de reciente descripción caracterizada por una clínica de dolor y disfunción de los tendones peroneos, sin luxación o subluxación reproducible a la exploración física<sup>(57)</sup>.

La luxación intravaina se da cuando existe un cambio en la posición entre los tendones PC y PL dentro del surco retromaleolar y con un retináculo proximal íntegro. Se definen dos tipos de luxación (Figura 13).

En el tipo A se da un cambio relativo de posición entre ambos tendones sin que estos ni el retináculo superior presenten lesión alguna. Es el tipo más frecuente. En el tipo B el PL se luxa a través de un desgarramiento longitudinal del PC.



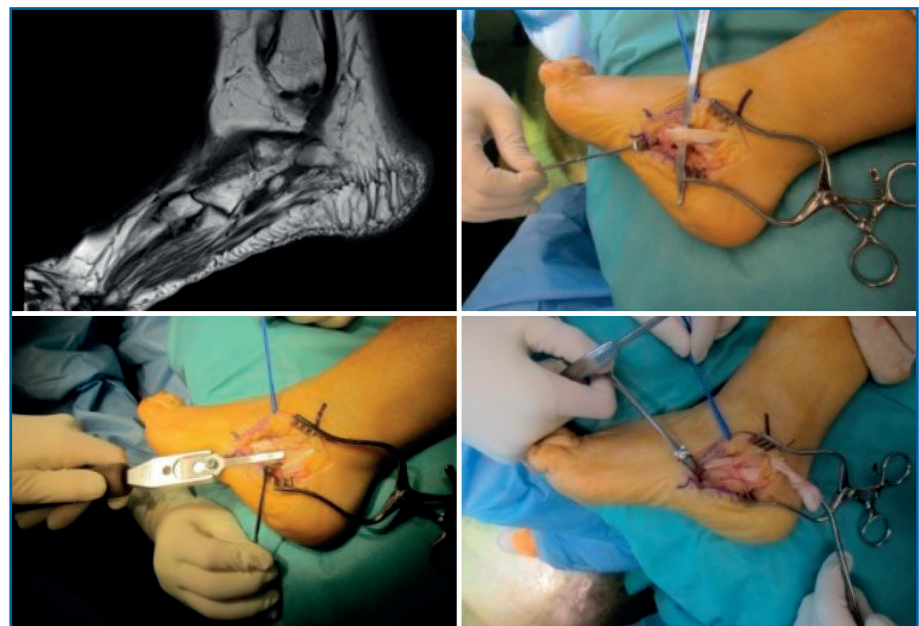
**Figura 13.** Clasificación de las luxaciones intravaina según Raikin (1: peroneo corto; 2: peroneo largo).



**Figura 14.** Algoritmo de tratamiento de las luxaciones intravaina. PC: peroneo corto; PL: peroneo largo.

La ecografía permite una evaluación dinámica de la lesión.

El tratamiento se basa en realizar una profundización del surco retromaleolar. En lesiones de tipo B se deberá reparar el tendón PC (Figura 14). Vega et al. describen el tratamiento de 6 pacientes mediante tendoscopia, realizando profundización del surco retromaleolar en 2 casos y exéresis de un vientre de implantación baja o un peroneo *quartus*, siendo una técnica segura y con mejoría de las escalas visuales analógicas (VAS)<sup>(58)</sup>.



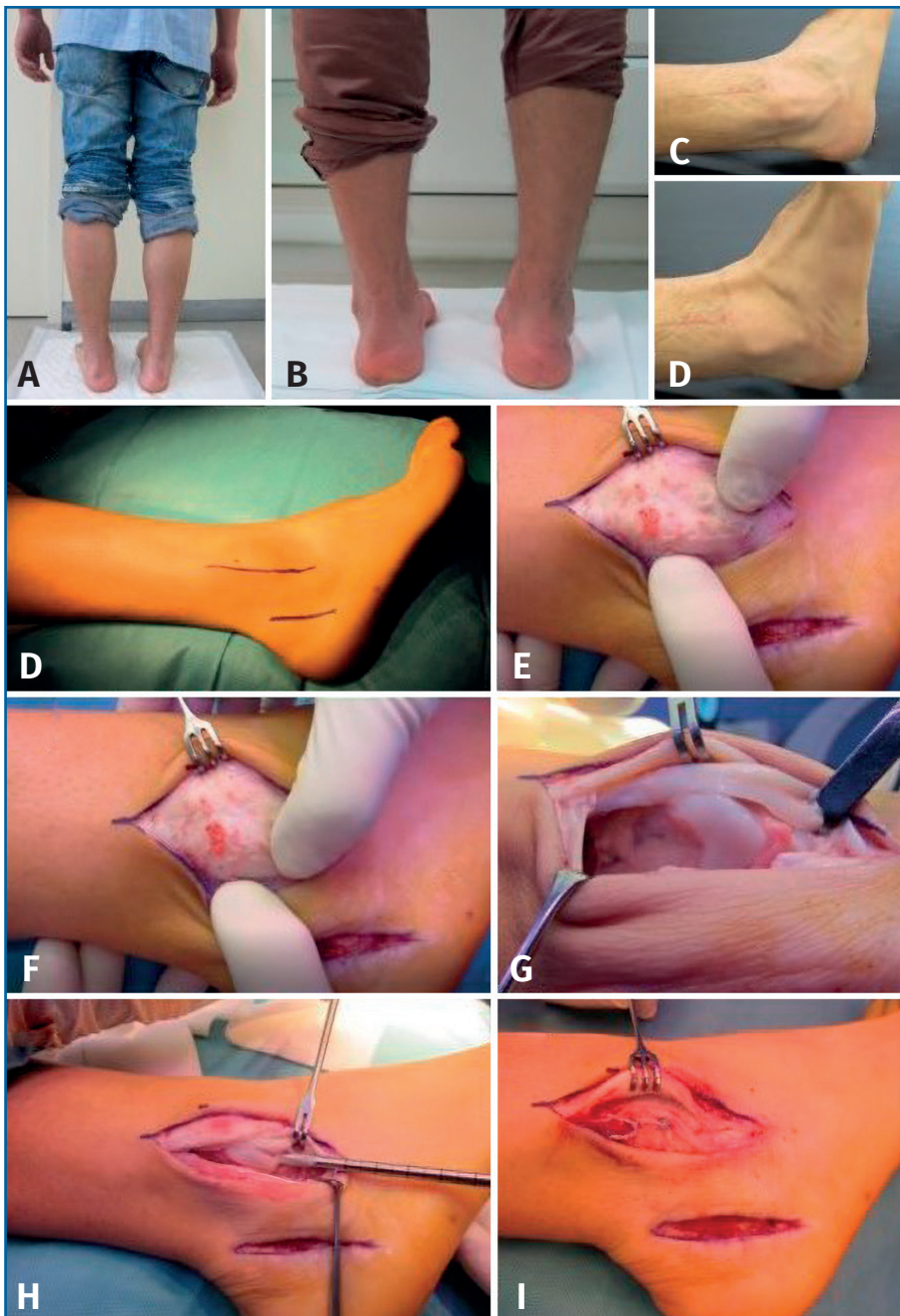
**Figura 15.** Paciente con dolor lateral inframaleolar muy invalidante. Os peroneum asociado a hipertrofia del tubérculo de los peroneos. Exéresis de os peroneum, tenodesis del peroneo largo (PL) al corto (PC) y resección del tubérculo.

### Síndrome del os peroneum

Se trata de una patología poco frecuente que incluye un amplio espectro de situaciones: la fractura aguda o crónica del OP con o sin diástasis, la rotura parcial o total del PL, un tubérculo peroneal hipertrófico que atrape al OP o una tenosinovitis sin rotura.

Las roturas parciales pueden ser tratadas de manera conservadora con plantilla y cambio de actividad. Las infiltraciones con corticoides deben considerarse con precaución.

Las consecuencias de la rotura completa del PL no se han definido claramente. Si persiste la clínica, la cirugía consistirá en la exéresis del OP si existe



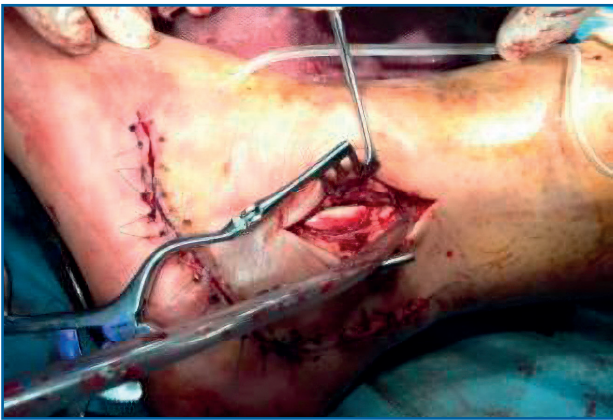
**Figura 16.** Paciente con inestabilidad crónica de los tendones peroneos sin laxitud de tobillo y varo del retropié derecho. A: imagen preoperatoria con varo del retropié; B: imagen postoperatoria con corrección del varo; C y D: movimientos de circunducción del tobillo que muestran la luxación tendinosa durante la evasión; E: vía de abordaje mediante dos incisiones, una sobre el maléolo peroneal y otra posterior para la osteotomía del calcáneo; F y G: muestran la laxitud del retináculo, que está despegado del maléolo peroneal y permite la luxación de los tendones. Se practicó osteotomía lateralizadora del calcáneo. H e I: se puede observar la corredera retromaleolar plana que se profundiza; J: se retensa el retináculo mediante puntos transóseos previa cruentación del reborde maleolar y se sutura por encima el retináculo despegado del maléolo como refuerzo.

y la sutura del tendón PL (técnica difícil si la rotura se produce próxima al cuboide) o la tenodesis al PC si la sutura no es posible (Figura 15)<sup>(59,60)</sup>.

### Tratamiento de las patologías asociadas

La mayoría de los pacientes con patología de los tendones peroneos sin etiología traumática presentan un varo del retropié. Esto debe valorarse durante la exploración. En estos casos se aconseja el tratamiento con plantillas correctoras del varo en el caso de tendinopatía. Si ya existe una rotura, debemos considerar asociar a la reparación tendinosa una osteotomía lateralizadora del calcáneo con o sin elevación del primer radio, dependiendo del grado de deformidad<sup>(17)</sup> (Figura 16).

Si existe una deformidad en valgo en el contexto de un pie plano deberemos considerar la corrección mediante osteotomía medializadora del calcáneo. No existe una clara evidencia de cuándo asociar osteotomías en el caso de que la sintomatología se deba solo a los tendones peroneos y se desaconseja en deportistas de alto nivel, ya que puede perjudicar su reincorporación a la práctica deportiva<sup>(8)</sup>. En los casos en que se asocie una inestabilidad del tobillo, deberá aso-



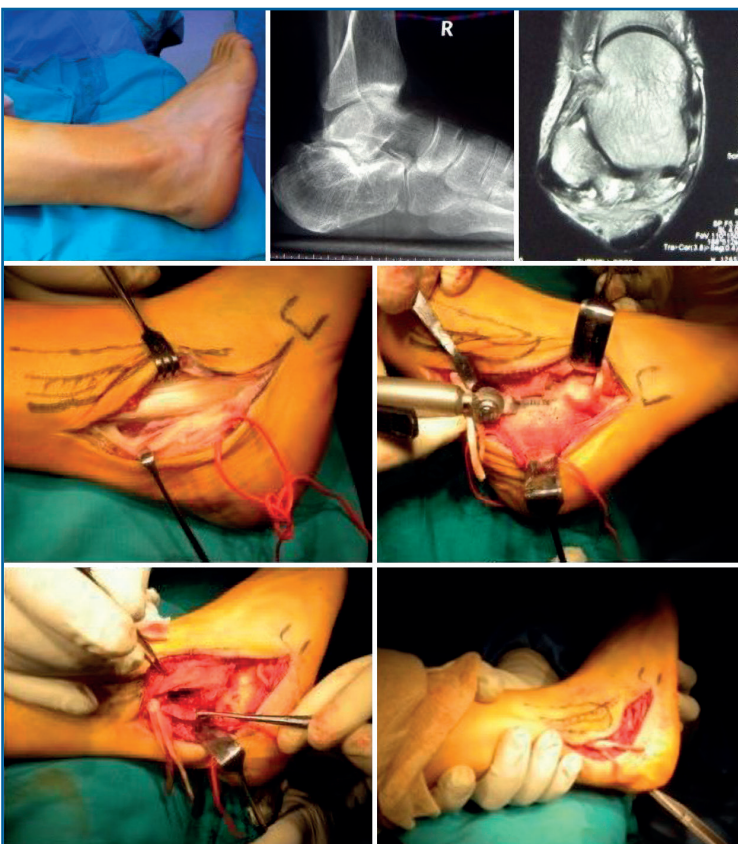
**Figura 17.** La luxación de tendones peroneos asociada a una fractura de calcáneo puede repararse mediante un miniabordaje durante la cirugía del calcáneo, pero si no se diagnostica en la fase aguda deberá ser tratada como una inestabilidad crónica.

ciarse una reparación del ligamento lateral externo (LLE).

Se ha descrito la inestabilidad de los peroneos asociada a rotura del retináculo en el momento de la fractura de calcáneo ocasionando inestabilidad de los tendones. Es útil valorar las imágenes de TC de la fractura, porque pueden mostrar la luxación de los peroneos y debe ser reparada cuando se sintetice la fractura<sup>(19)</sup> (Figura 17).

Si la sintomatología peroneal es secundaria a una fractura del calcáneo se realiza la exostectomía de la pared lateral asociada a otros gestos como artrodesis subastragalina u osteotomías, según las secuelas que haya causado la fractura (Figura 18).

## Conclusiones



**Figura 18.** Secuelas de fractura del calcáneo con compresión de los tendones peroneos con ensanchamiento de la pared lateral del calcáneo y luxación inveterada. Apertura del retináculo peroneo superior y alargamiento en Z de los tendones luxados. Exéresis de la pared lateral con escoplo y sierra. Profundización de la corredera. Artrodesis de la articulación subastragalina por artropatía degenerativa.

La patología de los tendones peroneos es más frecuente de lo que se consideraba. Su diagnóstico precoz es importante para evitar el deterioro progresivo de los tendones y la disfunción del tobillo. Es imprescindible el conocimiento de esta patología para poder diagnosticarla por la clínica y la exploración física. Las pruebas complementarias son necesarias para concretar el diagnóstico e indicar el tratamiento adecuado. La cirugía está indicada cuando falla el tratamiento conservador. Los malos resultados pueden deberse a factores predisponentes, como la inestabilidad del tobillo, el pie cavo o plano, el retropié varo o tendones accesorios, entre otros.

## Responsabilidades éticas

### Protección de personas y animales.

Los autores declaran que para esta investigación no se han realizado experimentos en seres humanos ni en animales.

### Confidencialidad de los datos.

Los autores declaran que han seguido los protocolos de su centro de trabajo sobre la publicación de datos de pacientes.

**Derecho a la privacidad y consentimiento informado.** Los autores declaran que en este artículo no aparecen datos de pacientes.

**Financiación.** Los autores declaran que este trabajo no ha sido financiado.

**Conflicto de intereses.** Los autores declaran no tener ningún conflicto de interés.

## Bibliografía

1. Dombek MF, Lamm BM, Saltrick K, Mendicino RW, Catanzariti AR. Peroneal tendon tears: a retrospective review. *J Foot Ankle Surg.* 2003;42(5):250-8.
2. Brunt D, Andersen JC, Huntsman B, Reinhert LB, Thorell AC, Sterling JC. Postural responses to lateral perturbation in healthy subjects and ankle sprain patients. *Med Sci Sports Exerc.* 1992;24(2):171-6.
3. Konradsen L, Voigt M, Hojsgaard C. Ankle Inversion Injuries: The Role of the Dynamic Defense Mechanism. *Am J Sports Med.* 1997;25(1):54-8.
4. Petersen W, Bobka T, Stein V, Tillmann B. Blood supply of the peroneal tendons: Injection and immunohistochemical studies of cadaver tendons. *Acta Orthop Scand.* 2000;71(2):168-74.
5. Van Dijk PAD, Madirolas FX, Carrera A, Kerkhoffs GMMJ, Reina F. Peroneal tendons well vascularized: results from a cadaveric study. *Knee Surg Sports Traumatol Arthrosc.* 2016;24(4):1140-7.
6. Mota Gomes T, Guerra-Pinto F, Soares S, Andrade R, Pereira B, Espregueira-Mendes J, et al. The vascularization of the peroneal tendons: An anatomic study. *Foot Ankle Surg.* 2021;27(4):450-6.
7. Yammine K. The accessory peroneal (fibular) muscles: peroneus quartus and peroneus digiti quinti. A systematic review and meta-analysis. *Surg Radiol Anat.* 2015;37(6):617-27.
8. Van Dijk PA, Miller D, Calder J, DiGiovanni CW, Kennedy JG, Kerkhoffs GM, et al. The ESSKA-AFAS international consensus statement on peroneal tendon pathologies. *Knee Surg Sports Traumatol Arthrosc.* 2018;26(10):3096-107.
9. Wang XT, Rosenberg ZS, Mechlin MB, Schweitzer ME. Normal Variants and Diseases of the Peroneal Tendons and Superior Peroneal Retinaculum: MR Imaging Features. *RadioGraphics.* 2005;25(3):587-602.
10. Kumai T, Benjamin M. The histological structure of the malleolar groove of the fibula in man: its direct bearing on the displacement of peroneal tendons and their surgical repair. *J Anat.* 2003;203(2):257-62.
11. Athavale SA, Swathi N, Vangara SV. Anatomy of the Superior Peroneal Tunnel. *J Bone Joint Surg Am.* 2011;93(6):564-71.
12. Saupé N, Mengiardi B, Pfirrmann CWA, Vienne P, Seifert B, Zanetti M. Anatomic Variants Associated with Peroneal Tendon Disorders: MR Imaging Findings in Volunteers with Asymptomatic Ankles. *Radiology.* 2007;242(2):509-17.
13. Purnell M, Drummond D, Engber W, Breed A. Congenital dislocation of the peroneal tendons in the calcaneovalgus foot. *J Bone Joint Surg Br.* 1983;65-B(3):316-9.
14. Freccero DM, Berkowitz MJ. The Relationship Between Tears of the Peroneus Brevis Tendon and the Distal Extent of its Muscle Belly: An MRI Study. *Foot Ankle Int.* 2006;27(4):236-9.
15. Van Dijk PAD, Kerkhoffs GMMJ, Chiodo C, DiGiovanni CW. Chronic Disorders of the Peroneal Tendons: Current Concepts Review of the Literature. *J Am Acad Orthop Surg.* 2019;27(16):590-8.
16. Chilvers M, Manoli A. The Subtle Cavus Foot and Association with Ankle Instability and Lateral Foot Overload. *Foot Ankle Clin.* 2008;13(2):315-24.
17. Deben SE, Pomeroy GC. Subtle Cavus Foot: Diagnosis and Management. *J Am Acad Orthop Surg.* 2014;22(8):512-20.
18. Rosenberg Z, Feldman F, Singson R, Price G. Peroneal tendon injury associated with calcaneal fractures: CT findings. *Am J Roentgenol.* 1987;149(1):125-9.
19. Toussaint RJ, Lin D, Ehrlichman LK, Ellington JK, Strasser N, Kwon JY. Peroneal Tendon Displacement Accompanying Intra-Articular Calcaneal Fractures. *J Bone Joint Surg Am.* 2014;96(4):310-5.
20. Stiell IG, McKnight RD, Greenberg GH, McDowell I, Nair RC, Wells GA, et al. Implementation of the Ottawa ankle rules. *JAMA.* 1994;271(11):827-32.
21. Erickson SJ, Cox IH, Hyde JS, Carrera GF, Strandt JA, Estkowski LD. Effect of tendon orientation on MR imaging signal intensity: a manifestation of the «magic angle» phenomenon. *Radiology.* 1991;181(2):389-92.
22. Grant TH. Ultrasound Diagnosis of Peroneal Tendon Tears: A Surgical Correlation. *J Bone Joint Surg Am.* 2005;87(8):1788.
23. Molini L, Bianchi S. US in peroneal tendon tear. *J Ultrasound.* 2014;17(2):125-34.
24. Lee SJ, Jacobson JA, Kim SM, Fessell D, Jiang Y, Dong Q, et al. Ultrasound and MRI of the peroneal tendons and associated pathology. *Skeletal Radiol.* 2013;42(9):1191-200.
25. Federer AE, Steele JR, Dekker TJ, Liles JL, Adams SB. Tendonitis and Tendinopathy. *Foot Ankle Clin.* 2017;22(4):665-76.

26. Davda K, Malhotra K, O'Donnell P, Singh D, Cullen N. Peroneal tendon disorders. *EFORT Open Rev.* 2017;2(6):281-92.
27. Dallaudière B, Pesquer L, Meyer P, Silvestre A, Perozziello A, Peuchant A, et al. Intratendinous Injection of Platelet-Rich Plasma under US Guidance to Treat Tendinopathy: A Long-Term Pilot Study. *J Vasc Interv Radiol.* 2014;25(5):717-23.
28. Unlu MC, Kivrak A, Kayaalp ME, Birsal O, Akgun I. Peritendinous injection of platelet-rich plasma to treat tendinopathy: A retrospective review. *Acta Orthop Traumatol Turc.* 2017;51(6):482-7.
29. Mani-Babu S, Morrissey D, Waugh C, Screen H, Barton C. The Effectiveness of Extracorporeal Shock Wave Therapy in Lower Limb Tendinopathy: A Systematic Review. *Am J Sports Med.* 2015;43(3):752-61.
30. Gatz M, Schweda S, Betsch M, Dirrachs T, De La Fuente M, Reinhardt N, et al. Line- and Point-Focused Extracorporeal Shock Wave Therapy for Achilles Tendinopathy: A Placebo-Controlled RCT Study. *Sports Health Multidiscip Approach.* 2021;13(5):511-8.
31. Van Dijk C, Kort N. Tendoscopy of the peroneal tendons. *Arthrosc J Arthrosc Relat Surg.* 1998;14(5):471-8.
32. Kennedy JG, Van Dijk PAD, Murawski CD, Duke G, Newman H, DiGiovanni CW, et al. Functional outcomes after peroneal tendoscopy in the treatment of peroneal tendon disorders. *Knee Surg Sports Traumatol Arthrosc.* 2016;24(4):1148-54.
33. Vega J, Golanó P, Batista JP, Malagelada F, Pellegrino A. Tendoscopic Procedure Associated With Peroneal Tendons. *Tech Foot Ankle Surg.* 2013;12(1):39-48.
34. Urguden M, Gulden IA, Civan O, Bilbasar H, Kaptan C, Cavit A. Results of Peroneal Tendoscopy With a Technical Modification. *Foot Ankle Int.* 2019;40(3):356-63.
35. Sobel M, Geppert MJ, Olson EJ, Bohne WHO, Arnoczky SP. The Dynamics of Peroneus Brevis Tendon Splits: A Proposed Mechanism, Technique of Diagnosis, and Classification of Injury. *Foot Ankle.* 1992;13(7):413-22.
36. Brandes CB, Smith RW. Characterization of Patients with Primary Peroneus Longus Tendinopathy: a Review of Twenty-Two Cases. *Foot Ankle Int.* 2000;21(6):462-8.
37. Redfern D, Myerson M. The Management of Concomitant Tears of the Peroneus Longus and Brevis Tendons. *Foot Ankle Int.* 2004;25(10):695-707.
38. Bravo-Giménez B, García-Lamas L, Jiménez-Díaz V, Llanos-Alcázar LF, Vilá-Rico J. Tendoscopia de los peroneos: nuestra experiencia. *Rev Esp Cir Ortop Traumatol.* 2013;57(4):268-75.
39. Danna NR, Brodsky JW. Diagnosis and Operative Treatment of Peroneal Tendon Tears. *Foot Ankle Orthop.* 2020;5(2):2473011420910407.
40. Demetracopoulos CA, Vineyard JC, Kiesau CD, Nunley JA. Long-Term Results of Debridement and Primary Repair of Peroneal Tendon Tears. *Foot Ankle Int.* 2014;35(3):252-7.
41. Pellegrini MJ, Glisson RR, Matsumoto T, Schiff A, Laver L, Easley ME, et al. Effectiveness of Allograft Reconstruction vs Tenodesis for Irreparable Peroneus Brevis Tears: A Cadaveric Model. *Foot Ankle Int.* 2016;37(8):803-8.
42. Seybold JD, Campbell JT, Jeng CL, Short KW, Myerson MS. Outcome of Lateral Transfer of the FHL or FDL for Concomitant Peroneal Tendon Tears. *Foot Ankle Int.* 2016;37(6):576-81.
43. Jeng CL, Thawait GK, Kwon JY, Machado A, Boyle JW, Campbell J, et al. Relative Strengths of the Calf Muscles Based on MRI Volume Measurements. *Foot Ankle Int.* 2012;33(5):394-9.
44. Seybold JD, Campbell JT, Jeng CL, Myerson MS. Anatomic Comparison of Lateral Transfer of the Long Flexors for Concomitant Peroneal Tears. *Foot Ankle Int.* 2013;34(12):1718-23.
45. Silver R, De La Garza J, Rang M. The myth of muscle balance. A study of relative strengths and excursions of normal muscles about the foot and ankle. *J Bone Joint Surg Br.* 1985;67-B(3):432-7.
46. Res LCS, Dixon T, Lubberts B, Vicentini JRT, Van Dijk PA, Hosseini A, et al. Peroneal Tendon Tears: We Should Consider Looking at the Muscle Instead. *J Am Acad Orthop Surg.* 2018;26(22):809-15.
47. Mook WR, Parekh SG, Nunley JA. Allograft Reconstruction of Peroneal Tendons: Operative Technique and Clinical Outcomes. *Foot Ankle Int.* 2013;34(9):1212-20.
48. Abousayed MM, Coleman MM, Abbasi P, Bean BA, Thompson JM, Guyton GP. Load to Failure and Stiffness of Interference Screw vs Pulvertaft Weave for Distal Fixation in Peroneal Allograft Reconstruction. *Foot Ankle Int.* 2021;42(1):83-8.
49. Stamatis ED, Karaoglanis GC. Salvage Options for Peroneal Tendon Ruptures. *Foot Ankle Clin.* 2014;19(1):87-95.
50. Wapner KL, Taras JS, Lin SS, Chao W. Staged Reconstruction for Chronic Rupture of Both Peroneal Tendons Using Hunter Rod and Flexor Hallucis Longus Tendon Transfer: A Long-Term Followup Study. *Foot Ankle Int.* 2006;27(8):591-7.
51. Hosack T, Perkins O, Bleibleh S, Singh R. Snapping ankles: peroneal tendon subluxation and dislocation. *Br J Hosp Med.* 2023;84(10):1-7.
52. Eckert WR, Davis EA. Acute rupture of the peroneal retinaculum. *J Bone Joint Surg Am.* 1976;58(5):670-2.
53. Oden RR. Tendon injuries about the ankle resulting from skiing. *Clin Orthop.* 1987;(216):63-9.

54. Coughlin MJ, Saltzman CL, Anderson RB, Mann RA (eds.). *Mann's surgery of the foot and ankle*. Philadelphia, PA: Saunders Elsevier; 2014.
55. Nishimura A, Nakazora S, Senga Y, Fukuda A, Kato K, Sudo A. Knotless Tendoscopic Peroneal Retinaculum Repair Technique for Recurrent Peroneal Tendon Dislocation. *Arthrosc Tech*. 2022;11(8):e1395-401.
56. Vega J, Batista JP, Golanó P, Dalmau A, Viladot R. Tendoscopic Groove Deepening for Chronic Subluxation of the Peroneal Tendons. *Foot Ankle Int*. 2013;34(6):832-40.
57. Raikin SM, Elias I, Nazarian LN. Intrasheath Subluxation of the Peroneal Tendons. *J Bone Joint Surg Am*. 2008;90(5):992-9.
58. Vega J, Golanó P, Dalmau A, Viladot R. Tendoscopic Treatment of Intrasheath Subluxation of the Peroneal Tendons. *Foot Ankle Int*. 2011;32(12):1147-51.
59. Philbin TM, Landis GS, Smith B. Peroneal Tendon Injuries. *J Am Acad Orthop Surg*. 2009;17(5):306-17.
60. Stockton KG, Brodsky JW. Peroneus Longus Tears Associated With Pathology of the Os Peroneum. *Foot Ankle Int*. 2014;35(4):346-52.