

# TRATAMIENTO EN ESTADIO AVANZADO CON AFECTACIÓN DEL TOBILLO

M. Herrera-Pérez<sup>1,2</sup>, R. Díaz Fernández<sup>3,4,5</sup>, J. Vilá y Rico<sup>6,7</sup>

<sup>1</sup> Unidad Docente Acreditada de Pie y Tobillo. Servicio de Cirugía Ortopédica y Traumatología. Hospital Universitario de Canarias

<sup>2</sup> Grupo de Investigación en Cirugía Ortopédica y Traumatología (GICOT). Universidad de La Laguna. Tenerife

<sup>3</sup> Unidad Docente Acreditada de Pie y Tobillo. Servicio de Cirugía Ortopédica y Traumatología. Hospital de Manises. Valencia

<sup>4</sup> Unidad de Pie y Tobillo. Hospitales Vithas. Valencia

<sup>5</sup> Universidad Católica de Valencia San Vicente Mártir

<sup>6</sup> Unidad Docente Acreditada de Pie y Tobillo. Servicio de Cirugía Ortopédica y Traumatología. Hospital Universitario 12 de Octubre. Madrid

<sup>7</sup> Universidad Complutense de Madrid

## 9

### Introducción. Colapso del tobillo en valgo

La deformidad en valgo mantenida durante el desarrollo de la deformidad colapsante progresiva del pie (DCPP) genera un estrés continuo sobre el ligamento deltoideo, que inicialmente produce su atenuación, para en estadios avanzados llegar a la rotura completa<sup>(1-3)</sup>. Corresponde a las clases D (subluxación peritalar) y, sobre todo, E (afectación del tobillo). La deformidad en valgo del tobillo es inicialmente flexible, pero con el tiempo se vuelve rígida con o sin desarrollo de una artrosis asimétrica asociada. Actualmente, no existe consenso en la literatura sobre el tratamiento quirúrgico de la insuficiencia del complejo deltoideo-*spring* en la DCPP<sup>(1)</sup>.

### El papel del ligamento deltoideo

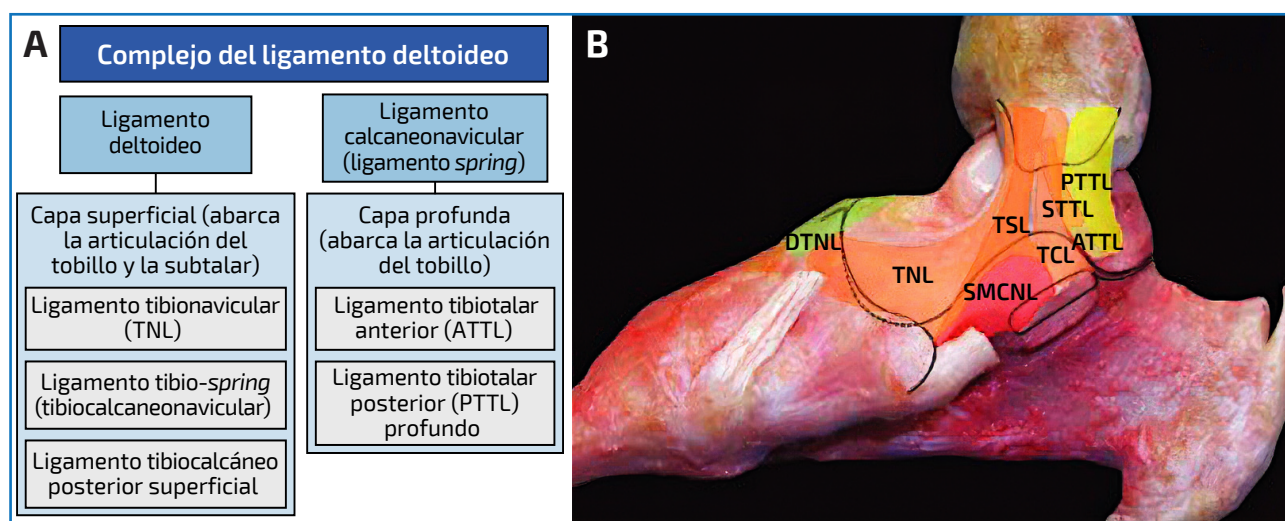
El ligamento deltoideo y el ligamento en hamaca o calcaneoescafoideo plantar (*spring ligament*) forman una unidad funcional denominada complejo ligamentoso medial del tobillo o complejo deltoideo-*spring* (Figura 1A), fundamental para la estabilidad del tobillo y del arco longitudinal medial<sup>(1)</sup>. El deltoideo es el principal estabilizador estático medial; se origina en el maléolo medial y presenta capas superficial y profunda (con variantes anatómicas) (Figura 1B). La capa superficial incluye los ligamentos tibiona-



<https://doi.org/10.24129/j.mact.1801.fs2603010>

© 2026 SEMCPT. Publicado por Imaidea Interactiva en FONDOSCIENCE® ([www.fondoscience.com](http://www.fondoscience.com)).

Este es un artículo Open Access bajo la licencia CC BY-NC-ND ([www.creativecommons.org/licenses/by-nc-nd/4.0/](http://www.creativecommons.org/licenses/by-nc-nd/4.0/)).



**Figura 1.** A: esquema del complejo del ligamento deltoideo formado por el ligamento deltoideo y el spring ligament; B: continuidad del ligamento deltoideo superficial (tibio-spring -TSL-) con el spring ligament (SMCNL), demostrando una unidad funcional.

vicular, tibio-spring (continuación hacia el *spring ligament*) y tibiocalcáneo, y constituye el principal soporte frente a la angulación tibiotalar en valgo. La capa profunda está formada por los ligamentos tibiotalar anterior y posterior, que previenen la rotación externa del astrágalo<sup>(1)</sup>. La insuficiencia del deltoideo puede provocar valgo del astrágalo dentro de la mortaja del tobillo, con o sin rotación externa. Por su parte, el ligamento en hamaca (calcaneoescafoideo plantar) es un potente refuerzo capsular bajo la cabeza del astrágalo y evita, sobre todo, la subluxación medial talonavicular. La incompetencia del ligamento en hamaca y del deltoideo está presente tanto en fases tempranas como tardías de la DCP<sup>(1)</sup>. Reconocida la importancia de este complejo medial, su reparación o reconstrucción ha sido objeto de múltiples descripciones técnicas, inicialmente como reconstrucciones separadas y, más recientemente, como técnicas combinadas, dada su unidad anatómica y funcional.

## Reparar, aumentar o reconstruir el complejo medial: indicaciones y técnicas

### Reparación simple o reforzada (aumentada)

Indicada cuando existe inestabilidad peritalar medial (clase D), inclinación en valgo del as-

trágalo o atenuación/desgarro significativo del deltoideo, especialmente en etapas avanzadas (clase E). En el contexto de la DCP, incluso en fases iniciales debe valorarse la competencia del deltoideo y tratarla si es insuficiente<sup>(1-3)</sup>. En la doble artrodesis por vía medial, el propio abordaje puede debilitar un deltoideo ya comprometido, por lo que su reparación aumentada es casi imprescindible.

Evidencia científica y técnicas descritas:

- Sutura término-terminal (escasa eficacia)<sup>(1)</sup>.
- Reanclaje proximal al maléolo medial con arjón transóseo y/o al cuello del astrágalo: la más utilizada<sup>(2,3)</sup>.
- Aumentación:
  - Periostio invertido: reanclaje transóseo y sutura del periostio invertido del maléolo medial.
  - Refuerzo sintético (por ejemplo, Internal-Brace<sup>®</sup>): evidencia favorable en reparación aumentada<sup>(4)</sup>.

### Reparación artroscópica

No hay estudios específicos en DCP; podría considerarse en estadios iniciales de la deformidad.

## Reconstrucción

Los estudios biomecánicos y clínicos respaldan la reconstrucción del deltoideo cuando la reparación no es factible (ausencia de remanente) o ha fracasado, pues puede restaurar la estabilidad del tobillo y prevenir mayor colapso; la selección de pacientes y la técnica óptima requieren más investigación<sup>(2-5)</sup>:

- Reconstrucción aislada del deltoideo. Tanto Ellis<sup>(2)</sup> como Deland<sup>(3)</sup> publicaron buenos resultados utilizando el autoinjerto de peroneo largo, aunque con un seguimiento máximo de 2 años. Haddad<sup>(4)</sup> publica un estudio cadavérico utilizando autoinjerto del tendón tibial anterior mostrando buenos resultados en comparación con el grupo no reconstruido, aunque con mayor rigidez en el grupo de reconstrucción.
- Triple artrodesis + reconstrucción del deltoideo. Jeng *et al.*<sup>(5)</sup> combinaron la triple artrodesis del pie con la reconstrucción del ligamento deltoideo mediante aloinjerto de isquiotibial en 8 pacientes y realizaron comparaciones utilizando resultados radiográficos y funcionales. Se definió como resultado satisfactorio el mantenimiento de una angulación tibiotalar en valgo de 3° o menos y un espacio articular lateral superior a 2 mm en la última revisión. Se consideró que 5 de los 8 pacientes (62,5%) obtuvieron un resultado satisfactorio.
- Reconstrucción combinada de deltoideo + *spring*. La reconstrucción combinada del ligamento deltoideo y el ligamento *spring* puede ser preferible a los procedimientos aislados para restaurar la estabilidad medial y corregir la deformidad en valgo tanto subastragalina como tibiotalar en casos graves o avanzados. Brodell *et al.*<sup>(6)</sup> publican una serie de 12 pacientes (14 pies) en los que se realizó una técnica combinada utilizando un aloinjerto del tendón semitendinoso o peroneo largo, pasando el injerto a través de la tibia anterolateral hasta el maléolo medial antes de fijarlo al calcáneo, el astrágalo y el escafoides, con buenos resultados funcionales y de satisfacción de los pacientes. En el mismo sentido, el grupo de Caio Nery<sup>(7)</sup> publica una serie de 10 pacientes tratados mediante una técnica de reconstrucción simultánea del

*spring* y el deltoideo reforzada con Internal-Brace®, con excelentes resultados funcionales y ninguna complicación.

## El papel de las osteotomías supramaleolares en el tratamiento del pie plano en estadios avanzados

La clase E rígida (E2) (antiguo estadio IV) de la DCPD no es más que una artrosis asimétrica en valgo del tobillo con insuficiencia del deltoideo. Por esta razón, algunos autores se han planteado como alternativa a la artrodesis (de tobillo o tibiotalar) o la artroplastia total, la realización de una osteotomía supramaleolar de sustracción medial (más frecuente) o de adición lateral (técnicamente más compleja) asociada a la reparación-reconstrucción del complejo ligamentoso deltoideo<sup>(8)</sup>. Las principales indicaciones de la osteotomía supramaleolar son una preservación de al menos el 50% de la superficie articular (medial) y un buen estado de las partes blandas, sobre todo destinada a pacientes relativamente jóvenes como procedimiento previo a cirugías futuras (artrodesis o artroplastia total). Como modificación técnica a dicha osteotomía y en el contexto del aumento de la rotación externa del astrágalo que existe en la clase E una vez fracasa el deltoideo, esta osteotomía puede ser completa para poder realizar asimismo una rotación interna del fragmento distal.

## Artrosis establecida de tobillo

La DCPD con afectación del tobillo (clase E) puede manifestarse como una deformidad rígida con o sin signos de artrosis tibiotalar. En algunos pacientes, la magnitud y las características de la mala alineación hacen inviable la preservación de la articulación original, lo que obliga a considerar bien procedimientos de fusión (artrodesis), bien una artroplastia total de tobillo (ATT).

La artrosis de tobillo en valgo asociada a la DCPD plantea un desafío quirúrgico, ya que suele acompañarse de subluxaciones que pueden requerir artrodesis subtalar o talonavicular previas. El objetivo de estas cirugías asociadas es mediar el eje de carga y restablecer el apoyo del primer radio.

## Artrodesis tibiotarso-calcánea y pantalar

### Indicaciones

Las indicaciones de artroplastia son limitadas, por lo que las artrodesis suelen representar la opción preferible en casos de deformidad grave y rígida del retropié, inestabilidad ligamentosa medial no corregible, necrosis extensa del astrágalo, patología neurológica asociada o mala calidad ósea<sup>(9)</sup>.

La artrodesis es también una alternativa válida en pacientes con movilidad tibiotalar muy reducida, alta demanda física, obesidad significativa o comorbilidades que dificultan la rehabilitación postoperatoria. Asimismo, la presencia de cicatrices quirúrgicas previas o un mal estado de las partes blandas puede contraindicar la implantación de una prótesis, orientando el tratamiento hacia la fusión articular.

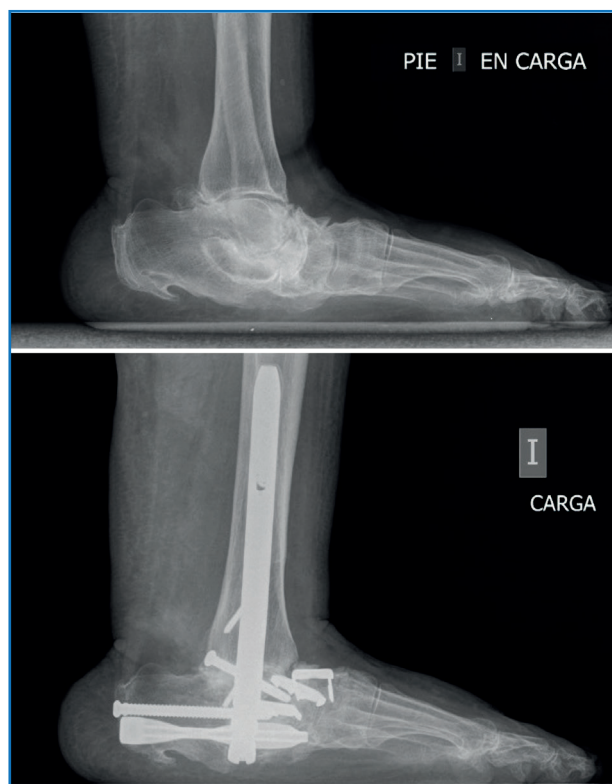Las artrodesis TTC o pantalar están indicadas en pacientes con dolor e inestabilidad secundarios a artrosis avanzada del tobillo y el retropié, deformidad rígida en valgo y fracaso del tratamiento conservador<sup>(6-9)</sup>. La artrodesis TTC se utiliza cuando la afectación se limita al tobillo y la articulación subtalar, con una articulación de Chopart funcional<sup>(10)</sup>. En cambio, la artrodesis pantalar se indica cuando existe degeneración adicional de las articulaciones talonavicular y/o calcaneocuboidea<sup>(11)</sup>.

El objetivo quirúrgico es corregir el eje, obteniendo un pie plantigrado, estable y sin dolor, aunque sea a expensas de la pérdida de movilidad.

### Técnica quirúrgica

La artrodesis TTC puede realizarse mediante abordaje lateral<sup>(12)</sup> o posterior<sup>(13)</sup>, con resección del cartílago articular y fijación mediante clavo intramedular retrógrado, desde el calcáneo hasta la tibia distal atravesando el astrágalo. El objetivo es alinear el eje tibia-calcáneo en un valgo fisiológico, con 0-5° de rotación externa y 90° en el plano sagital.

La artrodesis pantalar consiste en la fusión combinada del tobillo y las articulaciones del retropié (subtalar, talonavicular y calcaneocuboidea) (**Figura 2**). Las principales indicaciones incluyen artrosis multinivel, fracaso de cirugías previas –como artroplastia de tobillo o pseudoartrosis de artrodesis tibiotalar–, deformidades graves con

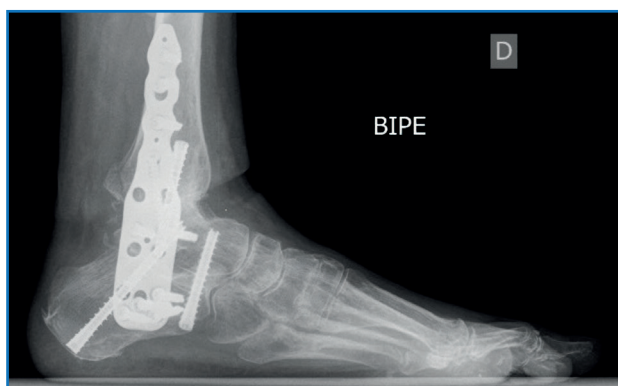


**Figura 2.** Artrodesis pantalar en pie plano-valgo con degeneración grave en el retropié y el calcáneo. La paciente acudió a consulta en silla de ruedas debido a la imposibilidad de caminar con apoyo sobre el pie afectado, presentando además debilidad secundaria a la inactividad del miembro. Se optó por realizar una artrodesis pantalar con el objetivo de facilitar una recuperación más rápida mediante una única intervención quirúrgica.

afectación neurológica, luxaciones tarsales o pérdida significativa de reserva ósea.

Este procedimiento puede requerir abordajes combinados y múltiples sistemas de osteosíntesis: clavo retrógrado (para tobillo y subtalar), tornillos compresivos, placas y/o grapas de nitinol para las articulaciones talonavicular y calcaneocuboidea. Aunque es una cirugía más agresiva, proporciona una estabilidad completa en deformidades multiarticulares.

Los fijadores de tipo hexápodo pueden ser útiles en casos de revisión<sup>(14)</sup>. Debido a la alta tasa de complicaciones asociadas al clavo intramedular<sup>(15)</sup>, las placas bloqueadas han surgido como una alternativa eficaz, especialmente en pacientes con anatomía alterada, hueso osteoporótico o antecedente



**Figura 3.** Artrodesis tibiotálal calcánea con placa mediantemente abordaje lateral con resección del maléolo externo.

tes infecciosos. Estas placas permiten una fijación extramedular con mejor control del alineamiento tridimensional, útil en deformidades graves, revisiones o cuando el canal medular no es apto para enclavado. Las placas se colocan habitualmente en posición lateral, posterior o anterior, fijando la tibia, el astrágalo y el calcáneo con tornillos bloqueados. Los estudios biomecánicos demuestran que las placas bloqueadas ofrecen una rigidez comparable o superior al clavo intramedular, especialmente en torsión y carga en valgo<sup>(16)</sup>. Aunque el enclavado intramedular sigue siendo la técnica de elección por su capacidad de compresión axial directa, el uso de placas bloqueadas representa una alternativa válida, sobre todo en contextos clínicos complejos o revisiones (**Figura 3**).

## Evidencia científica

Las tasas de fusión publicadas superan el 80% para la TTC y el 85-90% para la pantalar<sup>(11,17)</sup>. En el estudio multicéntrico de Rammelt *et al.*<sup>(18)</sup>, el 84% de los pacientes tratados con clavo TTC lograron consolidación completa y todos regresaron a su actividad laboral<sup>(18)</sup>. La satisfacción general es alta, ya que el objetivo principal –alivio del dolor y corrección de la deformidad– se alcanza en la mayoría de los casos.

## Resultados y complicaciones

Las complicaciones más frecuentes de la artrodesis pantalar incluyen pseudoartrosis, infec-

ción superficial o profunda, problemas de cicatrización, consolidación en mala posición, dolor persistente y artrosis de articulaciones adyacentes. La tasa de complicaciones mayores puede alcanzar el 37-50%, siendo frecuentes la reintervención y los periodos prolongados de inmovilización<sup>(19)</sup>.

En cuanto al alivio del dolor y la mejoría funcional (*patient-reported outcome measures* –PROM–), la mayoría de los pacientes experimenta una mejoría significativa<sup>(19-22)</sup>, aunque no todos alcanzan resultados excelentes. Algunos mantienen dolor residual leve a moderado y la función global puede estar limitada en actividades de alta demanda.

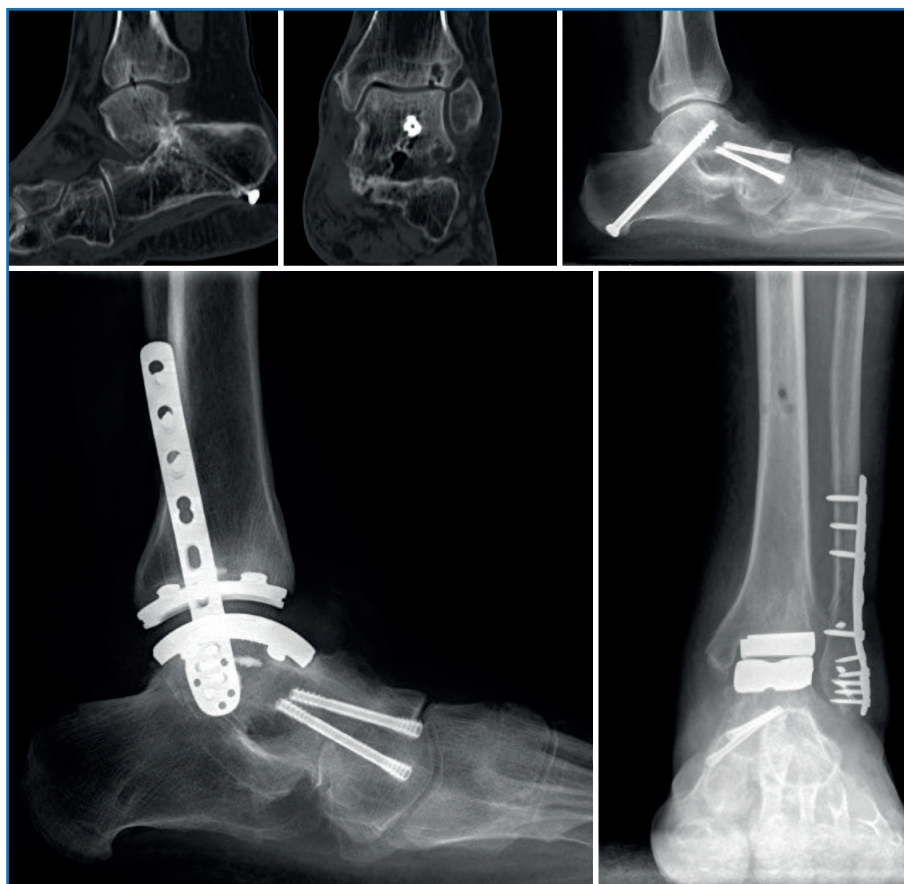Las escalas de la American Orthopaedic Foot and Ankle Society (AOFAS), Short-Form Health Survey de 12 ítems (SF-12) y Foot Function Index (FFI) muestran mejoría postoperatoria<sup>(23,24)</sup>, pero la satisfacción depende de expectativas realistas y de la ausencia de complicaciones mayores. A largo plazo, puede desarrollarse dolor en la rodilla ipsilateral por sobrecarga, especialmente en pacientes jóvenes o con deformidades previas. La movilidad residual es mayor tras la artrodesis TTC que tras la pantalar, aunque ambas permiten una marcha funcional y el uso de calzado convencional.

La elección entre TTC y pantalar depende de la extensión de la degeneración articular: se recomienda preservar la movilidad de las articulaciones no afectadas siempre que sea posible, ya que los pacientes con TTC conservan mayor función que los tratados con pantalar<sup>(10,25)</sup>. Sin embargo, en la serie clásica de Acosta *et al.*<sup>(11)</sup> no se encontraron diferencias significativas en el alivio del dolor, por lo que la indicación debe basarse en la necesidad de fusionar todas las articulaciones colapsadas para lograr un pie estable y plantígrado.

## Artroplastia total de tobillo

### Indicaciones

En los últimos años, el desarrollo de nuevos implantes protésicos ha ampliado las indicaciones de la ATT. En la DCPD de grado E2, la artrosis tibiotalar puede presentarse de inicio o como progresión de una clase D. En los casos avanzados debe valorarse el grado de destrucción articular,



**Figura 4.** Progresión de un paciente intervenido de triple artrodesis donde se implanta una artroplastia total de tobillo TM Ankle® (Zimmer Biomet®).

la estabilidad tibiotalar y la existencia de un *talar tilt* en valgo  $> 10^\circ$ <sup>(26)</sup>. En pacientes previamente tratados con doble artrodesis, la ATT puede ofrecer excelentes resultados funcionales (Figura 4). Pueden presentarse varios escenarios:

- Doble artrodesis consolidada en buena posición (eje neutro) → ATT aislada.
- Doble artrodesis con hipocorrección (valgo residual persistente) → considerar artrodesis pantalar o bien revisión de la artrodesis + ATT (en uno o dos tiempos).
- DCPD con afectación tibiotalar y artrosis en valgo o fractura por fatiga del peroné → artrodesis TTC o ATT + fijación y alargamiento del peroné + reconstrucción del ligamento deltoideo.

La tasa de revisión protésica es mayor cuando existe un *talar tilt*  $> 10^\circ$ , insuficiencia del deltoideo o valgo residual frente al varo o eje neutro<sup>(26,27)</sup>.

## Técnica quirúrgica

El éxito de la ATT depende de una alineación correcta del retropié y un balance ligamentoso adecuado, lo que a menudo exige gestos quirúrgicos adicionales.

Puede realizarse mediante abordaje anterior o lateral transfibular. Desde nuestro punto de vista, el abordaje transfibular presenta ventajas para corregir la desalineación coronal y permite el alargamiento fibular. Además, deja libre el acceso medial para reconstrucciones de partes blandas<sup>(27)</sup>.

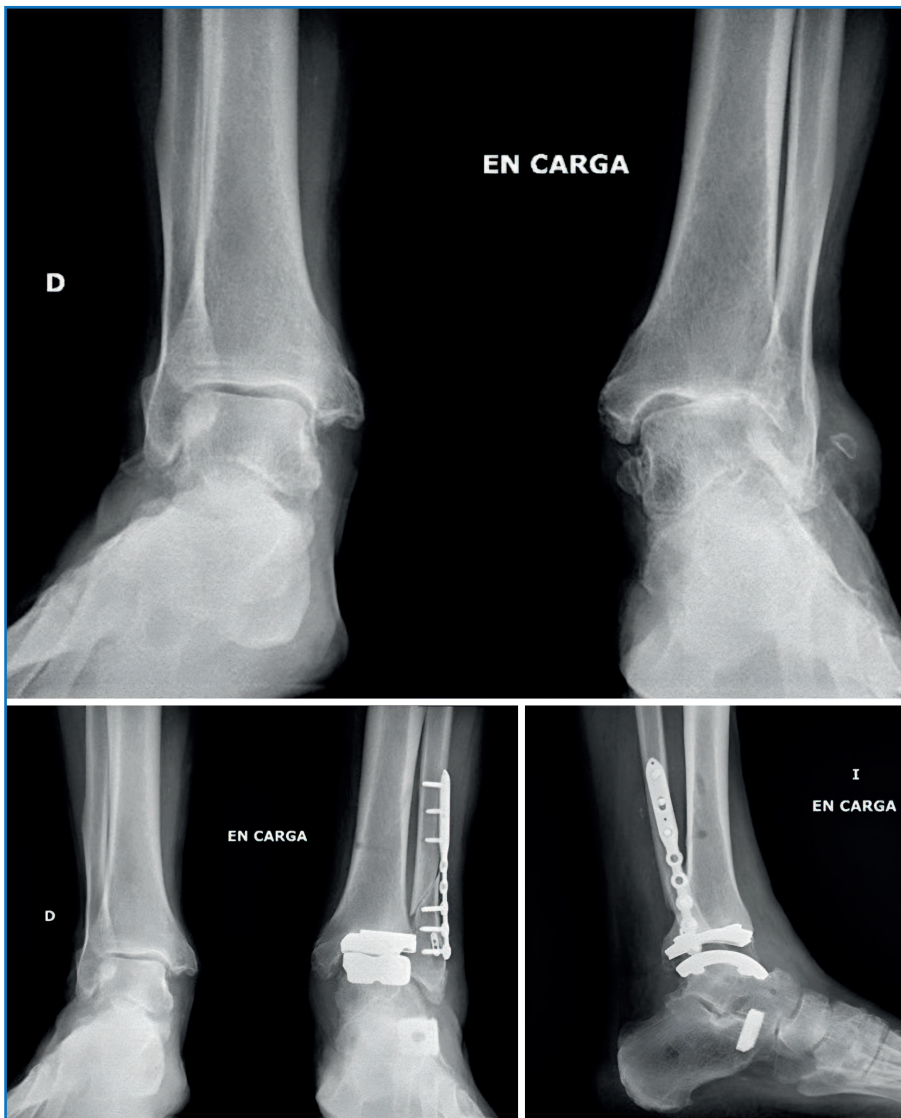Cuando existe *talar tilt* en valgo o inestabilidad medial, debe realizarse una reconstrucción del complejo deltoideo<sup>(28)</sup>. Empleamos aloinjerto de tendón *gracilis*, siguiendo la técnica de Haddad<sup>(4)</sup>, para reconstruir el tibiotalar/tibionavicularo-spring y el tibiocalcáneo.

Se crean 3 túneles (astrágalo, calcáneo y desde el maléolo medial a la cortical tibial anterolateral). El bucle del injerto se fija en el túnel tibial (6,5 mm) con un dispositivo cortical y los extremos se aseguran en los túneles talar y calcáneo (5 mm) con tornillos interferenciales.

Frecuentemente, se asocia una osteotomía de alargamiento fibular para realinear el tobillo<sup>(28,29)</sup>. En algunos casos puede requerirse además osteotomía del calcáneo (deslizamiento medial o alargamiento lateral) o plantarización del primer metatarsiano<sup>(28)</sup>. El procedimiento puede realizarse en uno o dos tiempos quirúrgicos; salvo necesidad de doble artrodesis, se prefiere la realización en un solo tiempo (Figura 5).

## Complicaciones

Las complicaciones más comunes de la ATT incluyen:



**Figura 5.** Paciente que debuta con una deformidad flexible y artrosis en valgo tibiotalar donde se realiza reconstrucción ligamentosa, osteotomía de alargamiento de la columna lateral con cuña de titanio poroso y posterior implante de artroplastia total de tobillo TM Ankle® (Zimmer Biomet®).

- Problemas de cicatrización e infección (superficial o profunda).
- Fracturas maleolares intraoperatorias.
- Aflojamiento aséptico, osteólisis y pinzamiento de gotieras.

En el contexto de la DCP, el riesgo de mala alineación aumenta debido a la biomecánica anómala y al valgo del retropié, lo que puede predisponer al hundimiento del implante, aflojamiento precoz y dolor persistente<sup>(29,30)</sup>. Además, la alteración en la distribución de cargas puede

contribuir a una osteólisis periprotésica progresiva y degeneración de articulaciones adyacentes. Por ello, es fundamental una alineación correcta del retropié antes de la implantación de la ATT.

## Conclusiones

El complejo ligamentoso deltoideo-*spring* está sometido a un estrés biomecánico continuado desde las primeras fases de la DCP y en los estadios D y E debe siempre valorarse su competencia. Las técnicas de reparación aumentada o reforzada son las de primera elección, quedando las técnicas de reconstrucción reservadas para situaciones de escaso remanente ligamentoso o fracaso de una reparación previa. Se han descrito numerosas técnicas de reconstrucción, siendo actualmente las combinadas de deltoideo y *spring* las más aceptadas.

En la clase E2 (afectación del tobillo rígida por artrosis) tanto la artrodesis TTC como la pantalar ofrecen resultados funcionales aceptables y alivio significativo del dolor. La elección depende de la extensión articular afectada: se prefiere TTC si el mediopié es funcional, reservando la pantalar para colapsos multi-segmentarios, si bien la evidencia clínica respalda que la artrodesis pantalar proporciona alivio del dolor y mejoría funcional según medidas de resultado informadas por el paciente; debe considerarse como procedimiento de rescate, con expectativas realistas sobre la función y el riesgo de complicaciones.

Por último, aunque técnicamente más demandante que en otras situaciones clínicas, la ATT en el estadio final de la DCPD es una opción válida, si bien requiere realizar gestos asociados para conseguir un eje neutro del retropié, corregir el *talar tilt* en valgo y un correcto balance ligamentoso, especialmente del complejo ligamentoso medial.

## Bibliografía

- Pirshahid AA, Brzozowski P, Sogbein O, Zdero R, Gee A, Halai M, et al. Biomechanical Analysis of Ankle Stability Following Deltoid Ligament Repair and Reconstruction. *Biomed Res Int.* 2025;2025:6313005.
- Ellis SJ, Williams BR, Wagshul AD, Pavlov H, Deland JT. Deltoid Ligament Reconstruction With Peroneus Longus Autograft in Flatfoot Deformity. *Foot Ankle Int.* 2010;31(9):781-9.
- Deland JT, Ellis SJ, Day J, de César Netto C, Hintermann B, Myerson MS, et al. Indications for Deltoid and Spring Ligament Reconstruction in Progressive Collapsing Foot Deformity. *Foot Ankle Int.* 2020;41(10):1302-6.
- Haddad SL, Dedhia S, Ren Y, Rotstein J, Zhang LQ. Deltoid ligament reconstruction: a novel technique with biomechanical analysis. *Foot Ankle Int.* 2010;31:639-51.
- Jeng CL, Bluman EM, Myerson MS. Minimally invasive deltoid ligament reconstruction for stage IV flatfoot deformity. *Foot Ankle Int.* 2011;32:21-30.
- Brodell JD, MacDonald A, Perkins JA, Deland JT, Oh I. Deltoid-Spring Ligament Reconstruction in Adult Acquired Flatfoot Deformity With Medial Peritalar Instability. *Foot Ankle Int.* 2019;40(7):753-61.
- Nery C, Lemos AVKC, Raduan F, Mansur NSB, Baumfeld D. Combined Spring and Deltoid Ligament Repair in Adult-Acquired Flatfoot. *Foot Ankle Int.* 2018;39(8):903-7.
- Haraguchi N, Asano K, Arimoto T, Niki H, Ota K, Ozeki T, et al. Supramalleolar Lateral Opening-Wedge Osteotomy in Conjunction With Progressive Collapsing Foot Deformity Reconstruction for PCFD With Ankle Instability. *Foot Ankle Int.* 2022;43(8):1070-83.
- Kelly IP, Nunley JA. Treatment of stage 4 adult acquired flatfoot. *Foot Ankle Clin.* 2001;6(1):167-78.
- Toullec E. Adult flatfoot. *Orthop Traumatol Surg Res.* 2015;101(1 Suppl):S11-7.
- Acosta R, Ushiba J, Cracchiolo A. The results of a primary and staged pantalar arthrodesis and tibiotalar calcaneal arthrodesis in adult patients. *Foot Ankle Int.* 2000;21(3):182-94.
- Papa JA, Myerson MS. Pantalar and tibiotalar calcaneal arthrodesis for post-traumatic osteoarthritis of the ankle and hindfoot. *J Bone Joint Surg Am.* 1992;74(7):1042-9.
- Eckholt S, García-Elvira R, Fontecilla N, Fernández-Reinales A, Poggio D. Role of Extra-articular Tibiotalar Calcaneal Arthrodesis and Posterior Approach in Highly Complex Cases. *Foot Ankle Int.* 2018;39(2):219-25.
- Chawla S, Brage M. Pantalar Arthrodesis. *Foot Ankle Clin.* 2022;27(4):883-95.
- Levinson J, Reissig J, Schaheen E, Lee W, Park J. Complications and Radiographic Outcomes After Tibiotalar Calcaneal Fusion With a Retrograde Intramedullary Nail. *Foot Ankle Spec.* 2021;14(6):521-7.
- O'Neill PJ, Logel KJ, Parks BG, Schon LC. Rigidity comparison of locking plate and intramedullary fixation for tibiotalar calcaneal arthrodesis. *Foot Ankle Int.* 2008;29(6):581-6.
- Niinimäki TT, Klemola TM, Leppilahti JI. Tibiotalar calcaneal arthrodesis with a compressive retrograde intramedullary nail: A report of 34 consecutive patients. *Foot Ankle Int.* 2007;28(4):431-4.
- Rammelt S, Pyrc J, Agren PH, Hartssock LA, Cronier P, Friscia DA, et al. Tibiotalar calcaneal fusion using the hindfoot arthrodesis nail: a multicenter study. *Foot Ankle Int.* 2013;34(9):1245-55.
- Provelengios S, Papavasiliou KA, Kyrkos MJ, Kirkos JM, Kapetanios GA. The role of pantalar arthrodesis in the treatment of paralytic foot deformities a long-term follow-up study. *J Bone Joint Surg.* 2009;91(3):575-83.
- Stożny T, Dugietto B, Pasek J, Szyluk K, Pyda M, Szyrka D, et al. Tibiotalar calcaneal Arthrodesis in Osteoarthritis Deformation of Ankle and Subtalar Joint: Evaluation of Treatment Results. *J Foot Ankle Surg.* 2022;61(1):205-11.
- Kyung MG, Hwang IU, Lee C, Park GY, Lee DY. Clinical outcomes following tibiotalar calcaneal arthrodesis with intramedullary nailing combined with partial fibulectomy and onlay bone graft. *Arch Orthop Trauma Surg.* 2024;144(2):567-74.
- Mückley T, Hofmann G, Bühren V. Tibiotalar Arthrodesis with the Tibial Compression Nail. *Eur J Trauma Emerg Surg.* 2007;33(2):202-13.
- Deleu PA, Piron M, Leemrijse G, Besse JL, Chêze L, Devos Bevernage B, et al. Patients' point of view on the long-term results of total ankle arthroplasty, tibiotalar and tibiotalar calcaneal arthrodeses. *Orthop Traumatol Surg Res.* 2022;108(7):103369.
- Watanabe K, Teramoto A, Kamiya T, Okada Y, Murahashi Y, Yamashita T. A Comparative Study of Foot Range of Motion and Activities of Daily Living Sta-

- tus of Patients Following Ankle Arthrodesis and Tibiotalocalcaneal Arthrodesis. *J Foot Ankle Surg.* 2023;62(3):519-23.
25. McKinley JC, Shortt N, Arthur C, Gunner C, MacDonald D, Breusch SJ. Outcomes following pantalar arthrodesis in rheumatoid arthritis. *Foot Ankle Int.* 2011;32(7):681-5.
26. Brunner S, Knupp M, Hintermann B. Total Ankle replacement for the valgus unstable osteoarthritic ankle. *Tec. Foot Ankle Surg* 2010;9:165-74.
27. De Keijzer DR, Joling BSH, Sierevelt IN, Hoornenborg D, Kerkhoffs GMMJ, Haverkamp D. Influence of Preoperative Tibiotalar Alignment in the Coronal Plane on the Survival of Total Ankle Replacement: A Systematic Review. *Foot Ankle Int.* 2020;41(2):160-9.
28. Piga C, Maccario C, D'Ambrosi R, Romano F, Uselli FG. Total Ankle Arthroplasty with Valgus Deformity. *Foot Ankle Int.* 2021;42(7):867-76.
29. Schuberth JM, Christensen JC, Seidenstricker CL. Total Ankle replacement with severe valgus deformity: Technique and Surgical Strategy. *J Foot Ankle Surg.* 2017;56(3):618-27.
30. Henry JK, Rider C, Cody E, Ellis SJ, Demetracopoulos C. Evaluating and Managing the Painful Total Ankle Replacement. *Foot Ankle Int.* 2021;42(10):1347-61.