setla
sociedad española de traumatología laboral

Revista Española de
Traumatología Laboral



Vol. 9. Fasc. 2. Núm. 18. Noviembre 2026
ISSN: 2605-0579 (impreso)
2659-7535 (*online*)

CASO CLÍNICO

Fractura del cúbito distal por osteólisis no infecciosa asociada a agujas de Kirschner en fractura-luxación de Galeazzi: a propósito de un caso

S. Pérez Ortiz, J. García Álvarez, D. Martínez López, J. M. Martín de Arriba, C. G. Puig Abbs

Hospital Intermutual de Levante. San Antonio de Benagéber. Valencia

Correspondencia:
Dr. Sergio Pérez Ortiz
Correo electrónico: serperort@gmail.com

Recibido el 25 de marzo de 2026
Aceptado el 14 de octubre de 2026
Disponible en Internet: noviembre de 2026

RESUMEN

La fractura-luxación de Galeazzi es una lesión infrecuente e intrínsecamente inestable cuyo tratamiento en el adulto exige reducción abierta y fijación interna del radio. Cuando persiste inestabilidad de la articulación radiocubital distal (ARCD) tras la fijación radial, la estabilización temporal con agujas de Kirschner es uno de los recursos técnicos más empleados. Presentamos el caso de un varón de 52 años que sufrió una fractura-luxación de Galeazzi del antebrazo derecho tras un accidente de motocicleta, tratada mediante reducción abierta del radio con placa de antebrazo por abordaje de Henry y estabilización temporal de la ARCD con 1 aguja de Kirschner. Seis semanas después de su retirada programada, el paciente desarrolló dolor progresivo en el antebrazo distal. El estudio radiológico evidenció una fractura del cúbito distal en la zona previamente transfixiada, con osteólisis periimplante en el radio. El estudio analítico y microbiológico descartó un origen infeccioso. Se realizó osteosíntesis del cúbito distal y aporte de injerto óseo autólogo de cresta ilíaca, con consolidación completa a los 4 meses y recuperación funcional satisfactoria. Este caso ilustra una complicación excepcional —la osteólisis no infecciosa periimplante en el trayecto de agujas de Kirschner de la ARCD— cuyo reconocimiento resulta determinante para orientar correctamente la revisión quirúrgica.

ABSTRACT

Fracture of the distal ulna due to non-infectious osteolysis associated with Kirschner wires in a Galeazzi fracture-dislocation: a case report

Galeazzi fracture-dislocation is an uncommon and intrinsically unstable injury whose treatment in adults requires open reduction and internal fixation of the radius. When distal radioulnar joint (DRUJ) instability persists after radial fixation, temporary stabilization with Kirschner wires is one of the most commonly used technical options. We present the case of a 52-year-old man who sustained a Galeazzi fracture-dislocation of the right forearm following a motorcycle accident. The injury was treated with open reduction of the radius using a forearm plate through a Henry approach and temporary stabilization of the DRUJ with 1 Kirschner wire. Six weeks after its planned removal, the patient developed progressive pain in the distal forearm. Radiological evaluation demonstrated a fracture of the distal ulna at the previously transfixed site, associated with peri-implant osteolysis in the radius. Laboratory and microbiological studies ruled out an infectious origin. Osteosynthesis of the distal ulna with autologous iliac crest bone grafting was performed, achieving complete union at 4 months with satisfactory functional recovery. This case illustrates an exceptional complication —non-infectious peri-implant osteolysis along the trajectory of Kirschner wires used for DRUJ stabilization— whose recognition is crucial for guiding appropriate revision surgery.

FS
https://doi.org/10.24129/j.retla.09218.fs2603009
© 2026 Sociedad Española de Traumatología Laboral. Publicado por Imaidea Interactiva en FONDOSCIENCE® (www.fondoscience.com).
Este es un artículo Open Access bajo la licencia CC BY-NC-ND (www.creativecommons.org/licenses/by-nc-nd/4.0/).

Palabras clave: Fractura-luxación de Galeazzi. Articulación radiocubital distal. Agujas de Kirschner. Osteólisis periimplante. Necrosis térmica ósea.

Key words: Galeazzi fracture-dislocation. Distal radioulnar joint. Kirschner wires. Peri-implant osteolysis. Thermal bone necrosis.

Introducción

La fractura-luxación de Galeazzi, definida como la fractura de la diáfisis distal del radio con luxación o subluxación asociada de la articulación radiocubital distal (ARCD), representa menos del 7% de todas las fracturas de antebrazo en el adulto[1]. Descrita por Riccardo Galeazzi en 1934 y popularmente conocida como "fractura de necesidad", esta denominación refleja la práctica imposibilidad de mantener la reducción mediante tratamiento conservador en la población adulta, con tasas de fracaso de hasta el 80%[1,2]. El tratamiento de referencia consiste en la reducción abierta y fijación interna del radio mediante placa volar, con tasas de éxito comunicadas de hasta el 95% cuando se logran la reducción anatómica, la restauración del arco radial y la estabilidad de la ARCD[1,3].

La evaluación intraoperatoria de la ARCD tras la fijación del radio constituye un paso técnico esencial del procedimiento. La inestabilidad articular residual, consecuencia de la lesión del complejo fibrocartilaginoso triangular (CFCT) y de los ligamentos radiocubitales, es frecuente y exige medidas complementarias de estabilización para garantizar la cicatrización ligamentosa en condiciones mecánicas adecuadas[1,4]. En estos casos, la transfixión temporal con agujas de Kirschner es una de las soluciones técnicas más extendidas[3,4].

Las complicaciones asociadas al uso de agujas de Kirschner en la muñeca y el antebrazo —infección del trayecto, osteomielitis, migración, lesión neurovascular y rotura— presentan tasas globales publicadas de entre el 7 y el 25%[5-8]. Sin embargo, la osteólisis periimplante de origen no infeccioso relacionada con el trayecto de estas agujas en la ARCD es una entidad excepcional, prácticamente ausente en la bibliografía ortopédica. El presente trabajo describe un caso de osteólisis no infecciosa con fractura secundaria del cúbito distal como complicación tardía de esta técnica, con el objetivo de contribuir a su reconocimiento clínico y a la definición de su manejo quirúrgico.

Caso clínico

Antecedentes personales, mecanismo de lesión y cuadro clínico inicial

Se trata de un varón de 52 años, sin alergias medicamentosas conocidas, con antecedentes de hipertensión arterial y arritmia cardíaca en tratamiento crónico con flecainida, bisoprolol, citalopram y mirtazapina. Tras un accidente de tráfico en motocicleta con impacto lateral sobre el hemicuerpo derecho, fue atendido de urgencias por dolor e impotencia funcional del antebrazo y la muñeca derechos, y dolor en el mediopié homolateral. La exploración física del miembro superior derecho mostró tumefacción en la región distal del antebrazo con impotencia funcional marcada de la muñeca, sin déficit neurovascular distal. El estudio radiológico confirmó la fractura de la diáfisis distal del radio con luxación de la ARCD, patrón diagnóstico de fractura-luxación de Galeazzi **(Figura 1)**. El pie derecho presentaba fractura del escafoides tarsiano y de la base del 4.º metatarsiano sin desplazamiento significativo, por lo que se manejaron de forma conservadora en la valoración inicial.

Cirugía primaria del antebrazo

A los 2 días tras el traumatismo se realizó la reducción abierta y fijación interna de la fractura radial mediante abordaje volar de Henry. La osteosíntesis se llevó a cabo con una placa volar para el tercio medio diafisario del radio (Acumed®, Hillsboro, Oregón, EE. UU.), verificándose la restauración del arco radial mediante control fluoroscópico intraoperatorio **(Figura 2)**.

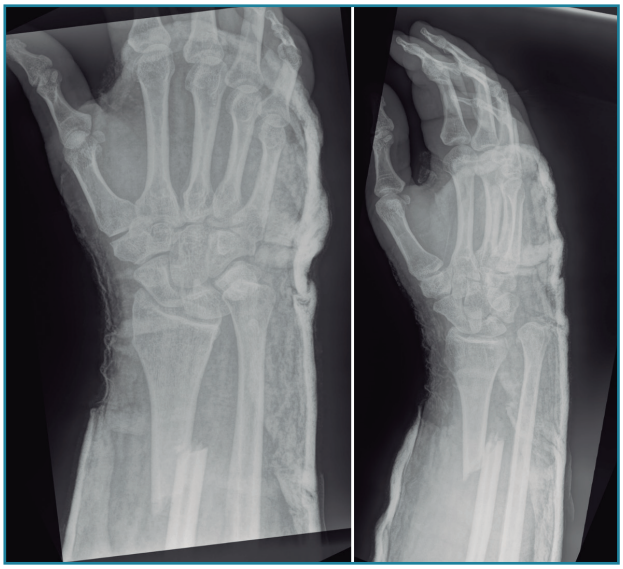

Figura 1. *Radiografía anteroposterior y lateral del antebrazo derecho en urgencias. Se aprecia fractura de la diáfisis distal del radio con acortamiento y angulación, y luxación de la articulación radiocubital distal, patrón diagnóstico de fractura-luxación de Galeazzi.*

Completada la fijación del radio, se exploró la estabilidad de la ARCD mediante la maniobra de peloteo: con el radio estabilizado, se aplicó una traslación dorsopalmar con el cúbito distal en rotación neutra, en supinación y en pronación comparándola con la muñeca contralateral, y se completó con escopia dinámica en proyección lateral durante la pronosupinación. Se objetivó una traslación aumentada sin tope firme, con apertura articular en rotación que no se corregía en supinación. Se realizó su reducción cerrada y, tras comprobar la correcta reducción, su estabilización temporal mediante 1 aguja de Kirschner de 1,8 mm de diámetro, tetracortical, que transfixiaba el radio y el cúbito bajo control fluoroscópico continuo, tras un intento infructuoso previo. El paciente fue inmovilizado con una férula braquiopalmar durante 6 semanas y la evolución postoperatoria fue satisfactoria, sin complicaciones locales ni déficits neurovasculares.

Evolución postoperatoria y retirada de la aguja de Kirschner

A las 6 semanas de la cirugía se realizó la retirada programada de la aguja de Kirschner sin incidencias. Durante todo el seguimiento previo no se objetivaron signos locales de infección en la zona de la aguja ni en la herida quirúrgica —ausencia de eritema, calor local, secreción, fistulización o tumefacción inflamatoria— ni sobrecarga en el brazo intervenido debido a que el paciente utilizó silla de ruedas por la fractura del escafoides tarsiano.

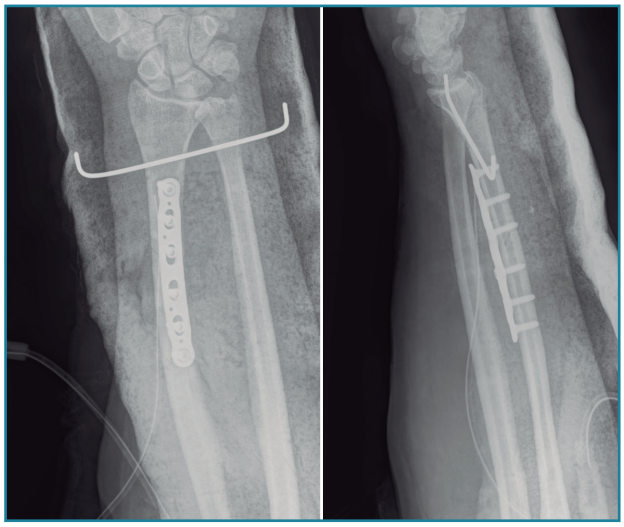

Figura 2. *Control radiológico postoperatorio inmediato. Reducción anatómica del foco de fractura radial con osteosíntesis mediante placa volar para el tercio medio diafisario del radio (Acumed®, Hillsboro, Oregón, EE. UU.) y estabilización temporal de la articulación radiocubital distal con 1 aguja de Kirschner en posición de pronosupinación media.*

Las fracturas del pie evolucionaron de forma tórpida con persistencia de dolor en el mediopié que no cedió con el manejo conservador. Ante los hallazgos de pseudoartrosis del escafoides tarsiano, se realizó artrodesis de la columna medial del pie con consolidación progresiva en el seguimiento posterior.

Complicación tardía: osteólisis periimplante y fractura del cúbito distal

Aproximadamente 6 semanas después de la retirada de la aguja, el paciente comenzó a referir dolor progresivo en el antebrazo distal derecho de inicio insidioso, sin traumatismo desencadenante. El estudio radiológico eviden-



Figura 3. *Radiografía del antebrazo derecho en el momento de la complicación tardía. Se identifica fractura del cúbito distal en la zona previamente transfixiada por la aguja de Kirschner, con área de osteólisis en el radio distal en relación con el trayecto de inserción.*

ció una fractura del cúbito distal en la zona previamente transfixiada, con un área de osteólisis en el radio distal en relación con el trayecto de inserción de la aguja **(Figura 3)**.

Ante estos hallazgos, el diagnóstico diferencial entre osteólisis de origen infeccioso y no infeccioso fue el eje central de la evaluación. El análisis sanguíneo mostró leucocitos de 7,8 × 10^9/L, proteína C reactiva de 0,4 mg/dL y velocidad de sedimentación globular de 10 mm/h, todos dentro de la normalidad. La ausencia de signos clínicos locales de infección durante el seguimiento completo, junto con la normalidad de los marcadores inflamatorios, orientó el diagnóstico hacia una osteólisis no infecciosa periimplante.

Cirugía de revisión

Se realizó osteosíntesis de la fractura del cúbito distal mediante placa Xpert Wrist® (NewClip Technics, Nantes, Francia), con aporte de injerto óseo autólogo de la cresta ilíaca ipsilateral para la reconstrucción del defecto óseo. El lecho intraoperatorio presentó un aspecto limpio, sin signos macroscópicos de infección. Las muestras de tejido óseo y periimplante recogidas para estudio microbiológico mostraron tinción de Gram negativa y cultivos negativos a las 72 horas, confirmando definitivamente la ausencia de infección activa **(Figura 4)**. La consolidación completa del cúbito distal fue documentada radiológicamente a los 4 meses **(Figura 5)**. En la última revisión a los 18 meses, el paciente presentaba, respecto a la muñeca contralateral, un déficit de 5° de flexión palmar y de 10° de flexión dorsal, con pronación y supinación completas, y con una ARCD estable a la exploración. Refería molestias ocasionales con los esfuerzos, sin dolor en reposo, y se reincorporó a su actividad laboral habitual. La puntuación en el cuestionario *Quick Disabilities of the Arm, Shoulder and Hand* (QuickDASH) fue de 20,5 sobre 100.

Discusión

La fractura-luxación de Galeazzi exige en el adulto una corrección quirúrgica que permita restablecer simultáneamente la integridad del radio y la estabilidad de la ARCD. La reducción abierta y fijación interna del radio mediante placa volar a través del abordaje de Henry es la técnica estándar, con resultados ampliamente validados en la bibliografía[1,3]. Una vez fijado el radio, la evaluación sistemática de la ARCD bajo fluoroscopia es un paso técnico irrenunciable: su inestabilidad residual, consecuencia de la lesión del CFCT y de los ligamentos radiocubitales, es frecuente y debe resolverse de forma complementaria para garantizar la cicatrización ligamentosa en condiciones mecánicas adecuadas[1,4]. La transfixión temporal con agujas de Kirschner constituye una de las soluciones técnicas más extendidas[3,4], si bien su papel es actualmente objeto de debate.

El tratamiento de la inestabilidad aguda de la ARCD sigue siendo controvertido y la cirugía sobre los estabilizadores ligamentosos no ha demostrado ser superior a alternativas más sencillas. Las opciones incluyen la inmovilización en supinación, la transfixión radiocubital temporal y la reparación abierta o artroscópica del CFCT. La artroscopia permite además el diagnóstico directo de la lesión: Choudhury *et al*. hallaron roturas complejas del CFCT, siempre con afectación de la periferia dorsal, en 6 fracturas-luxaciones de Galeazzi consecutivas, y abogan por su reparación artroscópica[9]. Sin embargo, la evidencia comparativa, procedente sobre todo de fracturas del radio distal, no respalda la superioridad de la reparación. En el ensayo aleatorizado de Lee *et al*., con 157 pacientes con inestabilidad en la maniobra de peloteo tras la fijación del radio, la transfixión y la reparación artroscópica

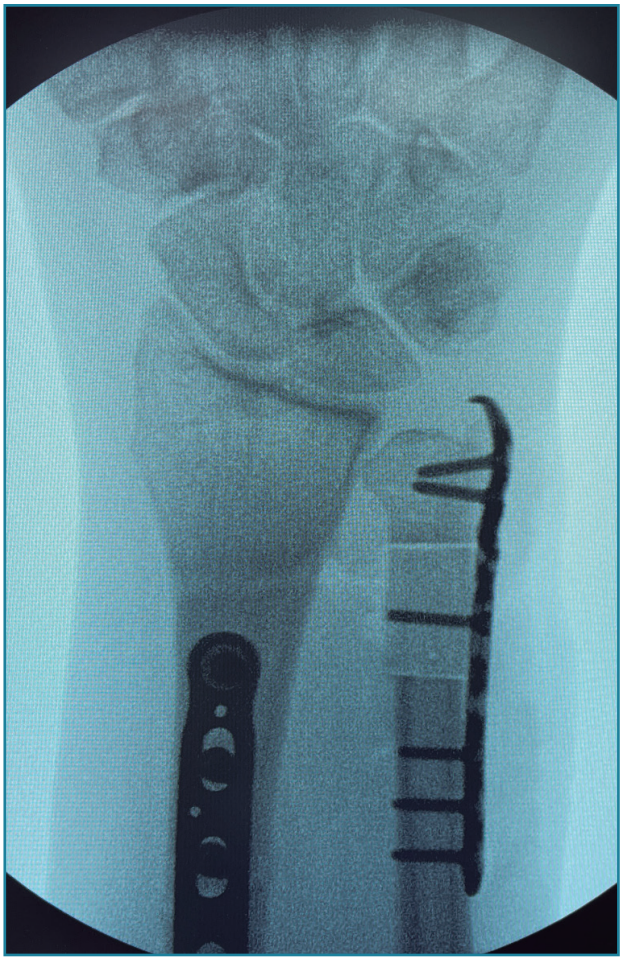

Figura 4. *Imagen fluoroscópica intraoperatoria durante la cirugía de revisión. Se aprecia la osteosíntesis del cúbito distal mediante placa Xpert Wrist® (NewClip Technics, Nantes, Francia) con aporte de injerto de la cresta ilíaca y posición correcta del implante.*

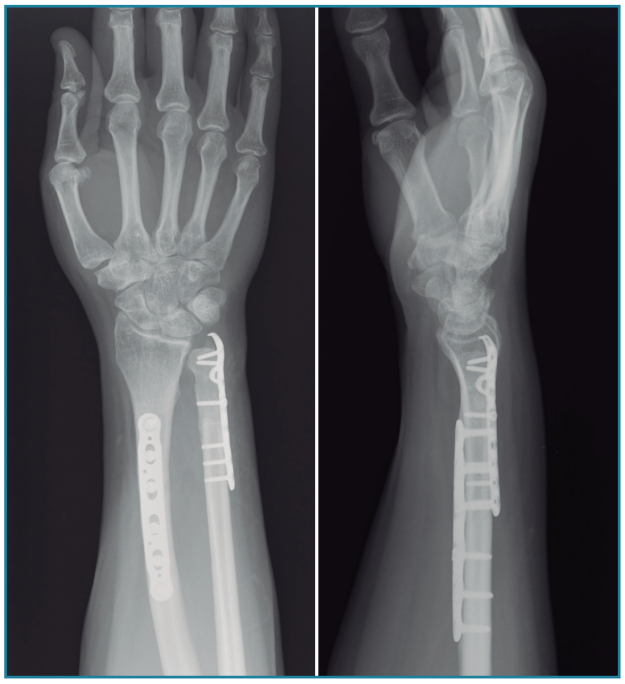

Figura 5. *Radiografía de control a los 4 meses de la cirugía de revisión. Se observa consolidación completa de la fractura del cúbito distal con remodelación del área de osteólisis previa y correcta posición del material de osteosíntesis.*

proporcionaron mayor movilidad que la férula en supinación a los 3 meses, pero al final del seguimiento los resultados fueron similares en los 3 grupos (flexoextensión de 122, 119 y 120°, y puntuación de Mayo modificada de 87, 89 y 85 en los pacientes sin fractura de la estiloides cubital)[10]. Una revisión sistemática de los ensayos sobre artroscopia de muñeca no encontró beneficio de la reparación a largo plazo en este estudio, que consideró no ciego y con estimaciones imprecisas[11]. En el metaanálisis de Xiao *et al*., con 258 pacientes de edad media similar a la de nuestro caso, no hubo diferencias en la puntuación del cuestionario *Disabilities of the Arm, Shoulder and Hand* (DASH), pero la reparación del CFCT, abierta o artroscópica, se asoció con menor fuerza de prensión que la transfixión con agujas (18,7 frente a 25,3 kg) y que la inmovilización, y con menor puntuación de Mayo que la transfixión; la inestabilidad persistente fue excepcional con cualquiera de los tratamientos (1,5%)[12]. Tampoco se ha demostrado la superioridad de la reparación foveal artroscópica frente a la abierta, con una certeza de la evidencia baja o muy baja[13]. En un paciente en edad laboral como el de nuestro caso, en el que la fuerza de prensión condiciona la reincorporación, estos datos respaldan la transfixión con agujas como una opción razonable. En cuanto a la técnica, no hemos identificado estudios que comparen 1 aguja frente a 2; la posición del antebrazo, neutra o en supinación, no modificó de forma significativa la calidad de la reducción en un estudio en cadáver[14], y la aguja suele retirarse entre las 4 y las 6 semanas[12,15]. En nuestro caso se empleó 1 única aguja durante 6 semanas.

El espectro de complicaciones asociadas al uso de agujas de Kirschner en la muñeca y el antebrazo está bien caracterizado en la bibliografía. Stahl y Schwartz, en un estudio retrospectivo sobre 236 pacientes con 590 agujas insertadas en la mano y la muñeca, comunicaron una tasa global de complicaciones del 15,2%, que incluyó infección del trayecto, osteomielitis, lesión tendinosa, lesión nerviosa y migración[6]. Lutsky *et al*., en un único estudio prospectivo, documentaron una tasa de complicaciones del 25% en 141 pacientes y señalaron que los estudios retrospectivos subestiman sistemáticamente su incidencia real[5]. Palmetti *et al*., en una cohorte de 1.386 pacientes pediátricos operados con agujas de Kirschner, comunicaron una tasa de infección del 2,4%, con osteomielitis en el 33,3% de los infectados y predominio de *Staphylococcus aureus* como patógeno causal[7]. Singh *et al*. pusieron de manifiesto un riesgo de lesión del nervio radial sensitivo de hasta el 20% cuando las agujas se insertan en la región del radio distal, subrayando la exigencia anatómica de esta técnica en dicha localización[8].

Ninguna de estas series hace referencia, sin embargo, a la osteólisis periimplante de origen no infeccioso como complicación específica del trayecto de las agujas en la ARCD, lo que subraya el carácter excepcional del hallazgo presentado. El sustrato fisiopatológico más plausible es la necrosis térmica ósea periimplante generada durante la inserción de las agujas en el hueso cortical. Muriuki *et al*. demostraron, utilizando hueso humano *ex vivo*, que las temperaturas en el córtex óseo adyacente al trayecto de la aguja pueden oscilar entre 25 y 164 °C durante la inserción, que el tiempo de exposición a temperaturas superiores a 47 °C —umbral de daño osteocitario— fue significativamente mayor cuando se reutilizaba la aguja y que temperaturas superiores a 70 °C asociadas a muerte celular instantánea se registraron en numerosas ocasiones en ausencia de irrigación[16]. Chen *et al*. confirmaron en condiciones controladas que el modo de perforación, la velocidad de rotación y la fuerza de empuje condicionan de forma significativa la temperatura máxima alcanzada en el hueso, siendo el modo unidireccional el que genera temperaturas pico más elevadas, aunque con menor tiempo de exposición acumulada[17]. Song *et al*. demostraron adicionalmente que el ángulo de bisel de la aguja, la velocidad de avance y la velocidad de rotación determinan de forma conjunta la extensión del área de necrosis térmica periimplante, con posibilidad de ampliarla considerablemente bajo parámetros subóptimos[18]. La relevancia práctica de estos hallazgos queda subrayada por el trabajo de Woods *et al*., quienes demostraron en un modelo *in vivo* que la irrigación activa con suero fisiológico durante la perforación ósea reduce de forma significativa tanto la

temperatura alcanzada como la extensión de la necrosis aguda, y que las agujas de Kirschner con punta de trocar convencional se asociaron con los mayores incrementos térmicos y con la necrosis más extensa[19].

En el caso presentado, la inserción de la aguja de Kirschner en el hueso cortical del sistema radiocubital distal —región con escasa masa ósea y limitada capacidad de disipación térmica— pudo haber generado una zona de necrosis térmica periimplante de suficiente extensión como para comprometer la remodelación ósea local y dar lugar a la osteólisis detectada semanas después de la retirada de la aguja. El progresivo debilitamiento mecánico del cúbito distal en ese territorio explicaría la aparición de la fractura sin traumatismo desencadenante. La necesidad de un segundo paso de la aguja tras un intento infructuoso, con la consiguiente duplicación de la perforación cortical en un segmento de escaso diámetro como el cúbito distal, pudo contribuir tanto al daño térmico acumulado como a la concentración de tensiones en la zona.

El eje diagnóstico fundamental en este tipo de complicación es la distinción entre osteólisis infecciosa y no infecciosa, ya que ambas comparten hallazgos radiológicos similares, pero exigen estrategias terapéuticas radicalmente distintas. La valoración integrada de los signos clínicos locales, los marcadores inflamatorios séricos y los cultivos microbiológicos intraoperatorios de muestras múltiples es el método más fiable para establecer o descartar una etiología infecciosa[5-7]. La negatividad sistemática de todos estos criterios en el caso presentado permitió establecer el diagnóstico de certeza de osteólisis no infecciosa y orientar el tratamiento exclusivamente hacia la estabilización mecánica y la reconstrucción biológica del defecto, sin necesidad de tratamiento antibiótico.

La elección del injerto óseo autólogo de la cresta ilíaca como material de reconstrucción responde a sus propiedades biológicas combinadas de osteogénesis, osteoconducción y osteoinducción, y a la ausencia de riesgo inmunológico. Aunque algún sustituto óseo ha demostrado no ser inferior al autoinjerto en ensayos aleatorizados sobre fracturas de la meseta tibial[20], el injerto autólogo de la cresta ilíaca continúa considerándose el patrón de referencia en la reconstrucción de defectos óseos[20]. La consolidación completa a los 4 meses con recuperación funcional satisfactoria obtenida en nuestro caso avala la idoneidad de esta estrategia.

Conclusiones

La osteólisis no infecciosa periimplante asociada al trayecto de agujas de Kirschner empleadas en la estabilización temporal de la ARCD es una complicación tardía excepcional y escasamente documentada en la bibliografía, pero de consecuencias clínicas y quirúrgicas relevantes. En el caso descrito, su progresión condujo a una fractura del cúbito distal que requirió una segunda intervención. El mecanismo fisiopatológico más probable es la necrosis térmica periimplante inducida durante la inserción de las agujas, cuya extensión puede comprometer irreversiblemente la remodelación ósea local. El diagnóstico correcto depende de la exclusión rigurosa de la etiología infecciosa mediante criterios clínicos, analíticos y microbiológicos, ya que ambas entidades son radiológicamente indistinguibles, pero exigen tratamientos fundamentalmente diferentes. Cuando el origen no infeccioso queda establecido, la osteosíntesis con placa y la reconstrucción del defecto con injerto óseo autólogo permiten obtener resultados funcionales satisfactorios. Esta complicación debe ser conocida por el traumatólogo que emplea agujas de Kirschner para la estabilización de la ARCD y justifica un seguimiento radiológico específico tras su retirada para detectar precozmente signos de osteólisis antes de que progresen a la fractura del segmento comprometido. La técnica de inserción correcta —con irrigación activa, uso de agujas nuevas, control de los parámetros de perforación y reducción al mínimo del número de pasos— debe considerarse un elemento preventivo de primera línea.

Responsabilidades éticas

Protección de personas y animales. Los autores declaran que para esta investigación no se han realizado experimentos en seres humanos ni en animales.

Confidencialidad de los datos. Los autores declaran que han seguido los protocolos de su centro de trabajo sobre la publicación de datos de pacientes.

Derecho a la privacidad y consentimiento informado. Los autores declaran que en este artículo no aparecen datos de pacientes.

Financiación. Los autores declaran que este trabajo no ha sido financiado.

Conflicto de interés. Los autores declaran no tener ningún conflicto de intereses..

Bibliografía

1. Campbell HT, Lowe DT, Egol KA. Repair of the Galeazzi Fracture. J Orthop Trauma. 2022;36(8 Suppl):S15-6.
2. Giannoulis FS, Sotereanos DG. Galeazzi fractures and dislocations. Hand Clin. 2007;23(2):153-63.
3. Rettig ME, Raskin KB. Galeazzi fracture-dislocation: a new treatment-oriented classification. J Hand Surg Am. 2001;26(2):228-35.
4. Adanır O, Yüksel S, Beytemur O, Güleç MA. Open Galeazzi fracture with ipsilateral elbow dislocation. Eklem Hastalik Cerrahisi. 2016;27(2):113-6.
5. Lutsky KF, Edelman D, Leinberry C, Takei TR, Kwok M, Gallant G, et al. A Prospective Evaluation of Complications after Use

of Exposed Pins in the Hand and Wrist. Plast Reconstr Surg. 2019;144(3):659-66.
6. Stahl S, Schwartz O. Complications of K-wire fixation of fractures and dislocations in the hand and wrist. Arch Orthop Trauma Surg. 2001;121(9):527-30.
7. Palmetti M, Venturini E, Tamborino A, Galeotti A, Cucca G, Di Giacinto S, et al. Infectious complications of K-wire fixation in pediatric fractures: Risk factors and management at a tertiary care center. Injury. 2025;57(2):112944.
8. Singh S, Trikha P, Twyman R. Superficial radial nerve damage due to Kirschner wiring of the radius. Injury. 2005;36(3):330-2.
9. Choudhury MM, Saggi SS, Chung SR, Yap RTJ, Chia DSY, Jiang JKH, et al. Arthroscopic Examination of the Triangular Fibrocartilage Complex in Galeazzi Injuries: Revisiting a Complex Injury. J Wrist Surg. 2025;14(1):27-33.
10. Lee SK, Kim KJ, Cha YH, Choy WS. Conservative Treatment Is Sufficient for Acute Distal Radioulnar Joint Instability With Distal Radius Fracture. Ann Plast Surg. 2016;77(3):297-304.
11. Karjalainen VL, Harris IA, Räisänen M, Karjalainen T. Minimal invasions: is wrist arthroscopy supported by evidence? A systematic review and meta-analysis. Acta Orthop. 2023;94:200-6.
12. Xiao AX, Graf AR, Dawes A, Daley C, Wagner ER, Gottschalk MB. Management of Acute Distal Radioulnar Joint Instability Following a Distal Radius Fracture: A Systematic Review and Meta-Analysis. J Hand Surg Glob Online. 2021;3(3):133-8.
13. Hegazy G, Hammouda AI, Ramadan M, Elzoghby A, Elzahed E, El-Sebaey I, et al. Open versus arthroscopic management of acute and chronic distal radioulnar joint instability: a systematic review and meta-analysis. BMC Musculoskelet Disord. 2026;27(1):490.
14. El Barbari JS, Kohlhas L, Franke J, Grützner PA, Schnetzke M, Swartman BJ. Analyzing the reduction quality of the distal radioulnar joint after closed K-wire transfixation in a cadaver model: is supination or neutral position superior? Arch Orthop Trauma Surg. 2024;144(4):1603-9.
15. Yepie A, Traore M, N'da E, Kaloga S, Anoumou M. Results of surgical treatment of Galeazzi fractures in adults about 32 cases. Acta Orthop Belg. 2025;91(2):205-7.
16. Muriuki MG, Reddy AK, Tauchen A, Havey RM, Patwardhan AG, Bindra RR. Effect of K-wire Reuse and Drill Mode on Heat Generation in Bone. Hand (N Y). 2021;18(2):314-9.
17. Chen L, Li ADR, Symonds C, Holmes JR, Weick JW. Comparison of k-wire insertion using oscillatory and unidirectional drilling modes under constant thrust force. J Orthop Res. 2022;40(6):1301-11.
18. Song S, Cheng X, Li T, Shi M, Zheng G, Liu H. Experimental study of bone drilling by Kirschner wire. Med Eng Phys. 2022;106:103835.
19. Woods JC, Cook JL, Bozynski CC, Tegethoff JD, Kuroki K, Crist BD. Does Irrigating While Drilling Decrease Bone Damage? Iowa Orthop J. 2022;42(2):22-9.
20. Hofmann A, Gorbulev S, Guehring T, Schulz AP, Schupfner R, Raschke M, et al. Autologous Iliac Bone Graft Compared with Biphasic Hydroxyapatite and Calcium Sulfate Cement for the Treatment of Bone Defects in Tibial Plateau Fractures: A Prospective, Randomized, Open-Label, Multicenter Study. J Bone Joint Surg Am. 2020;102(3):179-93.