setla
sociedad española de traumatología laboral

Revista Española de
Traumatología Laboral



Vol. 9. Fasc. 2. Núm. 18. Noviembre 2026
ISSN: 2605-0579 (impreso)
2659-7535 (*online*)

CASO CLÍNICO

Fractura de tobillo: de la osteosíntesis a la amputación

J. S. Sánchez Díaz[1], E. Merino Peña[2], B. Ferreira Montenegro[3], P. Vancells Martí[4]

[1] *Servicio de Traumatología y Cirugía Ortopédica. Clínica Mutua Universal. Barcelona*
[2] *Servicio de Medicina Interna. Clínica Mutua Universal. Barcelona*
[3] *Excolaborador del Servicio de Cirugía Plástica y Reparadora. Clínica Mutua Universal. Barcelona*
[4] *Centro Asistencial Mutua Universal. Vic, Barcelona*

Correspondencia:
Dr. José Simón Sánchez Díaz
Correo electrónico: jose_sanchez@mutuauniversal.net

Recibido el 22 de octubre de 2026
Aceptado el 12 de noviembre de 2026
Disponible en Internet: noviembre de 2026

RESUMEN

La aparición de necrosis y pérdida de cobertura tras la osteosíntesis de una fractura de tobillo puede comprometer la viabilidad de la extremidad, y debe hacer sospechar la coexistencia de una enfermedad arterial periférica grave.

Se presenta el caso de un varón de 63 años, exfumador, intervenido mediante osteosíntesis por una fractura trimaleolar del tobillo izquierdo. En el seguimiento desarrolló una necrosis extensa y en la exploración física se objetivaron signos de isquemia arterial. La angiotomografía computarizada evidenció una enfermedad arterial oclusiva multisegmentaria de la extremidad afectada. Se realizó inicialmente revascularización ilíaca y femoral, desbridamiento, retirada del material de osteosíntesis, fijación externa y terapia de presión negativa, seguidos de cobertura mediante colgajo de rotación e injertos libres. Tras un periodo inicial favorable, el paciente evolucionó hacia la exposición ósea y la infección, con desarrollo de una artropatía séptica. A los 14 meses se indicó la amputación infracondílea y su posterior protetización.

La perfusión arterial y la viabilidad de las partes blandas son determinantes para la evolución de las fracturas de tobillo, por lo que la valoración vascular resulta esencial. En casos seleccionados, la amputación puede constituir la opción definitiva cuando fracasan la revascularización y la cobertura y persisten la infección y la isquemia.

ABSTRACT

Ankle fracture: from osteosynthesis to amputation

The development of necrosis and soft-tissue coverage loss following osteosynthesis of an ankle fracture may compromise limb viability and should raise suspicion of coexisting severe peripheral arterial disease.

We present the case of a 63-year-old male former smoker who underwent osteosynthesis for a left trimalleolar ankle fracture. During follow-up, he developed extensive necrosis, and physical examination revealed signs of arterial ischemia. Computed tomography angiography demonstrated multilevel occlusive arterial disease in the affected limb. Initial treatment consisted of iliac and femoral revascularization, debridement, removal of the osteosynthesis material, external fixation, and negative-pressure wound therapy, followed by wound coverage using a rotational flap and free skin grafts. Despite an initially favorable course, the patient subsequently developed bone exposure and infection, progressing to septic arthropathy. At 14 months of follow-up, infracondylar amputation was indicated, followed by prosthetic fitting.

Arterial perfusion and soft-tissue viability are critical factors in the clinical course of ankle fractures, making vascular assessment essential. In selected cases, amputation may be the definitive option when revascularization and soft-tissue coverage fail and both infection and ischemia persist.

https://doi.org/10.24129/j.retla.09218.fs2610013
© 2026 Sociedad Española de Traumatología Laboral. Publicado por Imaidea Interactiva en FONDOSCIENCE® (www.fondoscience.com).
Este es un artículo Open Access bajo la licencia CC BY-NC-ND (www.creativecommons.org/licenses/by-nc-nd/4.0/).

Palabras clave: Fractura de tobillo. Isquemia. Enfermedad arterial periférica. Infección. Amputación.

Key words: Ankle fracture. Ischemia. Peripheral arterial disease. Infection. Amputation.

Introducción

Las fracturas de tobillo requieren una valoración global que analice el tipo de fractura, la situación de las partes blandas y el estado de vascularización de la extremidad. La presencia de enfermedad arterial periférica puede dificultar la cicatrización y limitar las opciones de reconstrucción, mientras que la infección y la exposición ósea aumentan la complejidad del tratamiento. La coexistencia de isquemia en la extremidad afectada, infección y pérdida de cobertura tisular obliga a abordar la toma de decisiones de estas lesiones desde un punto de vista multidisciplinar y a valorar la viabilidad de la extremidad y las posibles estrategias de salvamento[1,2].

El objetivo de este trabajo es describir la evolución de una fractura trimaleolar tratada inicialmente mediante osteosíntesis que, en el contexto de una enfermedad arterial oclusiva grave, precisó múltiples procedimientos reconstructivos y finalmente una amputación infracondílea.

Caso clínico

Se presenta el caso de un varón de 63 años, exfumador, que sufrió una entorsis del tobillo izquierdo al bajar de su vehículo. Fue atendido inicialmente en otro centro hospitalario, donde se le diagnosticó una fractura trimaleolar. A los 3 días del traumatismo se realizó una osteosíntesis del peroné distal con placa y colocación de tornillo transindesmal, así como del maléolo interno y del maléolo posterior con tornillos canulados. Recibió el alta hospitalaria 3 días después con buen aspecto de las heridas quirúrgicas y de las partes blandas, según constaba en el informe de alta.

Continuó el seguimiento en el dispensario de la mutua y mediante contacto telemático con el hospital de referencia. Evolucionó hacia la necrosis en las caras medial y anterolateral del tobillo, por lo que se decidió su ingreso hospitalario a las 3,5 semanas de la intervención quirúrgica. Al ingreso presentaba necrosis extensa en ambas localizaciones, ausencia de pulsos distales con signos clínicos de insuficiencia arterial y una radiografía de control correcta **(Figura 1)**.

Fue valorado de forma multidisciplinar por los servicios de Cirugía Ortopédica y Traumatología, Medicina Interna, Cirugía Plástica y Cirugía Vascular.

La angiotomografía computarizada de las extremidades inferiores mostró una oclusión completa de la arteria ilíaca externa, una arteria femoral profunda dependiente de varias colaterales, una oclusión de la arteria femoral superficial en su tercio distal y la revascularización de la arteria poplítea a través de la femoral profunda.

En un frotis superficial se aisló *Stenotrophomonas maltophilia*, por lo que se inició antibioterapia dirigida[3].

Ante la presencia de fractura no consolidada, isquemia, necrosis e infección, se discutieron las opciones terapéuticas, desde la amputación primaria hasta las estrategias de salvamento de la extremidad.

Al mes de evolución, el equipo de Cirugía Vascular implantó una prótesis en la arteria ilíaca externa e intentó recanalizar la arteria femoral superficial, sin éxito. A continuación, el equipo de Cirugía Ortopédica realizó una escarectomía, la retirada del material de osteosíntesis y la colocación de un fijador externo, e inició terapia de presión negativa (*vacuum-assisted closure* –VAC–). En las muestras quirúrgicas volvió a aislarse *Stenotrophomonas maltophilia*.



Figura 1. *A y B: radiografías simples de tobillo en proyecciones anteroposterior (A) y lateral (B) tras la osteosíntesis inicial; C y D: estado de las partes blandas con necrosis en las caras medial (C) y anterolateral (D) a las 3,5 semanas de la intervención.*



Figura 2. *A y B: radiografías simples de tobillo en proyecciones anteroposterior (A) y lateral (B) tras la retirada del material de osteosíntesis y la colocación del fijador externo; C y D: estado de las partes blandas tras el desbridamiento quirúrgico con exposición ósea en las caras lateral (C) y medial (D); E y F: evolución hacia la granulación tras el tratamiento con terapia de presión negativa (VAC).*

La evolución posterior mostró una granulación abundante, pero sin cobertura completa **(Figura 2)**, sin signos clínicos de infección y con un estudio de tomografía computarizada por emisión de fotón único combinada con tomografía axial computarizada (SPECT-TAC) sin hallazgos sépticos.

La realización de colgajos vascularizados se desaconsejó por el estado de la vascularización. En una nueva valoración, Cirugía Vascular propuso un *bypass* arterial que técnicamente no pudo realizarse. Finalmente, se llevó a cabo un colgajo de rotación e injerto cutáneo en la cara medial del tobillo, y un injerto cutáneo en la cara lateral, con una evolución inicial favorable hacia la cicatrización **(Figura 3)**.

El paciente recibió el alta hospitalaria a los 4 meses del inicio del proceso y a los 6 meses, tras la consolidación de la fractura, se retiró el fijador externo.

Al cabo de 1 mes de retirar el fijador, reapareció la exposición ósea en las caras medial y lateral del tobillo, con evolución hacia una artropatía séptica y pinzamiento de la articulación del tobillo, junto con un aumento de la exposición ósea. En los cultivos se aislaron P*seudomonas aeruginosa* y *Staphylococcus aureus* **(Figura 4)**.

Ante la persistencia de la infección, la artropatía, la isquemia y la falta de cobertura, se decidió realizar una amputación infracondílea de la extremidad afectada a los 14 meses de evolución. Posteriormente se procedió a la protetización, con una evolución favorable **(Figura 5)**.

Discusión

Este caso ilustra la dificultad del salvamento de una extremidad cuando una fractura de tobillo se acompaña de isquemia arterial grave, necrosis extensa e infección. Aunque la osteosíntesis inicial se realizó 3 días después del traumatismo y las partes blandas se describieron como satisfactorias al alta, la evolución posterior puso de manifiesto una enfermedad arterial oclusiva multisegmentaria. La ausencia de pulsos distales y los hallazgos de la angiotomografía computarizada fueron datos clave para orientar el manejo de la lesión.

La revascularización es una parte esencial del tratamiento cuando la isquemia limita la cicatrización. En la enfermedad arterial periférica con pérdida tisular, la combinación de isquemia, extensión de la afectación de las partes blandas e infección ayuda a planificar el tratamiento y a estimar la posibilidad de preservar o no la extremidad[1,2].

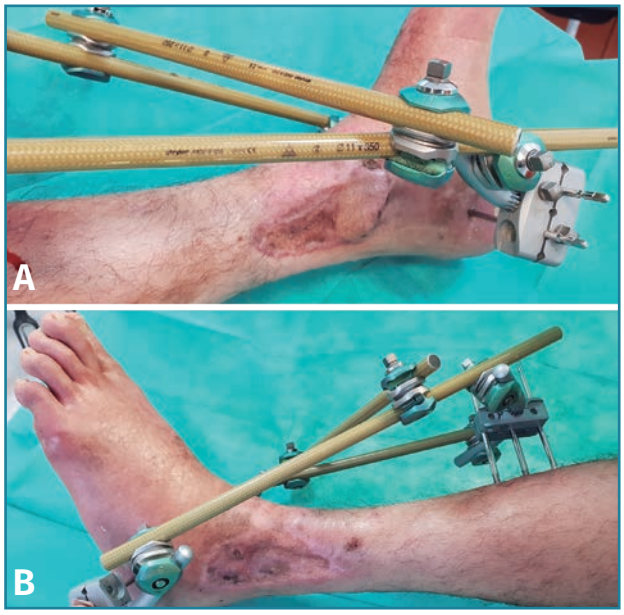

Figura 3. *Evolución hacia la cicatrización de las partes blandas tras la cobertura mediante colgajo de rotación e injertos cutáneos en las caras lateral (A) y medial (B) del tobillo.*

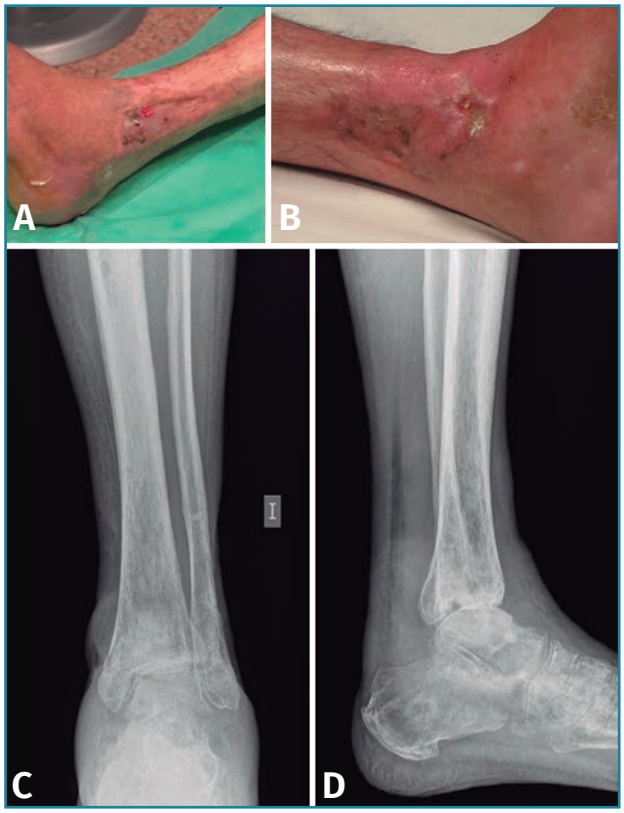

Figura 4. *Evolución a los 7 meses. A y B: reaparición de la exposición ósea en las caras lateral (A) y medial (B) del tobillo; C y D: radiografías simples de tobillo en proyecciones anteroposterior (C) y lateral (D) que muestran pinzamiento articular y artropatía séptica.*

En este paciente se consiguió tratar la oclusión ilíaca mediante una prótesis, pero no fue posible recanalizar la arteria femoral superficial ni completar el *bypass* propuesto.

El desbridamiento, la retirada del material de osteosíntesis, la estabilización con fijador externo y la terapia de presión negativa permitieron obtener granulación y una mejoría clínica transitoria. Sin embargo, la granulación no garantizaba una cobertura definitiva ni resolvía la limitación vascular subyacente. La terapia de presión negativa puede facilitar el manejo temporal de heridas complejas, aunque no sustituye a la revascularización ni a la cobertura definitiva cuando están indicadas[4].

La aparición posterior de exposición ósea, seguida de artropatía séptica y del aislamiento de nuevos microorganismos, demostró que la cobertura resultaba insuficiente.

La decisión entre reconstrucción y amputación debe individualizarse, considerando la perfusión, el control de la infección, la posibilidad de una cobertura duradera, la situación funcional esperable y los riesgos de procedimientos sucesivos[5]. En este caso se intentaron varias opciones de salvamento, pero la persistencia simultánea de isquemia, infección y pérdida de cobertura hizo finalmente inviable mantener la extremidad.

Conclusiones

La valoración vascular temprana debe formar parte del abordaje de las fracturas de tobillo con signos de hipoperfusión. El salvamento de la extremidad exige coordinar la revascularización, la estabilidad esquelética y la cobertura de las partes blandas, con reevaluaciones periódicas de su viabilidad. Cuando persisten la isquemia, la infección y la ausencia de una cobertura reconstructiva adecuada, la amputación puede ser la alternativa definitiva más razonable.



Figura 5. *Resultado clínico tras la amputación infracondílea.*

Responsabilidades éticas

Protección de personas y animales. Los autores declaran que para esta investigación no se han realizado experimentos en seres humanos ni en animales.

Confidencialidad de los datos. Los autores declaran que han seguido los protocolos de su centro de trabajo sobre la publicación de datos de pacientes y que todos los pacientes incluidos en el estudio han recibido información suficiente y han dado su consentimiento informado por escrito para participar en dicho estudio.

Derecho a la privacidad y consentimiento informado. Los autores han obtenido el consentimiento informado de los pacientes y/o sujetos referidos en el artículo. Este documento obra en poder del autor de correspondencia.

Financiación. Los autores declaran que este trabajo no ha sido financiado.

Conflicto de intereses. Los autores declaran no tener ningún conflicto de intereses.

Bibliografía

1. Conte MS, Bradbury AW, Kolh P, White JV, Dick F, Fitridge R, et al. Global vascular guidelines on the management of chronic limb-threatening ischemia. J Vasc Surg. 2019;69(6 Suppl):3S-125S.e40.
2. Halvachizadeh S, Klingebiel FKL, Pfeifer R, Gosteli M, Schuerle S, Cinelli P, et al. The local soft tissue status and the prediction of local complications following fractures of the ankle region. Injury. 2022;53(6):1789-95.
3. Metsemakers WJ, Morgenstern M, McNally MA, Moriarty TF, McFadyen I, Scarborough M, et al. Fracture-related infection: a consensus on definition from an international expert group. Injury. 2018;49(3):505-10.
4. Liu X, Zhang H, Cen S, Huang F. Negative pressure wound therapy versus conventional wound dressings in treatment of open fractures: a systematic review and meta-analysis. Int J Surg. 2018;53:72-9.
5. Bosse MJ, MacKenzie EJ, Kellam JF, Burgess AR, Webb LX, Swiontkowski MF, et al. An analysis of outcomes of reconstruction or amputation after leg-threatening injuries. N Engl J Med. 2002;347(24):1924-31.