setla
sociedad española de traumatología laboral

Revista Española de
Traumatología Laboral



Vol. 9. Fasc. 2. Núm. 18. Noviembre 2026
ISSN: 2605-0579 (impreso)
2659-7535 (*online*)

CASO CLÍNICO

Artritis séptica y osteomielitis de tobillo por *Candida parapsilosis* tras infiltraciones y artroscopia por un esguince laboral

Z. Rivero García[1], J. S. Sánchez Díaz[1], J. Ramón Cervelló[1], M. J. Thomas David[2]

[1] *Área de Control Hospitalario (ACH) en Hospital HM Delfos. Mutua Universal. Barcelona*
[2] *Servicio de Enfermería. Centro Asistencial Mutua Universal. Santander*

Correspondencia:
Dra. Zobeira Rivero García
Correo electrónico: zobecita@gmail.com

Recibido el 22 de octubre de 2026
Aceptado el 14 de noviembre de 2026
Disponible en Internet: noviembre de 2026

RESUMEN

La osteomielitis fúngica es una entidad infrecuente y de difícil diagnóstico debido a la inespecificidad de sus manifestaciones clínicas y radiológicas. Se presenta el caso de un varón de 48 años que sufrió una torcedura del tobillo izquierdo durante su actividad laboral y fue diagnosticado inicialmente de esguince. La persistencia del dolor y de la limitación funcional motivó la realización de estudios complementarios sucesivos, incluyendo pruebas de imagen, infiltraciones con corticoides, artroscopia y artrocentesis diagnóstica. El cultivo del líquido sinovial permitió aislar *Candida parapsilosis*, estableciendo el diagnóstico etiológico definitivo. La evolución posterior evidenció una artritis infecciosa grave y osteomielitis con afectación del astrágalo, la tibia distal y el peroné distal. Se instauró tratamiento antifúngico con fluconazol asociado a múltiples procedimientos quirúrgicos, incluyendo desbridamiento, resección ósea, fijación externa y transporte óseo. El resultado final fue satisfactorio: se logró la curación de la infección y el paciente recuperó la bipedestación; recibió el alta a los 18 meses por agotamiento del plazo máximo de incapacidad temporal, reconociéndosele una incapacidad permanente total (IPT). Este caso pone de manifiesto la importancia de reconsiderar el diagnóstico inicial cuando la evolución clínica tras un traumatismo aparentemente banal no sigue el curso esperado, así como el valor del diagnóstico microbiológico precoz para prevenir secuelas osteoarticulares potencialmente incapacitantes.

ABSTRACT

Septic arthritis and osteomyelitis of the ankle caused by Candida parapsilosis following injections and arthroscopy for a work-related sprain

Fungal osteomyelitis is an uncommon condition and remains difficult to diagnose because of its nonspecific clinical and radiological manifestations. We report the case of a 48-year-old man who sustained a left ankle twist at work and was initially diagnosed with an ankle sprain. Persistent pain and functional impairment led to multiple investigations, including imaging studies, corticosteroid injections, arthroscopy, and diagnostic arthrocentesis. Synovial fluid culture yielded Candida parapsilosis, establishing the definitive etiological diagnosis. Subsequent progression revealed severe infectious arthritis and osteomyelitis involving the talus and the distal tibia and fibula. Targeted antifungal therapy with fluconazole was initiated and combined with multiple surgical procedures, including debridement, bone resection, external fixation, and bone transport. The final outcome was satisfactory, with resolution of the infection and recovery of standing ability; the patient was discharged at 18 months due to exhaustion of the maximum temporary disability period and was granted permanent total disability (IPT) status. This case highlights the importance of reconsidering the initial diagnosis when the clinical course after an

FS https://doi.org/10.24129/j.retla.09218.fs2610014
© 2026 Sociedad Española de Traumatología Laboral. Publicado por Imaidea Interactiva en FONDOSCIENCE® (www.fondoscience.com).
Este es un artículo Open Access bajo la licencia CC BY-NC-ND (www.creativecommons.org/licenses/by-nc-nd/4.0/).

apparently minor injury is atypical and emphasizes the value of early microbiological diagnosis in preventing potentially disabling osteoarticular sequelae.

Palabras clave: Osteomielitis. *Candida parapsilosis*. Artritis séptica. Infección fúngica. Tobillo.

Key words: Osteomyelitis. Candida parapsilosis. Septic arthritis. Fungal infection. Ankle.

Introducción

La osteomielitis fúngica es una causa infrecuente de infección osteoarticular y supone un importante desafío diagnóstico debido a la inespecificidad de sus manifestaciones clínicas y radiológicas. En los últimos años se ha observado un aumento de las infecciones producidas por especies de *Candida no albicans*, entre ellas *Candida parapsilosis*[1-3].

La evolución suele ser subaguda y favorece los retrasos diagnósticos y terapéuticos. La confirmación microbiológica mediante cultivo continúa siendo el método de referencia para establecer el diagnóstico etiológico[4,5].

Se presenta el caso de una osteomielitis de tobillo por *Candida parapsilosis* diagnosticada tras una evolución atípica de un esguince inicialmente tratado de forma convencional. El interés del caso radica en el patógeno emergente, su inusual localización anatómica, la vía de inoculación, la complejidad reconstructiva y la incapacidad temporal (IT) derivada.



Figura 1. *Radiografía inicial de tobillo izquierdo en proyecciones anteroposterior y lateral, en la que no se aprecian lesiones óseas aparentes (julio de 2023).*

Caso clínico

Se presenta el caso de un varón de 48 años, albañil de profesión, fumador, sin antecedentes de diabetes, consumo de drogas por vía intravenosa ni inmunosupresión, y con antecedente quirúrgico de epicondilitis izquierda en 2022 sin infiltraciones previas.

Sufrió una torcedura del tobillo izquierdo durante su actividad laboral tras tropezar. Acudió a valoración médica por dolor, aumento de volumen e impotencia funcional, y fue diagnosticado inicialmente de esguince del tobillo izquierdo. La exploración clínica coincidió con los hallazgos habituales de un esguince de tobillo de grado I-II, por lo que inicialmente no se consideró necesario establecer un diagnóstico diferencial con otra patología. Las radiografías iniciales descartaron lesiones óseas agudas **(Figura 1)**.

A pesar del tratamiento conservador, la evolución fue desfavorable, con persistencia del dolor y de la limitación funcional. Para controlar el dolor y la inflamación durante el proceso, el paciente recibió 8 inyecciones de corticosteroides (dexametasona): 1 intraarticular y 7 intramusculares. La ecografía mostró afectación ligamentosa medial y la resonancia magnética (RM) evidenció una lesión osteocondral con edema subcondral **(Tabla 1)**. Durante la evolución recibió fisioterapia e infiltraciones con corticoides y plasma rico en plaquetas. A los 7 meses se realizó una

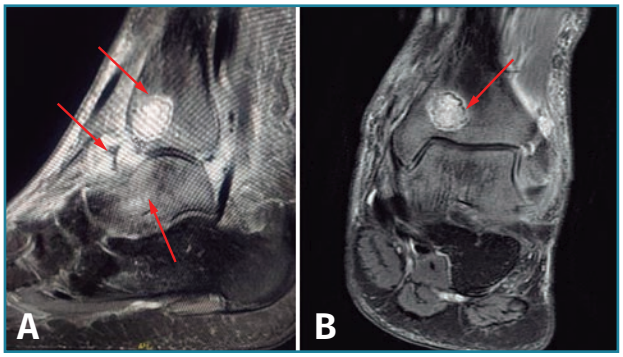

Figura 2. *Imágenes de resonancia magnética de tobillo izquierdo en cortes sagital (A) y coronal (B), donde se evidencia artritis séptica tibioastragalina asociada a osteomielitis del astrágalo y la tibia distal, así como un absceso intraóseo con secuestro óseo en la vertiente medial de la epífisis tibial distal (noviembre de 2024).*

Tabla 1. Informe de la resonancia magnética inicial (agosto de 2023)

Exploración	**RM de tobillo izquierdo (18 de agosto de 2023)**
Técnica de estudio	Cortes en los planos sagital, axial y coronal potenciados en T1 y DP con supresión grasa
Informe	• Rotura parcial aguda del fascículo superior del ligamento peroneoastragalino anterior. • Resto de los fascículos del complejo ligamentoso lateral, complejo del ligamento deltoideo y sindesmosis tibioperonea sin evidencia de alteraciones. • Lesión osteocondral crónica con quistes subcondrales reactivos y edema subcondral en la zona 4 del techo tibial (4-5 mm). • Edema difuso de la almohadilla grasa preaquílea. • Resto de los tendones normales. • Fascia plantar y seno del tarso normales. • Sin derrame articular. • Edema subcutáneo perimaleolar bilateral y en el dorso del mediopié.
Impresión diagnóstica	• Rotura parcial aguda del fascículo superior del ligamento peroneoastragalino anterior. • Lesión osteocondral crónica con quistes subcondrales reactivos y edema subcondral en la zona 4 del techo tibial (4-5 mm). • Paratendinitis aquílea. • Edema subcutáneo perimaleolar bilateral y en el dorso del mediopié.

DP: densidad protónica; RM: resonancia magnética

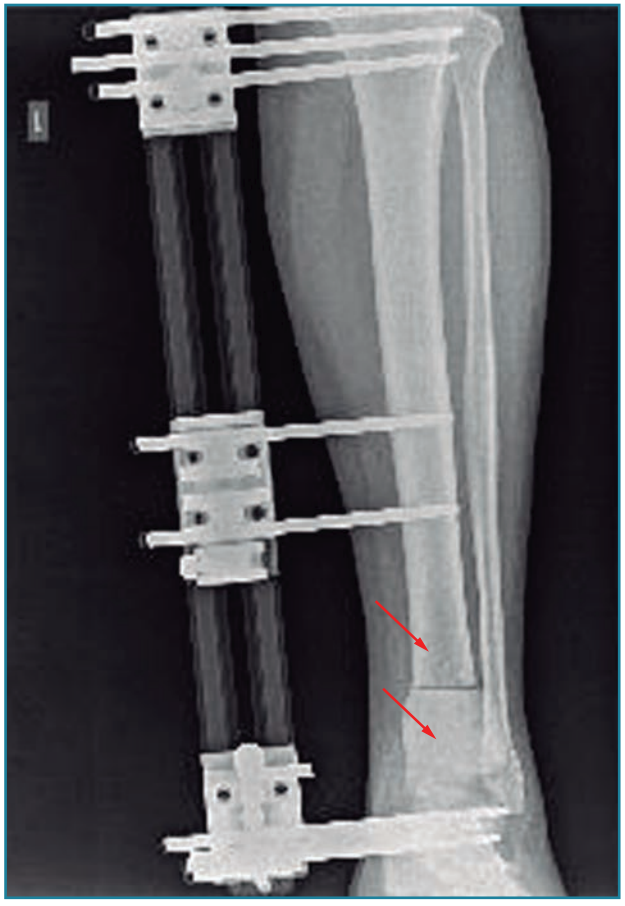

Figura 3. *Radiografía de frente del primer tiempo quirúrgico: resección de tibia distal y colocación de espaciador de cemento (enero de 2025).*

Tabla 2. Confirmación microbiológica de *Candida parapsilosis* en el cultivo del líquido articular (intraoperatorio, enero de 2025)

Estudio microbiológico de líquidos orgánicos	**Resultado**
Origen de la muestra	Cultivo intraoperatorio (líquido articular, tobillo izquierdo)
Cultivo aerobio	Negativo
Cultivo anaerobio	Negativo
Cultivo fúngico	Crecimiento de *Candida parapsilosis*
ANTIFUNGIGRAMA	
Aislamientos	*Crecimiento de* Candida parapsilosis
Antibióticos	**Interpretación**
5-fluorocitosina	Sensible
Anfotericina B	Sensible
Miconazol	Intermedio
Ketoconazol	Sensible
Itraconazol	Sensible
Fluconazol	Sensible

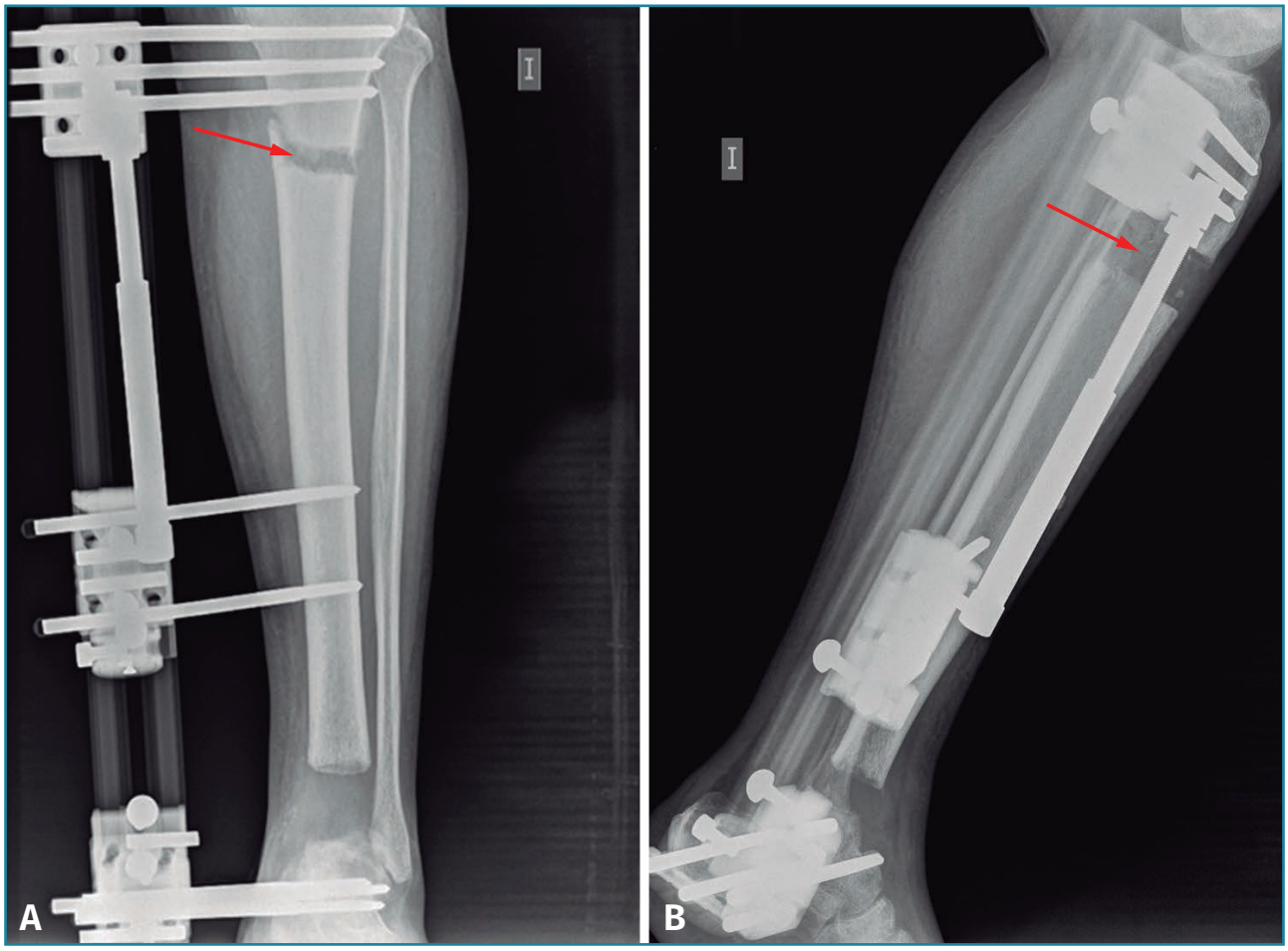

Figura 4. *Radiografías de pierna izquierda en proyecciones anteroposterior (A) y lateral (B) que muestran el inicio del transporte óseo (junio y julio de 2025, respectivamente).*

artroscopia exploratoria con desbridamiento simple, sin actuación sobre los defectos osteocondrales. La evolución fue desfavorable y desarrolló una infección posquirúrgica. Se aisló Candida parapsilosis en el líquido sinovial, por lo que se realizó un desbridamiento artroscópico y se inició tratamiento antifúngico con fluconazol durante 2 semanas.

Las pruebas de imagen posteriores evidenciaron una artritis séptica de la articulación tibioastragalina asociada a osteomielitis de la tibia distal, el peroné distal y el astrágalo, así como un absceso intraóseo con secuestro óseo en la vertiente medial de la epífisis tibial distal **(Figura 2)**.

Ante la progresión de la enfermedad a los 18 meses, se planificó un tratamiento quirúrgico en varias etapas. Debido a la extensa afectación ósea, que requería una resección superior a 4 cm, se optó por una estrategia reconstructiva mediante transporte óseo. En el primer tiempo quirúrgico se realizó una resección de la tibia distal (6 cm), la colocación de un espaciador de cemento con vancomicina y gentamicina y un fijador externo para transporte óseo **(Figura 3)**. Los cultivos intraoperatorios resultaron positivos para *Candida parapsilosis* **(Tabla 2)**, por lo que se instauró tratamiento antifúngico durante 8 semanas.

Posteriormente se realizó la retirada del cemento, una osteotomía proximal tibial y el inicio del transporte óseo **(Figura 4)** a razón de 0,5 a 1 mm/día. El fijador externo se mantuvo hasta alcanzar la longitud deseada y una adecuada consolidación del regenerado óseo **(Figura 5)**. Los cultivos posteriores fueron negativos para hongos y bacterias, lo que permitió completar la reconstrucción con una artrodesis global de tobillo (tibia, peroné y astrágalo con cruentación de las superficies articulares) mediante injerto óseo de la cresta ilíaca de tipo intertibioperoneo **(Figura 6)**. Tras confirmarse signos de consolidación mediante tomografía computarizada (TC) **(Figura 7)**, se procedió a la retirada definitiva del fijador externo y a la adaptación de una ortesis para el apoyo y la deambulación **(Figura 8)**.



Figura 5. *Radiografía anteroposterior de pierna izquierda donde se aprecia que se ha alcanzado la longitud deseada y una adecuada consolidación del regenerado óseo (julio de 2026).*



Figura 6. *Radiografía anteroposterior de pierna izquierda donde se aprecia la artrodesis de tipo intertibioperoneo (julio de 2026).*

Discusión

La osteomielitis por *Candida parapsilosis* constituye una entidad infrecuente cuyo diagnóstico suele retrasarse debido a la ausencia de manifestaciones clínicas específicas[1,2]. En nuestro caso, la persistencia del dolor y la limitación funcional tras el diagnóstico inicial de esguince constituyeron los principales signos de alarma clínica y precedieron durante 7 meses al diagnóstico microbiológico definitivo. El aislamiento de *Candida parapsilosis* en el líquido sinovial permitió establecer el diagnóstico etiológico e instaurar un tratamiento antifúngico dirigido, confirmando el papel fundamental del estudio microbiológico en este tipo de infecciones[4,5]. La guía de la *Infectious Diseases Society of America* (IDSA) recomienda el drenaje articular y la administración de antifúngicos; se eligen la anfotericina B o el fluconazol por su alta penetración sinovial, evitando la vía intraarticular[4].

Durante la evolución coexistieron diversos factores potencialmente relacionados con el desarrollo y la progresión de la infección, entre ellos múltiples procedimientos invasivos, infiltraciones con corticosteroides y la capacidad de formación de biopelícula (*biofilm*) del patógeno, circunstancias descritas previamente en la literatura[3,6-9]. Los procedimientos invasivos pueden inocular *Candida* en la articulación[10] y provocar una artritis fúngica u osteomielitis con daño osteoarticular progresivo y grave[6,9].

La evolución observada coincide con la descrita en otros casos de osteomielitis por Candida, caracterizados por el retraso diagnóstico, la destrucción osteoarticular progresiva y la necesidad de un tratamiento combinado médico-quirúrgico[6,11]. El tratamiento antifúngico administrado fue fluconazol (400 mg/día durante 8 semanas)[4]. En nuestro paciente, la magnitud de la afectación obligó a realizar resección ósea, transporte óseo y artrodesis. El transporte óseo se indicó por un defecto superior a 4 cm,



Figura 7. *Corte sagital de tomografía computarizada donde se aprecia la consolidación de la artrodesis (agosto de 2026).*

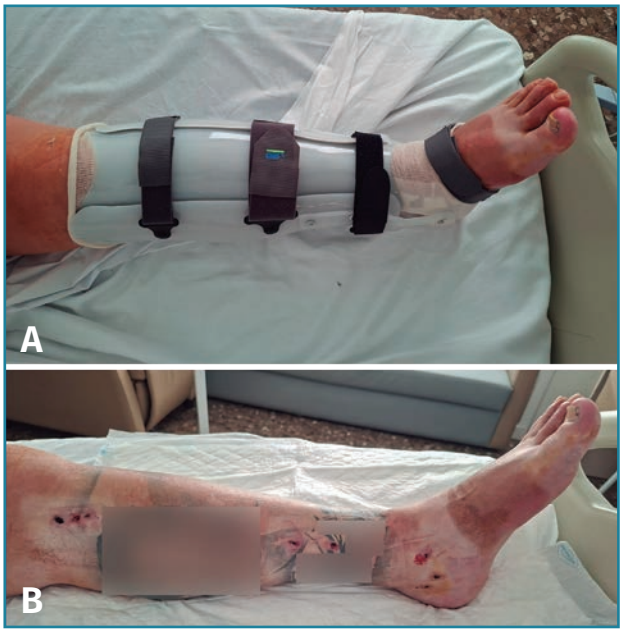

Figura 8. *Evolución clínica de la pierna izquierda tras la retirada del fijador externo: adaptación de la ortesis de marcha (A) y estado de las partes blandas (B) (agosto de 2026).*

la presencia de infección activa, el estado de las partes blandas y la colaboración del paciente, lo que evidencia el importante impacto funcional que pueden alcanzar estas infecciones cuando no se diagnostican precozmente. Como resultado final, se logró la erradicación de la infección y la consolidación en el área de transporte y atraque; el paciente se encuentra asintomático, sin dismetría, realizando carga con ortesis y con una puntuación de 61 puntos en la escala de la *American Orthopaedic Foot and Ankle Society* (AOFAS)[12]. Durante el proceso se registró una infección superficial en los pines de la zona de traslación, que se resolvió con antibioterapia oral.

Este caso pone de manifiesto que la persistencia o el empeoramiento clínico tras una lesión inicial considerada de escasa gravedad debe alertar sobre diagnósticos alternativos poco frecuentes, entre ellos la infección osteoarticular por hongos, cuyo reconocimiento precoz puede evitar una destrucción osteoarticular irreversible, procedimientos reconstructivos complejos y una IT prolongada **(Figura 9)**.

Conclusiones

La osteomielitis por *Candida parapsilosis* debe considerarse dentro del diagnóstico diferencial de pacientes con dolor persistente y evolución atípica tras procedimientos intraarticulares realizados en el contexto de un esguince.

La persistencia de los síntomas y la ausencia de mejoría clínica deben motivar una reevaluación diagnóstica precoz.

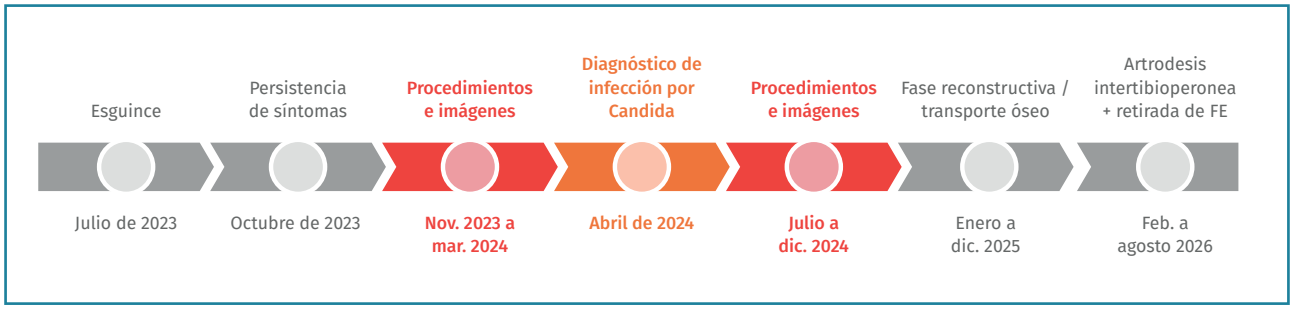

Figura 9. *Línea temporal en la que se muestran los hitos de la evolución del paciente desde el inicio del cuadro clínico hasta su resolución. FE: fijador externo.*

La confirmación microbiológica mediante cultivo sigue siendo esencial para establecer el diagnóstico etiológico.

El tratamiento combinado médico y quirúrgico resultó fundamental para el control de la infección, la reconstrucción ósea y la recuperación funcional de la extremidad.

Responsabilidades éticas

Protección de personas y animales. Los autores declaran que para esta investigación no se han realizado experimentos en seres humanos ni en animales.

Confidencialidad de los datos. Los autores declaran que han seguido los protocolos de su centro de trabajo sobre la publicación de datos de pacientes y que todos los pacientes incluidos en el estudio han recibido información suficiente y han dado su consentimiento informado por escrito para participar en dicho estudio.

Derecho a la privacidad y consentimiento informado. Los autores han obtenido el consentimiento informado de los pacientes y/o sujetos referidos en el artículo. Este documento obra en poder del autor de correspondencia.

Financiación. Los autores declaran que este trabajo no ha sido financiado.

Conflicto de intereses. Los autores declaran no tener ningún conflicto de intereses.

Bibliografía

1. Bariteau JT, Waryasz GR, McDonnell M, Fischer SA, Hayda RA, Born CT. Fungal osteomyelitis and septic arthritis. J Am Acad Orthop Surg. 2014;22(6):390-401.
2. Gamaletsou MN, Walsh TJ, Sipsas NV. Epidemiology of fungal osteomyelitis. Curr Fungal Infect Rep. 2014;8(4):262-70.
3. Almirante B, Rodríguez D, Cuenca-Estrella M, Almela M, Sánchez F, Ayats J, et al. Epidemiology, risk factors, and prognosis of Candida parapsilosis bloodstream infections: case-control population-based surveillance study of patients in Barcelona, Spain, from 2002 to 2003. J Clin Microbiol. 2006;44(5):1681-5.
4. Pappas PG, Kauffman CA, Andes DR, Clancy CJ, Marr KA, Ostrosky-Zeichner L, et al. Clinical practice guideline for the management of candidiasis: 2016 update by the Infectious Diseases Society of America. Clin Infect Dis. 2016;62(4):e1-50.
5. Miller JM, Binnicker MJ, Campbell S, Carroll KC, Chapin KC, Gilligan PH, et al. A guide to utilization of the microbiology laboratory for diagnosis of infectious diseases. Clin Infect Dis. 2018;67(6):813-6.
6. Trofa D, Gácser A, Nosanchuk JD. Candida parapsilosis, an emerging fungal pathogen. Clin Microbiol Rev. 2008;21(4):606-25.
7. Yingling JM, Sun L, Yoon R, Liporace F. A rare case of Candida parapsilosis osteomyelitis: a literature review and proposed treatment algorithm. Patient Saf Surg. 2017;11:31.
8. Travis LM, Goldenberg B, Steinlauf SD. Calcaneal Candida parapsilosis osteomyelitis causing chronic Achilles pain following Achilles corticosteroid injection: a case report. Cureus. 2025;17(9):e92574.
9. Gonzales Dutra JM, Silva Oliveira IG, Silva Santos C, Netto Sanches NL, Mori Junior W, Barcelos de Freitas G. Osteomielite plantar por Candida parapsilosis secundária a migração tardia de silicone industrial glúteo em mulher trans: relato de caso. J Foot Ankle. 2026;20(Suppl 1):2037.
10. Silveira LH, Cuéllar ML, Citera G, Cabrera GE, Scopelitis E, Espinoza LR. Candida arthritis. Rheum Dis Clin North Am. 1993;19(2):427-37.
11. Fang H, Huang L, Zhang R, Xie D, Sun H, Zeng C, et al. Recurrent arthritis caused by Candida parapsilosis: a case report and literature review. BMC Infect Dis. 2019;19(1):631.
12. Kitaoka HB, Alexander IJ, Adelaar RS, Nunley JA, Myerson MS, Sanders M, et al. Clinical rating systems for the ankle-hindfoot, midfoot, hallux, and lesser toes. Foot Ankle Int. 1997;18(3):187-8.