

Tratamiento de las lesiones completas del manguito de los rotadores con sistema de anclaje-tracción

P. Ripoll⁽¹⁾, J.W. Uribe⁽²⁾, P. Golanó⁽³⁾, A. del Corral⁽⁴⁾,
L. Vargas⁽²⁾, M. de Prado⁽¹⁾

⁽¹⁾Hospital USP San Carlos. Murcia. ⁽²⁾UHZ Sports Medicine Institute. Florida (USA).

⁽³⁾Departamento de Anatomía y Embriología Humana. Universidad de Barcelona.

⁽⁴⁾Servicios Médicos del Real Madrid CF. Madrid.

Correspondencia:

Pedro L. Ripoll

USP San Carlos, Miguel Hernández, 12, Murcia

e-mail: ripoll@hospitalsancarlos.net

Los autores presentan una novedosa técnica para el tratamiento artroscópico de las rupturas completas del manguito de los rotadores que permite realizar la tracción progresiva del manguito sobre el anclaje óseo, y el bloqueo de la sutura sin necesidad de nudos. Se estudian, asimismo, los primeros resultados en 28 pacientes, de los cuales 9 tienen un seguimiento superior a un año, siendo satisfactorios los resultados, salvo en un caso en que se desprendió el implante. Este sistema acorta el tiempo quirúrgico, facilita el anclaje correcto del tendón y proporciona unos buenos resultados iniciales.

Management of complete lesions of the rotator cuff with an anchor-traction system.

The authors present a novel technique for the arthroscopic management of complete tears of the rotator cuff that permits progressive traction of the cuff onto the bony anchor and suture blockage without knots. The preliminary results are also examined in 28 patients, nine of them with over one year follow-up. The results were satisfactory but for one case in which the implant came loose. This system shortens the surgery period, facilitates the correct anchorage of the tendon, and provides good initial results.

Palabras clave: manguito de los rotadores, desgarrado completo, reparación, Artroscopia.

Key words: rotator cuff, complete tear, repair, Arthroscopy.



En la actualidad podemos observar un aumento de la tendencia a la reparación quirúrgica de las lesiones del manguito de los rotadores, en función, entre otros factores, del aumento de las necesidades funcionales de los individuos y del descenso de la morbilidad de las técnicas quirúrgicas que empleamos. En nuestra opinión, es-

te hecho no debe suceder a costa de minusvalorar el papel que deben jugar las terapias conservadoras. Pero una vez empleadas éstas adecuadamente y basándonos en un diagnóstico ajustado, tanto clínico como radiológico, así como contando con un paciente colaborador y suficientemente informado (cuya movilidad pasiva del hombro sea completa),

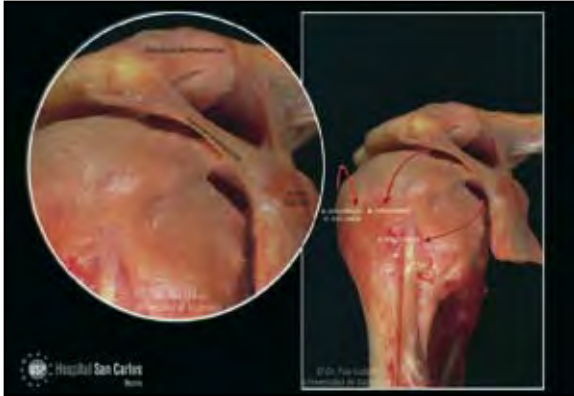


Figura 1. Imagen anatómica del manguito y sus relaciones con el arco acromial.

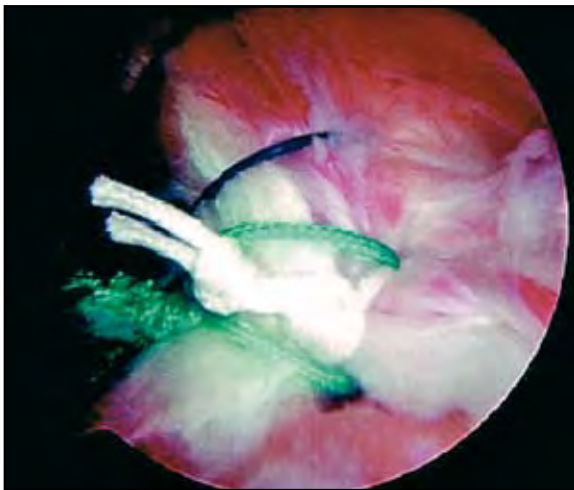


Figura 3. Nudos en el manguito.

la reparación quirúrgica de las lesiones del manguito es hoy de obligada elección en las roturas transfixiantes del manguito en pacientes por debajo de los 60 años con afectación funcional en su hombro. La cirugía, inicialmente realizada mediante una amplia incisión a través de las fibras del deltoides, ha ido evolucionando hacia técnicas cada vez menos agresivas, y gracias al desarrollo de los instrumentales artroscópicos, cada vez más cómodos y reproducibles, es posible realizar los mismos gestos con una técnica totalmente endoscópica. Este tipo de cirugía exige, sin embargo, no sólo un buen dominio de la artroscopia de hombro, sino también un especial entrenamiento en las técnicas endoscópicas de reparación del manguito.

La etiología de dichas lesiones es un concepto ya clásico y debe establecerse en función, bien de factores extrínsecos⁽¹⁾, bien de alteraciones primarias en la estructura del tendón⁽²⁾ y frecuentemente por causas multifactoriales (**Figura 1**).

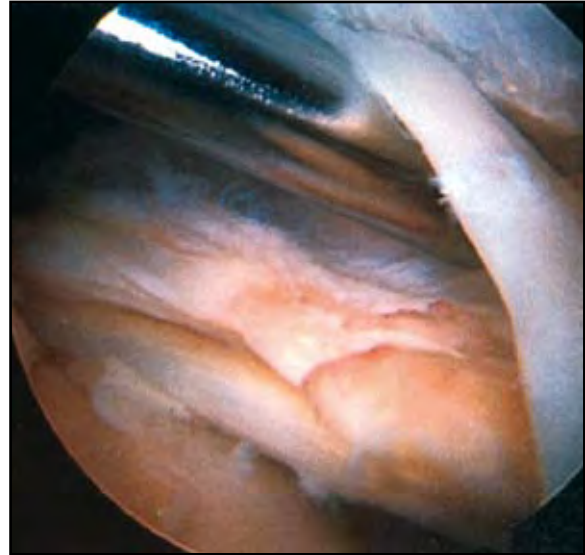

Figura 2. Aspecto artroscópico de una rotura completa y reductible del supraespinoso, procediéndose al desbridamiento de las adherencias.

El tratamiento a aplicar debe, en nuestra opinión, dirigirse a tratar de manera simultánea y completa todos los factores que desencadenan el cuadro clínico. El desarrollo de las técnicas tanto conservadoras como quirúrgicas nos ofrece en la actualidad altas probabilidades de éxito.

La reparación quirúrgica de las lesiones del manguito de los rotadores debe basarse en:

1. Realizar una exposición adecuada y completa de la lesión, que nos permita establecer la estrategia de su reparación.
2. La lesión debe ser reductible de manera convincente y sin excesiva tracción, realizando, si es necesario, un despegamiento de las adherencias que lo impidan (**Figura 2**).
3. La calidad del tejido a suturar ha de ser buena y la degeneración grasa de los grupos musculares que sustentan el manguito no debe sobrepasar los criterios establecidos por Goutalier⁽³⁾.
4. Debemos emplear en todo caso técnicas que nos permitan establecer una fijación segura tendón-hueso. Son ilustrativos al respecto los diferentes estudios realizados por Barber⁽⁴⁾.
5. Realizaremos una descompresión subacromial, tanto si consideramos a la estructura del acromion como la desencadenante de la lesión [Bigliani⁽⁵⁾], como si la consideramos oportuna para proteger nuestra reparación.

Parece demostrado que la reparación artroscópica, siempre que sea factible, nos ofrece resultados similares a los de la cirugía abierta, con una menor morbilidad, como ya pusieron de manifiesto Baylis

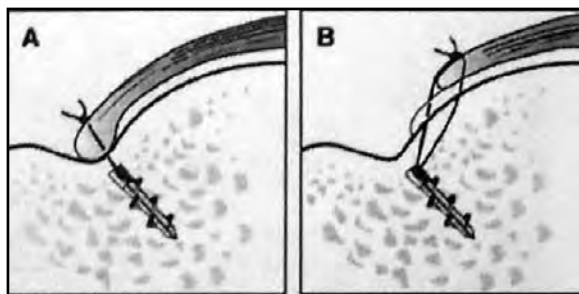


Figura 4. Esquema del deslizamiento del tendón en caso de aflojamiento.



Figura 5. Imagen del mandril.

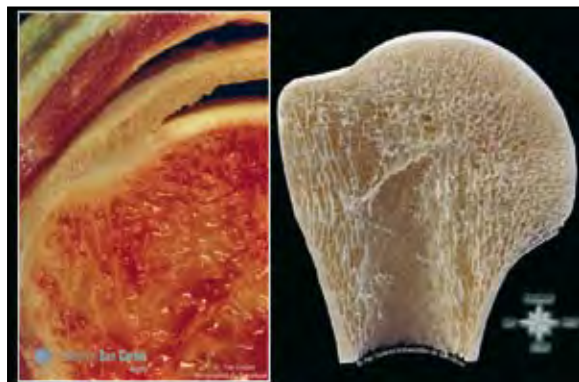


Figura 6. Inserción anatómica del manguito rotador.

y Wolf⁽⁶⁾ en 1995 utilizando la escala modificada de UCLA.

La utilización de las técnicas artroscópicas se ha visto restringida por su difícil reproducibilidad, especialmente en lo que se refiere a la realización y tensión de los nudos (Figura 3), que en determinados casos pueden perder tensión y con ello un deslizamiento del tejido (Figura 4). El desarrollo de las técnicas artroscópicas desde la grapa ideada por Johnson en 1991 hasta los sistemas actuales como el diseñado por OPUS puede ayudar a superar este obstáculo. A continuación pasaremos a describir la técnica quirúrgica.

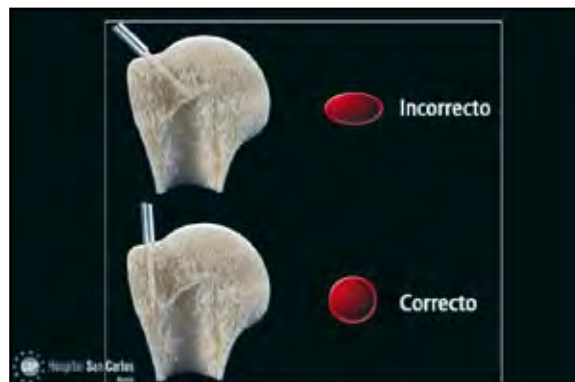


Figura 7. Perforación con el mandril de forma perpendicular a la superficie ósea.

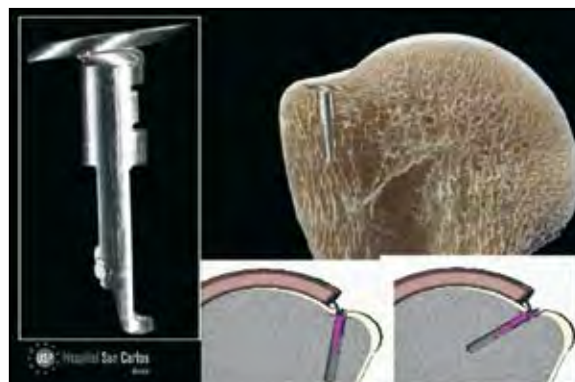


Figura 8. Colocación del implante con la necesaria perpendicularidad al hueso.

TÉCNICA QUIRÚRGICA

El Autocuf System® (OPUS, S. Juan Capistrano, CA) se basa en la utilización de tres elementos:

1. Mandril perforador

Se utiliza para labrar en el hueso el domicilio del implante (Figura 5). La ubicación del implante debe realizarse en el área de inserción anatómica del manguito (Figura 6), cuidando muy especialmente hacerlo de manera estrictamente perpendicular a la superficie ósea (Figura 7), ya que por el contrario se perdería la relación de perpendicularidad entre los elementos del implante (aletas-vástago), lo que disminuiría considerablemente la solidez de su fijación (Figura 8). Asimismo, la ubicación de los implantes debe hacerse estratégicamente, de manera que favorezca, una vez realizado el tensado final, una reducción lo más satisfactoria posible de la lesión.

2. Pinza de sutura

Dicho instrumento nos proporciona tanto una aprehensión segura y profunda del tendón, como la posibilidad

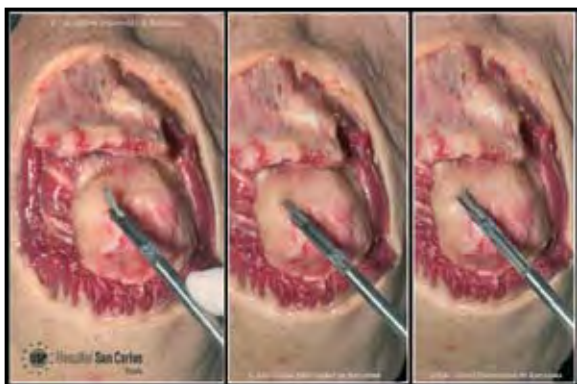

Figura 9. Realización del punto de sutura con la pinza.

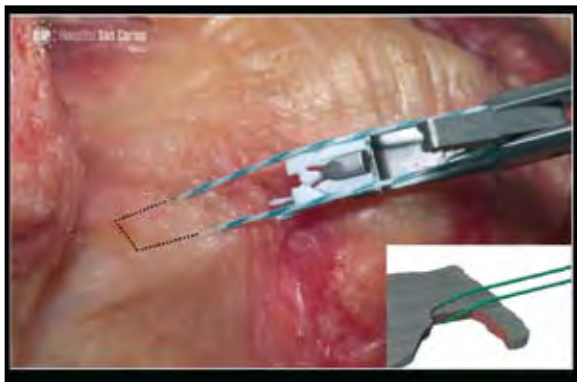

Figura 10. Aspecto del punto de colchonero inclinado.

de engazarlo con un punto en U inclinado de profundidad y relación sutura-tendón más que satisfactoria, siendo la solidez de dicho punto similar a la que establece el punto de Mason-Allen (Figuras 9, 10).

3. Pistola impactadora del anclaje

Vincula los hilos provenientes del tendón con el implante y fija éste al hueso, realizando posteriormente el tensado final.

Mediante un sistema de tracción por argolla (Figura 11) permite en un primer tiempo introducir los hilos engarzados previamente en el manguito en el interior del implante, haciendo posteriormente un rebobinado del hilo a lo largo de su vástago, lo que nos permitirá más tarde controlar la tensión final de la sutura.

Una vez introducida en el interior del domicilio ya labrado por el mandril (Figura 12), realizaremos un primer disparo, que desplegará las aletas del implante (Figura 13) y logrará su fijación al hueso, lo que comprobaremos mediante un suave movimiento de tracción. Tensaremos entonces a nuestra satisfacción la sutura utilizando las ruedas laterales de la pistola (Figura 14). Ac-




Figura 11. Introducción del hilo de sutura en el anclaje definitivo.

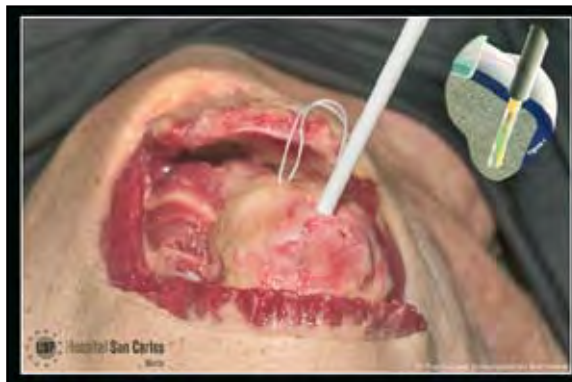

Figura 12. Impactación del anclaje en el lugar anatómico.

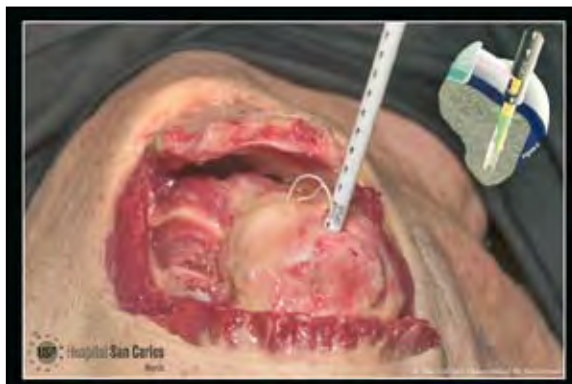

Figura 13. Disparo y apertura de las aletas del anclaje.

cionaremos finalmente el botón de desbloqueo y mediante dos disparos sucesivos lograremos la liberación del vástago (Figura 15).

RESULTADOS

Se han intervenido 28 pacientes con esta técnica, 9 de ellos controlados a más de un año de evolución. En 14

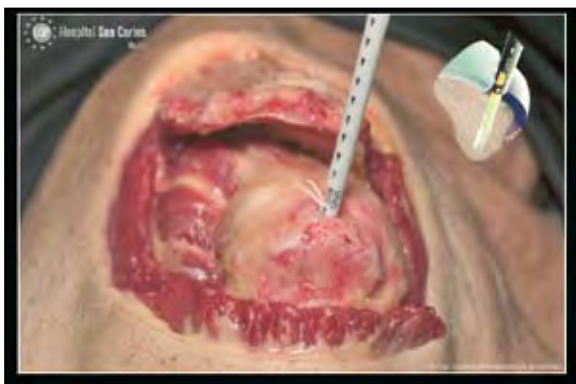

Figura 14. Tensado de la sutura.

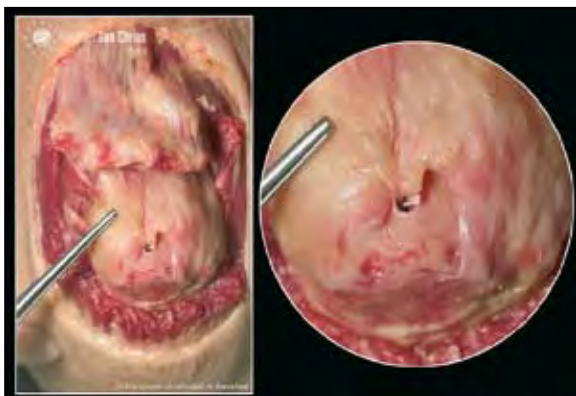

Figura 15. Aspecto final del manguito suturado.

casos se utilizó un anclaje único (50%), dos en 10 casos (35,7%) y tres anclajes en sólo 4 casos (14,3%). El tiempo quirúrgico fue significativamente menor que con otros tipos de implantes que hemos empleado. Subjetivamente los pacientes se encontraban satisfechos al cabo de un año y las cotizaciones de hombro utilizadas eran similares a las de otras técnicas artroscópicas en los 9 casos mencionados. En un solo caso se produjo un arrancamiento de un anclaje que no se colocó con la imprescindible perpendicularidad al hueso en una mujer mayor operada (**Figura 16**).

CONCLUSIONES

Las técnicas artroscópicas de sutura del manguito actuales permiten suturar todos los tamaños de rotura con menor riesgo de fibrosis, menor dolor y más rápida recuperación funcional.

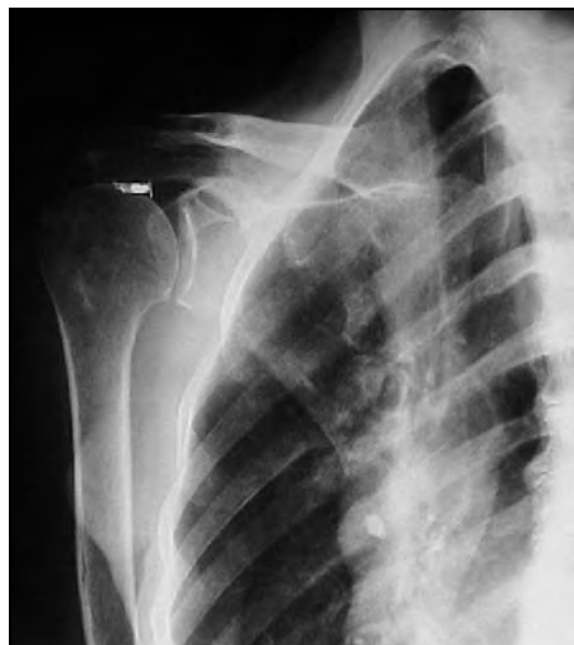

Figura 16. Rx que muestra el arrancamiento del anclaje incorrectamente colocado en una mujer de edad avanzada.

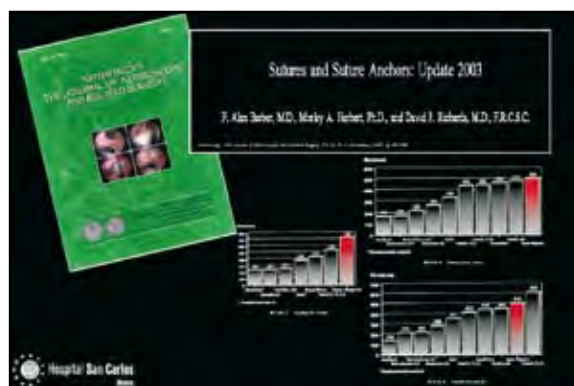


Figura 17. Resistencia de los diferentes anclajes óseos según Barber⁽⁴⁾.

El Autocuf System® proporciona un sistema rápido y reproducible de sutura. El anclaje óseo tiene una solidez superior a la de los que actualmente se encuentran en el mercado (**Figura 17**).

La técnica de cinchado permite una correcta aposición del tendón al lecho óseo cruentado, creando una excelente interfaz. La ausencia de nudos elimina el eslabón más débil de la técnica de reparación del manguito.

BIBLIOGRAFÍA

1. Neer C. Anterior acromioplasty for the chronic impingement syndrome in the shoulder. *J Bone Joint Surg (Am)* 1972; 54: 41.
2. Uthoff HK, Oler J, Sarkar K. The pathogenesis of rotator cuff tears. En: Takagishi H (ed.). *The shoulder*. Tokyo: Tokyo professional postgraduate services. Japan, 1987; 211-212.
3. Goutallier D, Bernageau J, Patte D. L'evaluation de la trophicité des muscles de la coiffe des rotateurs ayant une rupture tendineuse. *Rev Chir Orthop* 1989 (suppl.): 126-127.
4. Barber FA, Herbert MA, Richards DP. Sutures and suture anchors: Update. *Arthroscopy* 2003; 9:985-990.
5. Morrison DS, Bigliani LU. The clinical significance of variations in acromial morphology. *Orthop Trans* 1987; 11: 234.
6. Bayliss RW, Wolf EM. Arthroscopic rotator cuff repair: clinical and arthroscopic second look assessment. 14th Annual Meeting of the AANA. San Francisco, CA, 4-7 mayo 1995.