

Trasplante de menisco. Estado actual

M. Tey⁽¹⁾, X. Pelfort⁽¹⁾, J.C. Monllau^(1,2), J. Vaquero⁽³⁾

⁽¹⁾Unidad de Rodilla. IMAS. Hospitales del Mar y de l'Esperança. ⁽²⁾ICATME. USP.Institut Universitari Dexeus. Universitat Autònoma de Barcelona. ⁽³⁾Servicio de Cirugía Ortopédica y Traumatología. Hospital General Universitario Gregorio Marañón. Madrid. Universidad Complutense de Madrid

Correspondencia:

Joan C. Monllau
Unidad de Rodilla. IMAS. Hospital del Mar y de l'Esperança
Avda. Sant Josep de la Muntanya 12. 08027 Barcelona
Correo electrónico: jmonllau@imas.imim.es

La cirugía meniscal es uno de los procedimientos más frecuentes en el campo de la cirugía ortopédica. Sin embargo, los efectos negativos en términos de estabilidad, función y desgaste a largo plazo que conlleva la falta de masa meniscal ha dado lugar a una disminución progresiva de esta práctica y del incremento correspondiente de la reparación, mediante sutura o la sustitución meniscal completa. Se revisan en este artículo el conocimiento actual acerca del trasplante meniscal alogénico y sus resultados, examinando las indicaciones, las características del aloinjerto, la técnica quirúrgica, y los resultados actuales y complicaciones.

Palabras clave: *Cirugía meniscal. Trasplante meniscal alogénico. Técnica quirúrgica. Resultados. Complicaciones.*

La cirugía meniscal es uno de los procedimientos quirúrgicos más frecuentemente realizados en el campo de la cirugía ortopédica. Sin embargo, la creciente concienciación de los cirujanos respecto a los efectos deletéreos, en términos de estabilidad, función y desgaste a largo plazo, que supone para la rodilla la falta de masa meniscal ha resultado en una disminución progresiva de esta práctica en favor de la reparación mediante sutura y, en ocasiones, de la sustitución meniscal. Efectivamente, muchos estudios clínicos y biomecánicos han demostrado el incremento de las presiones de contacto y el deterioro progresivo que ocurren en el compartimento femorotibial tras una resección total o parcial del menisco. El trasplante meniscal alogénico (TMA) ha sido diseñado para aliviar los síntomas y prevenir la degeneración articular en estas rodillas afectas del llamado síndrome postmeniscectomía⁽¹⁾.

Meniscus transplantation: state of the art. Meniscal surgery counts among the most frequent procedures in orthopaedic surgery. However, the negative effects in terms of stability, function and long-term wear that the lack of meniscal mass involves have led to a progressive decrease of the practice of meniscectomy and a corresponding increase in suture repairs or outright meniscal substitution. We review the State of the Art regarding allogeneic meniscal transplantation and its results, examining the indications, the alloimplant characteristics, the surgical technique and the current results and complications.

Key words: *Meniscus surgery. Allogeneic meniscus transplantation. Surgical technique. Results. Complications.*

Aunque algunos aspectos concernientes al procedimiento de TMA son generalmente aceptados, persiste cierta controversia acerca de otros muchos, o bien, no son completamente conocidos. El propósito de este capítulo es actualizar el conocimiento del TMA y presentar sus resultados actuales.

INDICACIONES

La pérdida de un menisco puede condicionar el futuro de la articulación de la rodilla. Esta situación provoca un aumento de la laxitud y un reparto inadecuado de las fuerzas que atraviesan la rodilla. En muchas ocasiones, esta situación, desencadena un proceso degenerativo progresivo e irreversible en la rodilla, que comienza por el compartimento deficitario. El criterio fun-

damental para indicar una sustitución meniscal es el dolor compartimental persistente en rodillas con una buena estabilidad y alineación, de pacientes menores de 50 años, con antecedentes de menisectomía, que no mejoran con las medidas conservadoras habituales (Figura 1). En el caso del TMA los mejores resultados de la literatura se han obtenido en pacientes con mínima lesión condral; sin embargo, recientemente algunos autores han defendido su utilización en lesiones de grado III Outerbridge e, incluso, en casos de grado IV localizadas⁽²⁾.

ESTUDIO PREOPERATORIO

El examen preoperatorio habitual consiste en una exploración clínica de la rodilla (dolor, estabilidad, balance articular). El estudio radiológico convencional debe incluir una telemetría, con objeto de evaluar las posibles desalineaciones, y la proyección posteroanterior en carga a 45° de flexión, para observar signos incipientes de colapso articular en las zonas de carga. La RNM define mejor la situación de las superficies articulares y de los restos meniscales; además, puede contribuir en la evaluación de las dimensiones exactas del aloinjerto necesario y es un arma indispensable para conocer su evolución ulterior. En situaciones de duda sobre el origen del dolor, la realización de una gammagrafía ósea con Tecnecio aporta datos sobre la homeostasis del hueso subcondral, aportando una información complementaria valiosa para orientar el diagnóstico de dolor compartimental.

CRITERIOS DE VALORACIÓN

No existen escalas funcionales específicas para analizar la evolución de los meniscos de la rodilla; sin embargo, en las diversas series publicadas existe cierto acuerdo en la utilización de una escala de dolor visual analógica (EVA), de una escala funcional (tipo Lysholm o similar), de un cuestionario global específico de rodilla que incluya síntomas, función y actividad deportiva, por ejemplo, del tipo recomendado por el *International Knee Documentation Committee* (IKDC)⁽³⁾, e incluso de uno de percepción de salud tipo SF36.

La evaluación radiológica es muy importante y debería incluir las proyecciones radiológi-

cas realizadas en el preoperatorio para objetivar el comportamiento de la interlínea articular con el tiempo. Finalmente, la práctica de RNM seriadas es el único método de imagen que permite comprobar la cicatrización del aloinjerto, el grado y tipo de integración y su tamaño final, por tanto, tiene un papel difícilmente prescindible.

EL ALOINJERTO

Los aloinjertos meniscales deben ser isotrópicos, es decir, correspondientes al mismo compartimento y lado en donante y receptor. Aunque algunos autores eligen el injerto basándose en datos morfométricos (peso y talla) de receptor y donante, la mayoría prefieren el método de Pollard, que se fundamenta en las dimensiones radiológicas del platillo tibial correspondiente⁽⁴⁾. No se realizan habitualmente exámenes de histocompatibilidad, puesto que no hay evidencia científica de rechazos clínicos en prácticamente ninguna de las series publicadas⁽⁵⁾. Es probable que la baja celularidad del aloinjerto le confiera características de tejido inmunológicamente privilegiado⁽⁶⁾.

Los aloinjertos deben proceder de un banco de tejidos autorizado, donde acostumbran a conservarse mediante alguno de estos cuatro métodos: en fresco, por criopreservación, congelados o liofilizados. Estos procedimientos difieren fundamentalmente, desde un punto de vista biológico, en mantener o no células viables. Los injer-

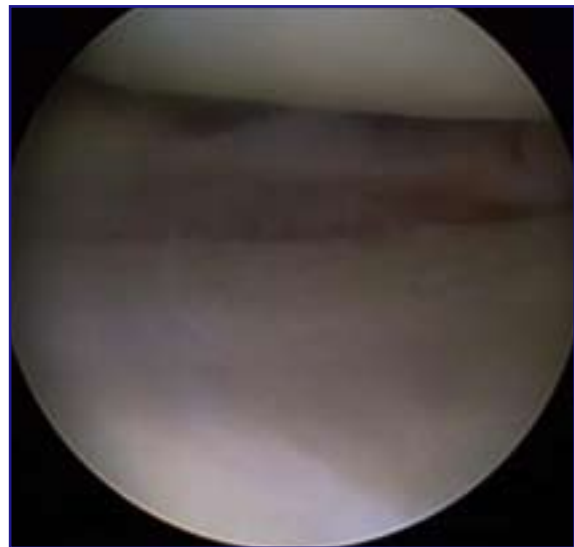


Figura 1. Indicación ideal, síndrome postmenisectomía en paciente joven sin lesiones condrales.

tos frescos se obtienen con técnica estéril en las 12 horas siguientes al fallecimiento del donante, el menisco se introduce en medio de cultivo a 4°C para mantener las células vivas. De acuerdo con Verdonk, con este proceder se puede llegar a conservar hasta un 30% de condrofibroblastos viables⁽⁷⁾. El principal condicionante de este método es que el trasplante debe ser realizado en los días siguientes a la obtención del injerto, lo que acarrea numerosos problemas logísticos. No se conoce con exactitud la proporción exacta de células que sobreviven durante el periodo de incubación, ni el tiempo de supervivencia después del trasplante, aunque diversos estudios experimentales han demostrado que a las 4 semanas de la intervención, ya no se encuentra ADN del donante^(8,9).

El proceso de criopreservación consiste en una congelación progresiva, a velocidad controlada, hasta -180°C con la adición de un crioprotector, habitualmente dimetilsulfóxido o glicerol, que mantenga íntegra la membrana celular, conservando la viabilidad de los fibrocondrocitos. Este método permite un almacenamiento prolongado del injerto y no parece alterar sus propiedades biomecánicas⁽¹⁾; sin embargo, al mantener la viabilidad celular, también se conserva su potencial antigénico.

La congelación es un procedimiento más simple y probablemente el más utilizado en cirugía ortopédica para procesar aloinjertos. Consiste en una congelación rápida a -80°C, que destruye por completo la celularidad aunque, como en el caso anterior, no parece producir un efecto importante en las propiedades mecánicas del tejido. No obstante, recientes estudios apuntan que es posible que este proceso altere la ultraestructura del colágeno y pueda comprometer el trofismo del aloinjerto a largo plazo⁽¹⁰⁾.

Finalmente, la liofilización consiste en un proceso de deshidratación por congelación. Como en el caso de la congelación, se provoca la muerte de las células del injerto pero, además, afecta negativamente a las propiedades biomecánicas del tejido, pudiendo además contribuir a una disminución de su volumen final por encogimiento⁽¹¹⁾.

En la actualidad, ningún autor recomienda la liofilización como procedimiento estándar de conservación meniscal. Tampoco se suelen utilizar procedimientos de esterilización adicionales como la irradiación gamma o la aplicación de óxido de etileno⁽¹²⁾, puesto que el riesgo estima-

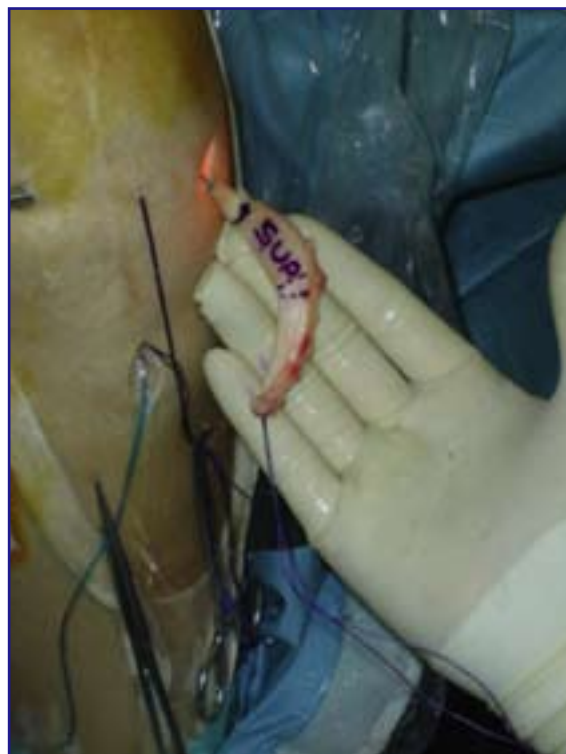

Figura 2. Aloinjerto preparado para ser introducido en la articulación bajo técnica artroscópica.

do de contagio con VIH mediante aloinjerto de tejido conjuntivo congelado es de 1 por cada 8 millones. Señalar que la reciente aparición en EE UU de 4 casos de infecciones graves, con resultado de muerte, causadas por bacterias del grupo clostridio y secundarias a trasplantes de tejidos blandos procedente de donantes infectados, ha reabierto el debate sobre la necesidad de métodos de esterilización adicional⁽¹³⁾.

COMPORTAMIENTO BIOLÓGICO

La evidencia acumulada demuestra que un TMA se integra y en él crecen células capaces de formar matriz. Aproximadamente un año después del trasplante, el 95% del perfil del ADN del menisco trasplantado es idéntico al del receptor; sin embargo, no se conoce la secuencia biológica exacta que sucede en el ser humano después de un trasplante meniscal. Tampoco se sabe mucho acerca del fenotipo de las células que repoblarán el aloinjerto, ni de su capacidad para sintetizar componentes de la matriz extracelular. Por último, también es motivo

de controversia la posibilidad teórica de respuesta inmunológica.

Rodeo y cols. analizaron 28 TMA a un mínimo de 16 meses de su implantación. Mediante artroscopias de revisión, se obtuvieron de forma sistemática biopsias del aloinjerto y de la sinovial adyacente, que se compararon con meniscos y sinovial de pacientes de la misma edad. Los resultados demostraron que, en la mayoría de los especímenes, se producía una repoblación incompleta del menisco con células que se teñían con marcadores fenotípicos tanto de sinovial como de fibroblastos y un remodelado activo de la matriz. Por su parte, las células de los meniscos criopreservados pero no implantados, que se usaron como controles, exhibían antígenos leucocíticos humanos de clases I y II, lo que indica la existencia de cierta inmunogenicidad en el momento del trasplante. En total, 9 de los 12 especímenes analizados tenían células inmunorreactivas (linfocitos B o T citotóxicos), en el tejido meniscal o en la sinovial adyacente. Pese a estos hallazgos, no se objetivó en ningún caso una franca reacción de rechazo inmunológico.

Los autores concluyeron que los meniscos trasplantados se repueblan de células que, al parecer, provienen de la membrana sinovial adyacente y son las responsables del remodelado de la matriz. La presencia de antígenos de histocompatibilidad en la superficie del aloinjerto, incluso después de haber sido congelado, indican un cierto potencial para despertar una respuesta inmune, pero ésta no parece que afecte al resultado clínico⁽¹⁴⁾.

TÉCNICA QUIRÚRGICA

La técnica quirúrgica del TMA, previamente publicada, puede ser artroscópica (Figura 2), abierta (Figura 3) o combinada⁽¹⁾. La técnica incluye la práctica de túneles óseos al nivel de las astas meniscales (Figura 4) para obtener una fijación firme que evite la extrusión posterior del aloinjerto.

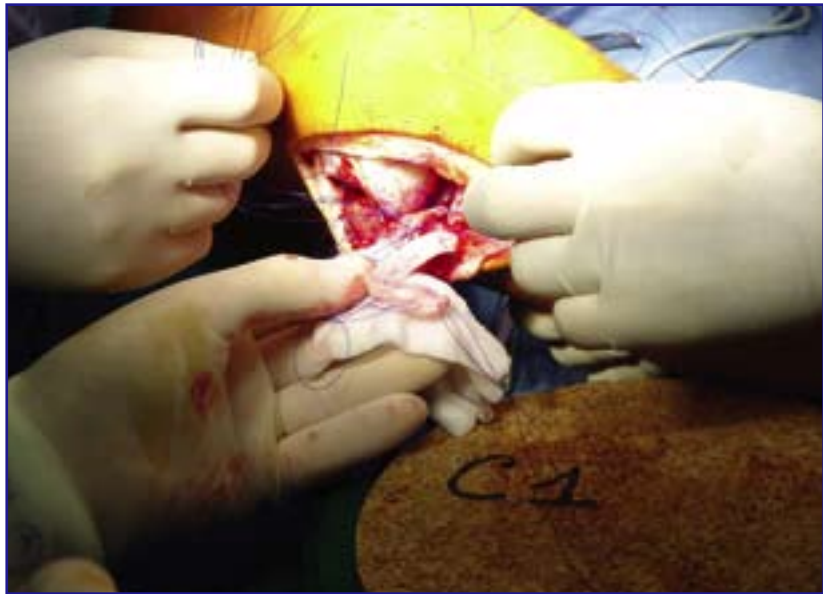


Figura 3. TMA en el compartimento externo con técnica abierta (cortesía Prof. R. Verdonk). Detalle del aloinjerto con las suturas previamente emplazadas.

to. Esta fijación puede obtenerse mediante sutura directa transósea de los cuernos meniscales, a través de los túneles previamente taladrados, o mediante la introducción de pequeños tacos óseos conservados en sus extremos. En el caso del menisco externo especialmente, algunos autores recomiendan el uso de una barra ósea que une ambos cuernos y se encastra en una trinchera practicada a lo largo de las inserciones anatómicas en la tibia (*key hole* en la literatura

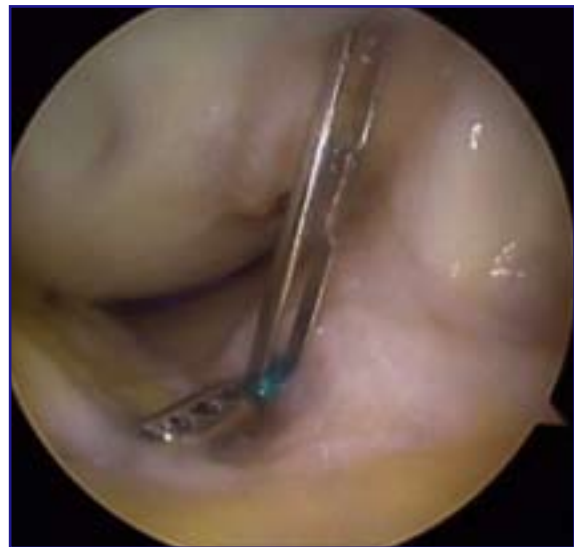

Figura 4. Detalle artroscópico: pasando los hilos de tracción a través del túnel tibial anterior.

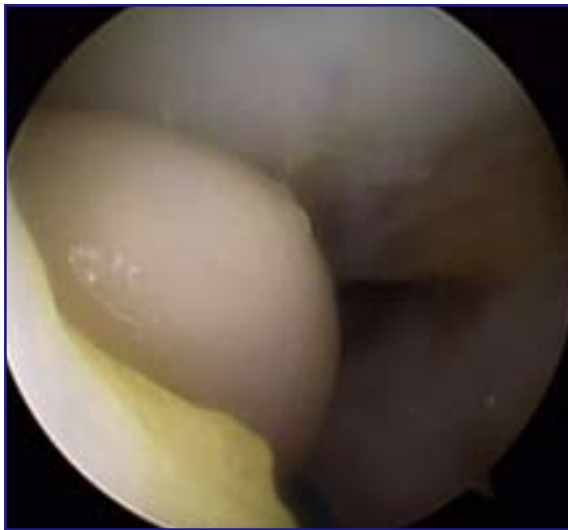

Figura 5. Dilatación del portal anteroexterno, mediante el dedo meñique, para facilitar la introducción del injerto.

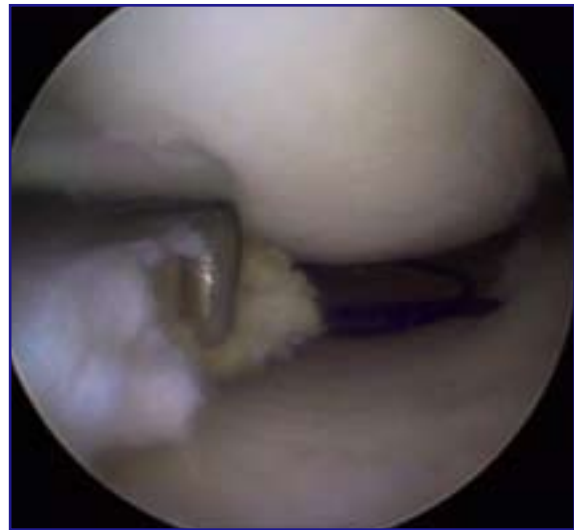

Figura 6. Introducción del aloinjerto traccionando desde el túnel posterior y ayudando con el gancho palpador.

anglosajona). La exclusiva fijación del aloinjerto a la cápsula articular mediante suturas verticales, preconizada por algún autor^(15,16), no parece suficiente, aunque juega un importante papel en la incorporación del tejido meniscal.¹⁷

Para introducir el aloinjerto en la articulación es necesario, dependiendo del tipo de injerto, agrandar uno de los portales o, incluso, realizar una miniartrotomía (Figura 5). Una

vez el menisco *in situ* (Figura 6), se debe fijar al lecho capsuloinovial receptor, previamente cruentado, mediante puntos preferentemente verticales de un material irreabsorbible de 2/0. La sutura puede realizarse de dentro a fuera (Figura 7), de fuera a dentro o con los nuevos dispositivos "todo dentro", según el segmento a suturar y las preferencias del cirujano; en cualquier caso, deben seguirse las normas de seguridad habituales en la sutura meniscal.

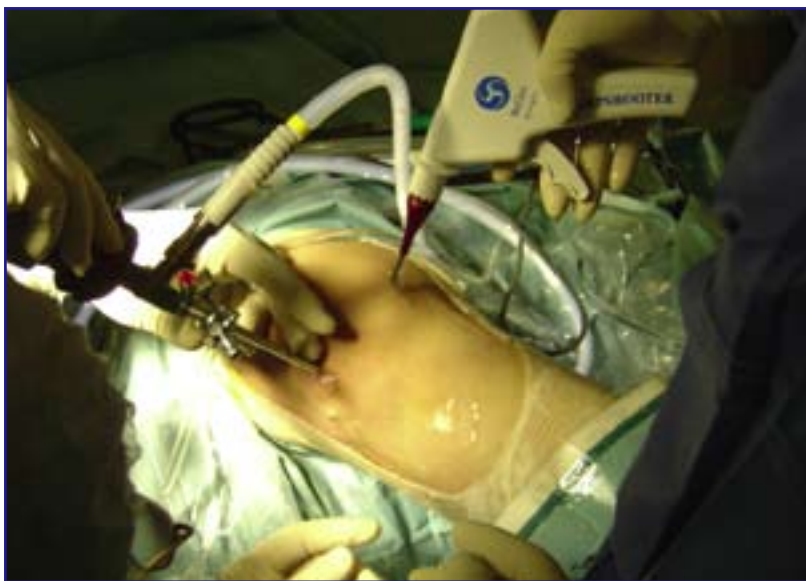

Figura 7. Sutura del aloinjerto, técnica dentro fuera con el SharpShooter® (ReGen Biologics, Franklin Lakes, New Jersey, EEUU). Los hilos se recuperan a través de pequeñas incisiones cutáneas.

Con independencia de la técnica empleada, dos factores parecen críticos para el buen resultado final del TMA: a) la máxima adecuación entre el aloinjerto y la meseta del huésped (Figura 8); y b) el correcto posicionamiento de los anclajes para las astas anterior y posterior. Al parecer, el remodelado del injerto comporta en muchas ocasiones un cierto encogimiento, por lo que un aloinjerto infradimensionado de entrada, probablemente resultaría en un menisco final insuficiente (Figura 9). Por otra parte, la ubicación incorrecta de las astas del aloinjerto condiciona un

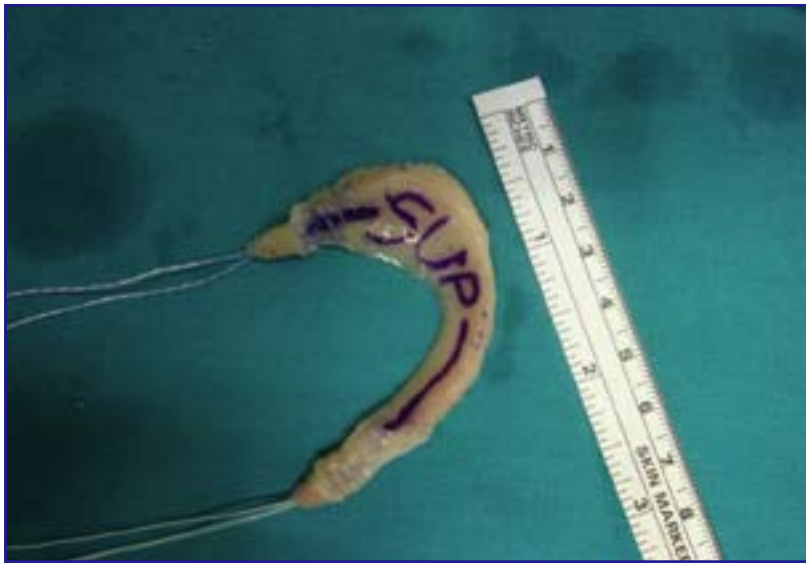

Figura 8. Preparación de un aloinjerto meniscal con pastillas óseas, y comprobación de su tamaño.

menisco incongruente de funcionamiento mecánico alterado que, o bien no cumplirá correctamente su función, o bien fracasará a corto o medio plazo.

RESULTADOS ACTUALES

Atendiendo a la literatura publicada y a nuestros propios resultados⁽¹⁾, puede afirmarse que el TMA conduce, en general, a una reducción significativa del dolor en un porcentaje significativo de casos, con independencia de la técnica quirúrgica utilizada. Tal como manifiestan Johnson y Bealle en un informe de 1999⁽¹⁸⁾, en los 1.023 trasplantes realizados con aloinjertos suministrados por la empresa CryoLife, la tasa de supervivencia se situó alrededor del 93%, cuando el sistema de fijación incluía tacos óseos, y un 67% cuando no se utilizó este sistema de fijación. Hasta un 80% de los pacientes calificaron la función de su rodilla como normal o casi normal en comparación con la situación preoperatoria.

Hay autores que contraindican el TMA si el estado del compartimiento está ya muy deteriorado (grados III y IV de la clasificación de Ahlback). Potter y cols. realizaron un seguimiento clínico y de RM entre 3 y 41 meses de 29 aloinjertos trasplantados en fresco. Mediante la RM los autores observaron una señal de intensidad aumentada en el cuerno posterior de 15 aloin-

jertos, mientras que 11 mostraban algún grado de extrusión del cuerpo; todas estas rodillas tenían degeneración condral moderada o severa. En cambio, las rodillas con signos degenerativos moderados no mostraban estas alteraciones y, además, tuvieron resultados clínicos superiores comparadas con aquellas con severa degeneración⁽¹⁹⁾. Sin embargo, recientemente, se han publicado buenos resultados clínicos de trasplantes realizados en rodillas artrósicas tras un seguimiento de 2 a 7 años⁽²⁾.

En cuanto a la relación de los resultados con el método de conservación de los aloinjertos, no se aprecian diferencias

notables en cuanto a resultado clínico, revascularización y supervivencia del trasplante, entre aloinjertos frescos, congelados y criopreservados. Sí existen, sin embargo, diferencias en el caso de los meniscos liofilizados. La tendencia natural a largo plazo del menisco trasplantado es a un cierto encogimiento como consecuencia del proceso de remodelado y este hecho parece mucho más acusado en los meniscos liofilizados, como se demuestra en la serie de Wirth, con más de 19 años de seguimiento, donde el

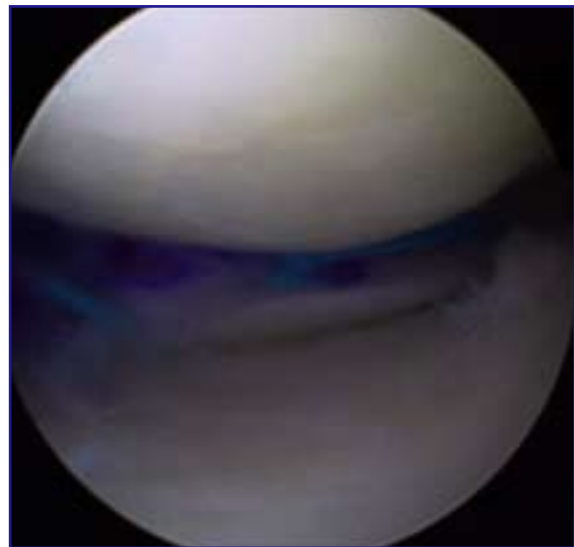


Figura 9. Resultado final, aloinjerto fijado en posición correcta.

resultado final del menisco liofilizado resulta comparable a una meniscectomía⁽²⁰⁾.

Globalmente considerada, la tasa de fracaso de los TMA oscila entre el 11⁽¹⁷⁾ y el 44%, de una de las series con peores resultados, que utilizó aloinjertos esterilizados mediante irradiación gamma⁽²¹⁾.

En general, los resultados suelen ser algo mejores cuando se trasplanta el compartimento externo de la rodilla y cuando se combina cirugía de reconstrucción del ligamento cruzado anterior. Aunque no hay documentadas reacciones formales de rechazo, sí es frecuente encontrar reducciones significativas del tamaño del injerto que probablemente estén relacionadas con alguna forma de reacción inmune sutil. Aunque los resultados a largo plazo no son completamente conocidos, y muchas series incluyen además del TMA otros numerosos procedimientos quirúrgicos de probada validez (osteotomías, tratamientos condrales, reconstrucción de ligamentos, etc.)^(22,23), recientes trabajos sugieren que el menisco juega un importante papel en la capacidad propioceptiva de la articulación de la rodilla, y que a 10 años de evolución ejerce un cierto potencial condroprotector⁽²⁴⁾.

COMPLICACIONES DEL TRASPLANTE MENISCAL

Las complicaciones específicas del trasplante meniscal son relativamente escasas. De los trabajos publicados en la literatura, hemos podido extraer una serie de problemas que, en ocasiones, son debidos a errores técnicos, frecuentes en una técnica difícil y laboriosa como es ésta, y en otras son verdaderas complicaciones debidas al trasplante.

- **Tamaño del injerto:** es el problema técnico más frecuente y todos los cirujanos que realizan trasplantes se han encontrado en algún momento con problemas de discordancia entre el injerto a colocar y el tamaño tibial. Por tanto, es imprescindible conseguir la mejor coincidencia de medidas antes de la cirugía como ya se ha mencionado, intentando sobredimensionar legalmente el implante.

- **Fijación del trasplante:** como hemos tenido ocasión de señalar, una mala fijación es la base de un fracaso biomecánico. Los cuernos meniscales están sometidos a unas importantes fuerzas de tracción que triplican el peso corporal. Aun-

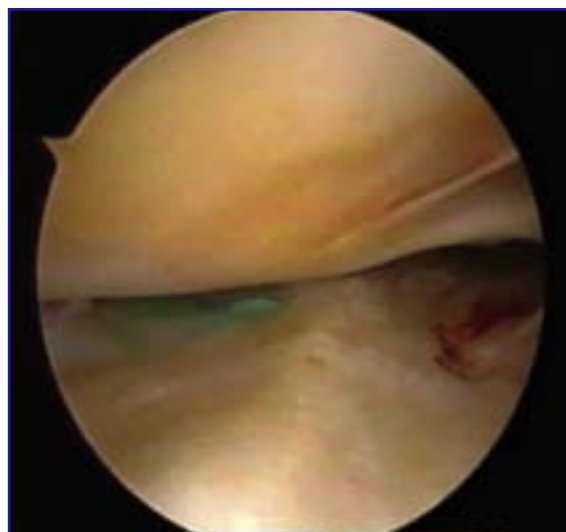

Figura 10. Menisco perfectamente cicatrizado y unido a la cápsula en una revisión a los 6 meses.

que de forma excepcional, se han mencionado en la literatura roturas de los tacos o desprendimientos de los anclajes óseos que han requerido una reintervención⁽²⁵⁾. Por otro lado, aunque la cicatrización del injerto al muro capsular suele ser bueno (Figura 10), algunos autores han encontrado defectos de unión en algunos puntos de la periferia meniscal⁽⁶⁾ que provocan dudas en estos casos sobre la longevidad del implante.

- **Roturas meniscales traumáticas:** en la literatura se han encontrado cifras de rotura del nuevo menisco que llegan hasta el 36% a más de 5 años, habiendo algunos autores relacionado este hecho con la disminución de la celularidad del injerto⁽²⁶⁾. Sin embargo, la mayoría de las publicaciones presentan una tasa entorno al 10%^(27,28) y que se corresponde mucho mejor con nuestra experiencia personal.

- **Artrofibrosis:** la artrofibrosis parece ser la complicación más frecuente en la mayoría de las series, llegando al 25% de los casos en alguna de ellas⁽²⁹⁾. La artrolysis artroscópica es eficaz en su tratamiento y se ha demostrado que la asociación a una plastia de LCA y la inmovilización prolongada pueden favorecer este fenómeno.

- **Infección:** la infección es infrecuente en esta cirugía y sólo se encuentran dos casos descritos en la literatura en la que fue necesario retirar el implante^(25,28).

- **El rechazo:** el rechazo es infrecuente al estar este tejido privilegiado desde el punto de

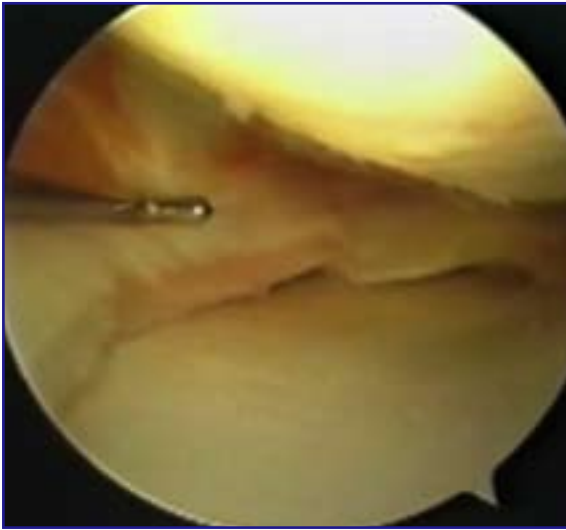


Figura 11. Aloinjerto con evidente retracción.

vista inmunológico, ya que sus células se encuentran rodeadas por una matriz extracelular densa formada por colágeno y proteoglicanos que las aislan del sistema inmunológico del huésped. Sólo existe un caso comprobado de rechazo agudo de un injerto criopreservado descrito en la literatura⁽⁵⁾. En los injertos congelados, las células se destruyen y la inmunogenicidad es aún menor. Para algunos autores los derrames o las sinovitis persistentes en el postoperatorio podrían ser expresiones de reacciones de rechazo menores, habiéndose aconsejado un ajuste del sistema antigénico HLA entre donante y receptor.

- **La retracción:** finalmente entraría dentro de este apartado un fenómeno aún mal conocido como es la disminución de tamaño del injerto meniscal trasplantado (**Figura 11**). Este fenómeno de encogimiento se ha relacionado por algunos autores con el uso de injertos liofilizados, así como con la fijación del menis-

co mediante suturas sin tacos óseos^(18,30). La fijación con hueso contra hueso, aunque disminuye la incidencia, no pone al abrigo de esta eventualidad y en la comunicación de Goble habría 12 casos de encogimiento sobre 212, de los cuales sólo 5 no tenían una adecuada fijación⁽³¹⁾. Es difícil saber cuál de estos factores tiene mayor importancia o si no intervienen otros como la congelación del injerto⁽¹⁰⁾ o la inmunidad del receptor.

CONCLUSIONES

El TMA proporciona resultados satisfactorios en alrededor del 80% de los casos. Aunque aún no pueda considerarse un procedimiento estándar, sí que es una opción terapéutica definida para la rodilla con síndrome postmeniscectomía.

Por el contrario, todavía nos quedan por resolver muchas incógnitas. La valoración de los resultados es poco fiable, ya que no existe una escala funcional apropiada para juzgar a los pacientes sometidos a un TMA y, además, la valoración clínica es a todas luces insuficiente, debiendo tener en cuenta en el futuro la mejoría de las condiciones locales mediante escintigrafía, revisiones artroscópicas, así como estudios histológicos del nuevo menisco. Además, aún quedan por determinar las propiedades biomecánicas del tejido trasplantado y, por tanto, su supuesto efecto condroprotector.

Esta técnica se presenta, sin embargo, como un camino atractivo y prometedor para evitar los efectos devastadores de la meniscectomía a largo plazo. En un futuro tendrá con toda probabilidad que enfrentarse al empuje de los avances de la ingeniería tisular, que ya han empezado a desarrollarse con fuerza en este terreno.

BIBLIOGRAFÍA

- 1 Vaquero J, Monllau JC, Pelfort X, Ripoll P. Trasplante meniscal. Técnica, resultados y complicaciones. *Rev Ortop Traumatol* 2004; 48 (Supl. 1): 67-74.
- 2 Stone KR, Walgenbach AW, Turek TJ, Freyer A, Hill MD. Meniscus allograft survival in patients with moderate to severe unicompartmental arthritis: a 2- to 7-year follow-up. *Arthroscopy* 2006 May; 22 (5): 469-78.
- 3 Hefti F, Muller W, Jakob RP, Staubli HU. Evaluation of knee ligament injuries with the IKDC form. *Knee Surg Sports Traumatol Arthrosc* 1993; 1 (3-4): 226-34.
- 4 Pollard ME, Kang Q, Berg EE. Radiographic sizing for meniscal transplantation. *Arthroscopy* 1995; 11 (6): 684-7.
- 5 Hamlet W, Liu SH, Yang R. Destruction of a cryopreserved meniscal allograft: a case for acute rejection. *Arthroscopy* 1997; 13 (4): 517-21.
- 6 Garrett JC. Meniscal transplantation. *Am J Knee Surg* 1996; 9 (1): 32-4.
- 7 Verdonk R, Kohn D. Harvest and conservation of meniscal allografts. *Scand J Med Sci Sports* 1999; 9 (3): 158-9.
- 8 Veltri DM, Warren RF, Wickiewicz TL, O'Brien SJ. Current status of allograft meniscal transplantation. *Clin Orthop* 1994; 303: 44-55.
- 9 Jackson DW, Whelan J, Simon TM. Cell survival after transplantation of fresh meniscal allografts. DNA probe analysis in a goat model. *Am J Sports Med* 1993; 21 (4): 540-50.
- 10 Gelber P, González G, Reina F, Lloreta J, Cáceres E, Monllau JC. Freezing causes structural changes in the meniscal collagen net. A new ultrastructural disarray scale. *Knee Surg Sports Traumatol Arthrosc* 2006 (submitted).
- 11 Wirth C, Peters G, Milachowski K, Weismeier K, Kohn D. Long-term results of meniscal allograft transplantation. *Am J Sports Med* 2002; 30 (2): 174-81.
- 12 Cole BJ, Carter TR, Rodeo SA. Allograft meniscal transplantation: background, techniques, and results. *Instr Course Lect* 2003; 52: 383-96.
- 13 Barbour SA, King W. The safe and effective use of allograft tissue an update. *Am J Sports Med* 2003; 31 (5): 791-7.
- 14 Rodeo SA, Seneviratne A, Suzuki K, Felker K, Wickiewicz TL, Warren RF. Histological analysis of human meniscal allografts. A preliminary report. *J Bone Jt Surg* 2000; 82-A (8): 1071-82.
- 15 Goble EM, Verdonk R, Kohn D. Arthroscopic and open surgical techniques for meniscus replacement-meniscal allograft transplantation and tendon autograft transplantation. *Scand J Med Sci Sports* 1999 Jun; 9 (3): 168-76.
- 16 Messner K, Verdonk R. It is necessary to anchor the meniscal transplants with bone plugs? A mini-battle. *Scand J Med Sci Sports* 1999; 9 (3): 168-76.
- 17 Verdonk R. Alternative treatments for meniscal injuries. En: Kenwright, Duparc, Fulford, eds. *European Instructional Course Lectures. EFORT* 1997: 34-41.
- 18 Johnson DL, Bealle D. Meniscal allograft transplantation. *Clin Sports Med* 1999; 18 (1): 93-108.
- 19 Potter HG, Rodeo SA, Wickiewicz TL, Warren RF. MR imaging of meniscal allografts: correlation with clinical and arthroscopic outcomes. *Radiology* 1996; 198 (2): 509-14.
- 20 Wirth CJ, Peters G, Milachowski KA, Weismeier KG, Kohn D. Long-term results of meniscal allograft transplantation. *Am J Sports Med* 2002; 30 (2): 174-81.
- 21 Noyes FR, Barber-Westin SD, Butler DL, Wilkins RM. The role of allografts in repair and reconstruction of the knee joint ligaments and menisci. *Inst Course Lect* 1998; 47: 379-96.
- 22 Sekiya JK, Giffin JR, Irrgang JJ, Fu F, Harner C. Clinical outcomes after combined meniscal allograft transplantation and anterior cruciate ligament reconstruction. *Am J Sports Med* 2003; 31 (6): 896-906.
- 23 Graf KW, Sekiya JK, Wojtys EM. Long-term results after combined medial meniscal allograft transplantation and anterior cruciate ligament reconstruction: Minimum 8.5-year follow-up study. *Arthroscopy* 2004; 20 (2): 129-40.
- 24 Verdonk PC, Verstraete KL, Almqvist KF, De Cuyper K, Veys EM, Verbruggen G, Verdonk R. Allograft transplantation: long-term clinical results with radiological and magnetic resonance imaging correlations. *Knee Surg Sports Traumatol Arthrosc* 2006; 14 (8): 694-706.
- 25 Shelton WR, Dukes AD. Meniscus replacement with bone anchors: A surgical technique. *Arthroscopy* 1994; 10: 324-7.
- 26 Rath E, Richmond JC, Yassir W, Albright JD, Gundogan F. Meniscal allograft transplantation: two to eight years results. *Am J Sports Med* 2001; 29: 410-14.
- 27 Cameron JC, Saha S. Meniscal allograft transplantation for unicompartmental arthritis of the knee. *Clin Orthop* 1997; 337: 164-71.
- 28 Goble EM, Kohn D, Verdonk R, Kane SM. Meniscal substitutes-human experience. *Scand J Med Sci Sports* 1999; 9: 146-57.
- 29 Felix NA, Paulos LE. Current status of meniscal transplantation. *The Knee* 2003; 10: 13-7.
- 30 Milachowski KA, Weismeier K, Wirth CJ. Homologous meniscus transplantation, experimental and clinical results. *Int Orthop* 1989; 13: 1-11.
- 31 Goble EM, Kane SM. Meniscal allografts. En: Czitrom AA y Winkler H (ed.) *Orthopaedic Allograft Surgery*. Vienna, Springer-Verlag, 1996: 243-52.