

Tratamiento de la inestabilidad recidivante anterior de hombro. Comparación entre cirugía abierta y artroscópica.

A. Amigo, A. Suárez, M^a J. Olay, C. Fernández, R. Alegre

Hospital Monte Naranco, Oviedo.

Correspondencia:

Dr. A. Amigo Fernández
Apto. 369
33400 Avilés, Asturias.

Se hace una revisión de los pacientes intervenidos en el Hospital de San Agustín de Avilés, desde abril de 1989 hasta abril de 1994, por presentar una inestabilidad de hombro, en los que se realizó una estabilización mediante intervención de Bristow-Latarjet, o una sutura capsular artroscópica de Caspari, con una evolución mínima de 2 años. De todos los casos intervenidos, se pudieron revisar 16 casos de transposición de la apófisis coracoides y 17 de la sutura de Caspari.

Palabras clave: Luxación recidivante hombro, inestabilidad hombro, técnica de Caspari, sutura rodete glenoideo, intervención de Bristow-Latarjet, transposición apófisis coracoides.

Management of recurrent anterior instability of the shoulder. A comparison of open versus arthroscopic surgery. We have reviewed the patients operated at the San Agustín Hospital in Avilés between April 1989 and April 1994, because of shoulder instability and in whom either a Bristow-Latarjet operation or an arthroscopic suture according to Caspari had been performed. The follow-up period was at least two years. We were able to review 16 cases of the former and 17 of the latter.

Key words: Recurrent luxation of the shoulder, shoulder instability, Caspari technique, suture of the glenoid rim, Bristow-Latarjet operation, transposition of the coracoid process.



Dentro de las numerosas técnicas propuestas en el tratamiento quirúrgico de la inestabilidad recidivante anterior de hombro^(1,2), la transposición de la apófisis coracoides (TAC) -conocida habitualmente como intervención de Bristow-Latarjet^(3,4)- y la reparación artroscópica de la lesión de Bankart según técnica de Caspari⁽⁵⁾, han sido utilizadas de forma predominante en nuestro Servicio a lo largo de los últimos años.

Además de su realización, una por cirugía abierta y otra por artroscopia, estas técnicas se diferencian fundamentalmente en el mecanismo de estabilización que proponen.

La transposición de la apófisis coracoides al reborde glenoideo anterior, utiliza el tendón conjunto coraco-bíceps como freno u obenque muscular en abducción y rotación externa y supone un aumento de la superficie antero-inferior de la glenoides, oponiéndose al desplazamiento anterior de la cabeza humeral⁽⁶⁾.

Se han descrito numerosas variantes, fundamentalmente en lo que se refiere a la actuación sobre el músculo subescapular, así como otros detalles técnicos (la plastia con ligamento coraco-acromial, el tamaño del fragmento de apófisis coracoides, y la situación y método de fijación)^(2,4,7-9).

Mediante la técnica de Caspari⁽⁵⁾ es posible reconstruir anatómicamente la cápsula y/o el rodete glenoideo anterior, mediante una sutura múltiple que se fija en la fascia de la fosa infraespinosa, tras su paso por un orificio practicado en el cuello de la escápula.

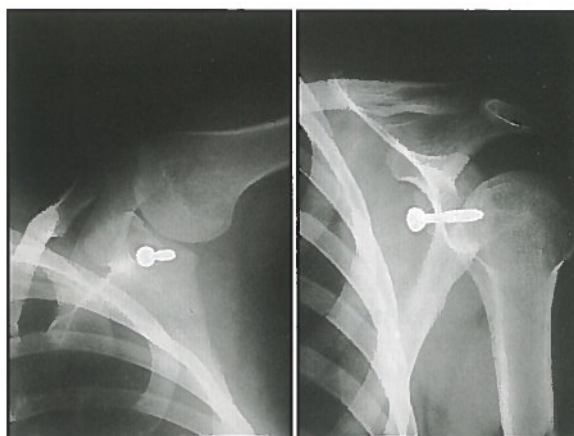
Pese a los buenos resultados globales obtenidos en la cirugía de la inestabilidad del hombro con diferentes procedimientos⁽¹⁰⁾, su comparación resulta difícil, tanto por la metodología utilizada, como por la reproductibilidad de las numerosas variaciones de cada técnica quirúrgica^(11,12). Nos ha parecido útil aportar nuestra experiencia con estos dos procedimientos -transposición de la apófisis coracoides y reparación artroscópica de la lesión de Bankart según la técnica de Caspari-, practicados con una técnica regular en nuestro Servicio, aunque con la limitación de no haberse realizado en forma randomizada.

MATERIAL Y METODO

A lo largo de abril de 1996, revisamos las historias clínicas de los pacientes intervenidos quirúrgicamente en nuestro Servicio, por presentar inestabilidad anterior recidivante de hombro, en el período de 5 años comprendido entre abril de 1989 y el mismo mes de 1994, con el fin de contar con una evolución mínima de 2 años. De 41 casos registrados, en 19 se había realizado una transposición de la apófisis coracoides, en 18 una reparación artroscópica de la lesión de Bankart, en 3 ésta se trató por cirugía abierta y en 1 caso se realizó un procedimiento de Putti-Plat. La indicación se estableció en función de la preferencia del cirujano responsable de cada paciente.

En 30 pacientes en quienes se había realizado alguna de los dos primeras intervenciones, se consiguió precisar mediante una entrevista telefónica, si habían sufrido nuevos episodios o alguna complicación o reintervención en relación con la cirugía realizada. Puesto que en dos se realizó TAC tras fracaso inicial de la técnica de Caspari, y en un caso esta última técnica fue bilateral, se pudo conocer si en el momento de la revisión hubo recidiva u otra complicación mayor, en un total de 16 casos de TAC y en 17 en que se realizó la técnica de Caspari.

Además, 22 pacientes -once en cada grupo (12 casos de Caspari, al ser uno bilateral)- acudieron a una entrevista personal en la que se realizó un examen clínico orientado a la obten-



Figuras 1 y 2. Imagen de la transposición de la apófisis coracoides.




Figura 3. Imagen artroscópica de la sutura del rodete anterior, según Caspari.

ción de la información necesaria para efectuar las escalas de Constant⁽¹³⁾ -que orienta sobre la función global del hombro- y de Rowe⁽¹⁴⁾ -específica para inestabilidad-, así como un análisis específico de la rotación externa a 0° y 90° de abducción.

No hubo variaciones importantes respecto a la edad, sexo, lado y dominancia en los dos grupos. Catorce de 16 pacientes del grupo de TAC y 16 de 17 del grupo en que se realizó la técnica de Caspari necesitaban utilizar para su actividad laboral o deportiva el hombro afecto en abducción y rotación externa, lo cual es índice de una importante demanda funcional. Once del primer grupo y 13 del segundo, habían sufrido más de 5 episodios de luxación.

El diagnóstico fue en todos los casos clínico y radiológico. En 3 casos de TAC, previamente se realizó una artroscopia diagnóstica, decidiendo

Tabla I

**TABLA DE CONSTANT
(FUNCION GLOBAL DEL HOMBRO)**

Dolor	15
Movilidad global	20
Movilidad activa	40
Potencia	25
<i>Excelente</i>	80-100
<i>Bueno</i>	65-79
<i>Medio</i>	50-64
<i>Malo</i>	<50

en ese momento no continuar el procedimiento de reparación por la gravedad de la lesión capsular.

La inestabilidad se etiquetó como luxación anterior, recidivante, traumática e involuntaria en los 16 pacientes del grupo de TAC y en 15 de los 17 en que se realizó la técnica de Caspari, padeciendo los 2 restantes múltiples episodios de subluxación.

El tiempo de seguimiento medio fue de 56 meses (± 16) en el grupo de TAC y de 39 (± 10) en el grupo de Caspari.

Para la TAC (Figuras 1 y 2), se abordó el músculo subescapular mediante división vertical de los 2/3 superiores, excepto en dos casos en que se hizo horizontalmente, con cierre sin tensión. El fragmento de coracoides que incluía el origen del tendón conjunto, se fijó en el cuadrante antero-inferior de la glenoides mediante un único tornillo implantado en la apófisis, previamente a su osteotomía.

La Técnica de Caspari (Figura 3) se realizó mediante artroscopia del hombro. Para esto colocamos al enfermo en decúbito lateral sobre el lado sano, con el brazo en 70° de abducción y 15° de antepulsión, con tracción de 5 kg. Colocamos una segunda tracción-suspensión perpendicular al eje del brazo que nos permite la decoaptación de la interlínea articular. Con la óptica por el portal posterior y la irrigación por el portal superior, a nivel del ángulo supraespinoso entre la clavícula y el acromion, realizamos la sutura capsular y del rodete glenoideo por un portal anterior, con un mínimo de 3 pun-

Tabla II

**TABLA DE ROWE
(INESTABILIDAD)**

Estabilidad	50
Movilidad	20
Función	30
<i>Excelente</i>	90-100
<i>Bueno</i>	75-89
<i>Moderado</i>	51-74
<i>Malo</i>	<50

tos de sutura, aunque la tendencia fue a dar los máximos posibles, hasta 6 y, al menos, uno de ellos en la zona más inferior.

Previo a la sutura consideramos como uno de los pasos más importantes de la intervención el realizar un desbridamiento amplio, incluso agresivo, del rodete glenoideo y de la cápsula que rodea la lesión de Bankart.

Los puntos de sutura los pasamos a través del cuello de la escápula a la fosa infraespinosa, donde, tras colocar el brazo en posición de aducción y ligera RI, se suturan en la fascia y músculo infraespinoso.

RESULTADOS

No hubo recidivas en el grupo al que se realizó TAC (transposición de la apófisis coracoides). Un paciente fue reintervenido por una fistula crónica secundaria a infección del material de sutura, que no llegó a afectar a la articulación y se resolvió con su retirada. No se registraron complicaciones neurológicas, en especial de los nervios circunflejo o músculo-cutáneo.

Cuatro pacientes en los que se utilizó la técnica de Caspari sufrieron nuevos episodios, lo que sitúa el índice de recidiva en el 23,5%. Esta fue precoz en 2 casos (a los 2 y 6 meses) y precisaron reintervención mediante TAC, no suponiendo la cirugía previa ningún obstáculo. Un paciente refirió un episodio aislado de luxación durante el sueño a los 3 años de la intervención, sin limitación de su actividad habitual, ni nuevos episodios. Otra paciente, después de una evolución favorable, comenzó a presentar molestias al año de la cirugía y, en el momento de la revi-

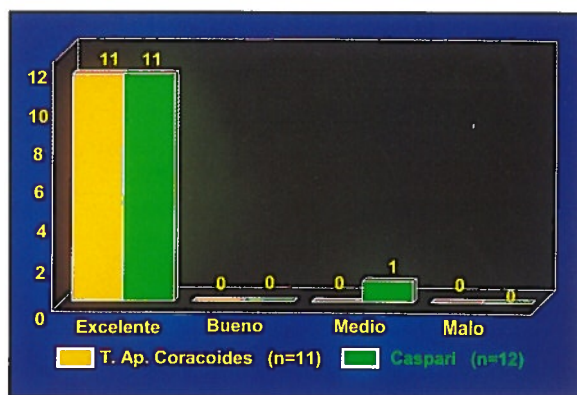


Figura 4. Resultados en la escala de Constant.

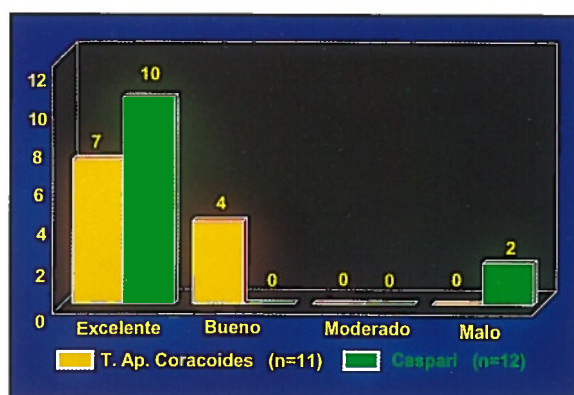


Figura 5. Resultados en la escala de Rowe.

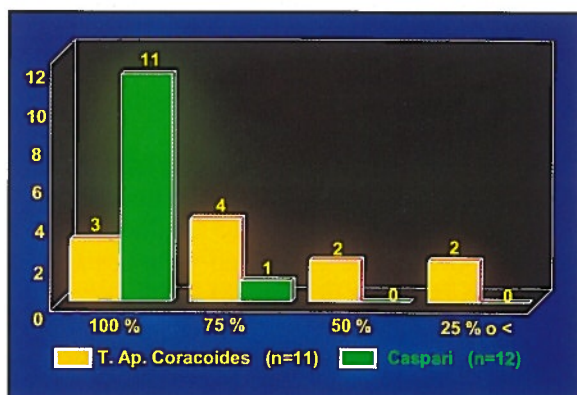


Figura 6. Valoración de la rotación externa a 0° de abducción.

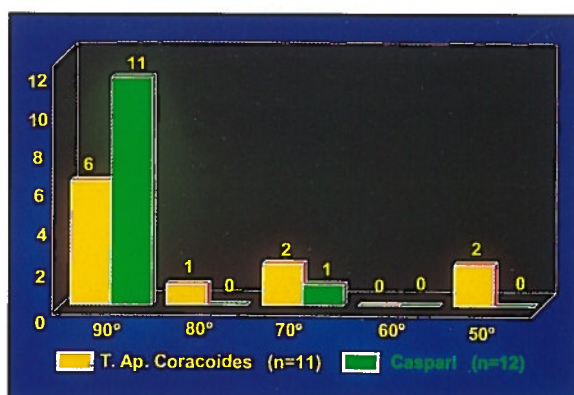


Figura 7. Valoración de la rotación externa en abducción de 90° y extensión.

sión, presentaba una luxación voluntaria multidireccional, lo que hace pensar más en un error diagnóstico que en un fracaso de la técnica. No hubo complicaciones de importancia, ni atrofiás de la fosa infraespinosa, sugestivas de lesión de las ramas terminales del nervio supraescapular.

Los resultados en las escalas de Constant (Tabla I y Figura 4), y de Rowe (Tabla II y Figura 5), así como la valoración de la rotación externa a 0° de abducción (Figura 6) -expresada en porcentaje respecto al otro lado, por las diferencias constitucionales que se apreciaron- y a 90° de abducción y extensión (Figura 7), no muestran ningún déficit en los pacientes intervenidos según técnica de Caspari, excepto en la paciente con luxación multidireccional voluntaria ya señalada y el caso del episodio aislado (en éste, sólo en lo que se refiere a la escala de Rowe). Cuatro pacientes del grupo de TAC presentan una disminución significativa de la rotación externa.

DISCUSION

La TAC ha sido en nuestra experiencia una técnica segura, tanto en lo que refiere a la escasa incidencia de complicaciones, como en la obtención de un hombro estable. Los inconvenientes reflejados en la bibliografía respecto a los problemas relacionados con el material implantado⁽¹⁵⁾ y que han hecho que no se recomiende como técnica de elección⁽¹⁾, no han supuesto un problema en esta serie, aunque en la experiencia previa del Servicio⁽¹⁶⁾ se ha registrado un caso de movilización del tornillo de fijación de la apófisis coracoides.

Sin embargo, es preocupante la posibilidad de artropatía degenerativa referida en estudios a largo plazo con esta intervención⁽¹⁷⁾, si se tiene en cuenta que se realiza en pacientes jóvenes. Se desconoce si la osteoartrosis glenohumeral secundaria a inestabilidad de hombro es una consecuencia de su evolución natural

o del tratamiento efectuado⁽¹⁸⁾, aunque se ha publicado que puede aparecer por la pérdida de rotación externa en aquellas intervenciones donde se busca este efecto^(19,20), o si se utilizan topes articulares, como en el procedimiento de Eden-Hybbiette⁽²¹⁾.

La reparación de la lesión de Bankart según técnica de Caspari permite la restauración de la anatomía y función del hombro, lo que hace menos probable este tipo de complicaciones a largo plazo. Como contrapartida su índice de recidiva ha sido excesivo, si bien puede justificarse en la exigente curva de aprendizaje de este procedimiento (dos casos corresponden a los primeros en que se realizó esta técnica) y a su mala indicación por un error en el diagnóstico inicial (un caso con inestabilidad multidireccional).

Es necesario destacar que la técnica artroscópica no supuso ningún inconveniente en la cirugía realizada posteriormente y que mantiene las conocidas ventajas de este tipo de procedimientos. La principal crítica de esta técnica es el anclaje de la sutura en una superficie blanda⁽²²⁾, con la aleatoriedad que esto supone. Nosotros pensamos que es una técnica más inocua que la fijación capsular con dispositivos metálicos como el Mitek⁽²³⁾, grapas⁽²⁴⁾, o con tacos reabsorbibles⁽²⁵⁾, por el riesgo de aflojamiento hacia el espacio articular de los mismos.

Por otra parte pensamos que el acto quirúrgico principal es el refrescado tanto de la cápsula como del reborde óseo glenoideo para simular las condiciones macroscópicas de una lesión reciente de Bankart y así permitir una buena cicatrización, que al final es lo que se intenta con la intervención. Los puntos de sutura, aunque anclados en partes blandas de la fosa infraespinosa, coaptan suficientemente las estructuras capsulares para permitir su cicatrización. La inmovilización del hombro, durante el período de cicatrización, permite que esta mínima sujeción sea suficiente para que se genere una correcta cicatrización capsular.

No creemos que la técnica de sutura de Morgan^(26,27) o la ingeniosa modificación de Maki⁽²⁸⁾ ofrezcan una mayor estabilidad o menores riesgos. Quizás la solución ideal sea la de realizar una ligamentoplastia con fascia lata⁽²⁹⁾ o material sintético⁽³⁰⁾. La técnica de Defrere, que ya realizaba Caspari en 1983⁽³¹⁾, nos parece demasiado agresiva para el cuello escapular aunque puede estar indicada en aquellos casos en los que la sutura simple no puede ser efectiva por el precario estado de la cápsula anterior y en los casos de inestabilidad multidireccional.

Del material sintético preferimos esperar los resultados a largo plazo, considerando las complicaciones que han surgido con las plastias sintéticas de LCA en la rodilla.

BIBLIOGRAFIA

- Matsen III, F.A.; Thomas, S.C.; Rockwood Jr., C.A.: Glenohumeral instability. En: Rockwood Jr., C.A.; Matsen III, F.A. (eds.): *The Shoulder*. W.B. Saunders Company, Philadelphia, 1990.
- Mole, D.; Walch, G.: Traitement chirurgical des instabilités de l'épaule. *Articulation glénohumérale*. Editions Techniques. *Encycl Méd Chir, Paris, France. Techniques Chirurgicales-Orthopédie-Traumatologie*, 1993; 44-265: 19.
- Helfet, A.J.: Coracoid transplantation for recurring dislocation of the shoulder. *J Bone Jt Surg*, 1958; 40 B: 198-202.
- Latarjet, M.: A propos du traitement des luxations récidivantes de l'épaule. *Lyon Chir*, 1954; 49: 994-997.
- Caspari, R.B.; Savoie, F.H.: Arthroscopic reconstruction of the shoulder: The Bankart repair. En: McGinty, J.B.; et al. (eds.): *Operative Arthroscopy*. Raven Press, New York, 1991: 507-515.
- Fanjul Cabeza, J.M.; Moreno Guerrero, T.M.; Lopez Fernández, P.; et al.: Resultados en la cirugía de la luxación recidivante del hombro. *Rev Ortop Traumatol*, 1988; 321 B: 3-9.
- May, V.R.: A modified Bristow operation for anterior recurrent dislocation of the shoulder. *J Bone Jt Surg*, 1970; 52 A: 1010-1016.
- Patte, D.; Debeyre, J.: Luxations récidivantes de l'épaule. *Encycl Méd Chir, Paris. Techniques Chirurgicales-Orthopédie* (4.4.02, 1980); 44-265.
- Torg, J.S.; Balduini, F.C.; Bonci, C.; et al.: A modified Bristow-Helfet-May procedure for recurrent dislocations and subluxation of the shoulder: report of 212 cases. *J Bone Jt Surg*, 1987; 69 B: 904-913.
- Walch, G.; Molé, D.: Instabilités et luxations de l'épaule (articulation gléno-humérale). Editions Techniques. *Encycl Méd Chir, Paris, France. Appareil locomoteur*, 1991; 14037 A-10: 14.
- Mallon, W.J.: Hombro: Inestabilidades. En: *American Academy of Orthopaedic Surgeons (AAOS). Sociedad Española de Cirugía Ortopédica y Trauma-*

- tología (SECOT) (eds.): Actualizaciones en Cirugía Ortopédica y Traumatología 4. Editorial Garsi S.A., Madrid, 1993.
12. Flatow, E.L.; Pollock, R.G.: Shoulder: Instability. En: Kasser, J.R. (eds.): Orthopaedic Knowledge Update 5. AAOS. Rosemont, 1996.
 13. Constant, Cr.; Murley, AHG.: A clinical method of functional assessment of the shoulder. Clin Orthop, 1987; 214: 160-164.
 14. Rowe, C.R.; Pate, L.L.: The Bankart procedure. A long-term end result study. J Bone Jt Surg, 1978; 60 A: 1-16.
 15. Hovelius, L.; Akermark, C.; Albrektsson, B.; et al.: Bristow-Latarjet procedure for recurrent anterior dislocation of the shoulder. A 2-5 year follow-up study on the results of 112 cases. Acta Orthop Scand, 1983; 54: 284-290.
 16. Paz Jiménez, J.; Romo Contreras, I.; Amigo Fernández, A.: Resultados de la técnica de Bristow-Helfet en el tratamiento de la luxación recidivante del hombro. Rev Esp Cir Ost, 1989; 24: 229-236.
 17. Singer, G.C.; Kirkland, P.M.; Emery, R.J.H.: Coracoid transposition for recurrent anterior instability of the shoulder. A 20-year follow-up study.
 18. Samilson, R.L.; Prieto, V.: Dislocation arthropaty of the shoulder. J Bone Jt Surg, 1983; 65 A: 456-460.
 19. Hawkins, R.J.; Angelo, R.L.: Glenohumeral osteoarthritis. A late complication of the Putti-Plat repair. J Bone Jt Surg, 1990; 72 A: 1193-1197.
 20. Lusardi, D.A.; Wirth, M.A.; Wurtz, D.; et al.: Loss of external rotation following anterior capsulorrhaphy of the shoulder. J Bone Jt Surg, 1993; 75: 1185-1192.
 21. Wildner, M.; Terreri, S.; Reichelt, A.: The X-ray appearance of the shoulder 10-23 years after the Eden-Hybbinette procedure. J Shoulder Elbow Surg, 1993; 2, Suppl. 16: 51.
 22. Johnson, L.L.: Diagnostic and Surgical Arthroscopy. The Knee and other Joint, 3ª Ed. CV Mosby Company, St. Louis; 1986.
 23. Warren, R.F.: Arthroscopic Bankart repair using a canulated, absorbable fixation device. Operative Tech Orthop, 1991; 1: 192-198.
 24. Morgan, C.D.; Bodenstab, A. B.: Arthroscopic Bankart suture repair: Technique and early results. Arthroscopy, 1987; 3: 111-122.
 25. Morgan, C.D.: Arthroscopic transglenoid Bankart suture repair. Operative techniques in orthopaedics, 1991; 1, 2: 171-179.
 26. Kenf, J.F.: Arthroscopie de l'épaule. Editions Techniques. Encycl Méd Chir, Paris, France. Techniques chirurgicales. Orthopédie-Traumatologie, 1993; 44-255: 8.
 27. Wolff, E.M.; Wilk, R.M.; Richmond, J.C.: Arthroscopic Bankart repair using suture anchors. Operative techniques in orthopaedics, 1991; 1, 2: 184-191.
 28. Maki, N.J.: Arthroscopic stabilization: Suture Technique. Operative techniques in orthopaedics, 1991; 1, 2: 180-183.
 29. Defrere, J.; Franckart, A.: Remplacement du ligament glenohumeral moyen et inferieur par arthroscopie: Utilisation d'une allograffe type fascia lata. Technique et resultats. 3ª Journées de "Clinical research in arthroscopy". Clinique du Sport, Paris, 12-14 sept. 1991.
 30. Sánchez, M.: Luxación recidivante de hombro. Cirugía artroscópica con refuerzo capsular anterior sintético. XII Congreso de la Asociación Española de Artroscopia. Palma de Mallorca, 12-15 oct. 1994.
 31. Caspari, R.B.: Arthroscopic substitution of the anterior inferior glenohumeral ligament. 2ª Congres: Journées Arthroscopiques D'Esneux. 7-9 abr. 1988.