

Artroscopia en prótesis de cadera: resultados preliminares*

R. Cuéllar Gutiérrez, I. Aguinaga Badiola,
I. Corcuera Elósegui, A. Baguer Antonio

Servicio de Cirugía Ortopédica y Traumatología. Hospital Universitario Donostia. San Sebastián

Correspondencia:

Dr. R. Cuéllar Gutiérrez
Servicio de COT. Edificio Guipúzcoa. Hospital Donostia
P.º del Dr. Beguiristain, s/n. 20014 San Sebastián
Correo electrónico: ricuellar@telefonica.net

La aplicación de la artroscopia en prótesis de cadera supone un avance en el diagnóstico de aquellas prótesis que, estando aparentemente bien implantadas, siguen causando dolor al paciente. **Objetivo:** Establecer las indicaciones de dicha técnica y desarrollarla en nuestro ámbito. **Material y métodos:** Serie de seis casos. Diagnósticos: síndrome de psoas; síndrome de plica; artrofibrosis; subluxación posterior. Desarrollo de la técnica en compartimento periférico sin emplear tracción. **Resultados:** Resolución de la patología, especialmente en los casos de síndrome de tendón del psoas y síndrome de plica. Complicaciones: episodio aislado de luxación protésica en un caso. **Discusión:** Esta técnica permite diagnosticar y tratar diversas causas de persistencia de dolor en las prótesis de cadera (síndromes de psoas y plica, movilización de los componentes o infección) de forma análoga a como se aplica, desde hace tiempo, para el diagnóstico en las prótesis dolorosas de rodilla. **Conclusiones:** Hemos desarrollado en nuestro ámbito hospitalario la técnica de artroscopia aplicada al diagnóstico y tratamiento de ciertos casos de dolor inexplicable tras prótesis de cadera. Es aconsejable instaurar el protocolo postoperatorio propio de las prótesis de cadera para evitar luxaciones protésicas, así como evitar capsulotomías artroscópicas demasiado amplias.

Palabras clave: Cadera. Prótesis de cadera. Prótesis de cadera dolorosa. Artroscopia de cadera. Artroscopia en prótesis de cadera.

INTRODUCCIÓN

Tras la implantación de una prótesis de cadera (PC), el dolor desaparece más o menos comple-

Arthroscopy in hip prostheses: preliminary results

Background: The application of arthroscopic techniques in hip prostheses represents an advance in the diagnosis and management of those prostheses that, though apparently well-implanted, continue to cause pain to the patient. **Aims:** To establish the indications for this technique and to develop it in our environment. **Material and methods:** Study of a series of six cases with a previous diagnosis of psoas syndrome, plicature syndrome, arthrofibrosis or posterior subluxation. Development of a peripheral compartment technique without use of traction. **Results:** Resolution of the condition, particularly in cases of psoas tendon syndrome and plicature syndrome. Complications: one isolated case of prosthesis luxation. **Discussion:** The described technique allows for the diagnosis and management of a number of causes of persisting pain in hip prostheses (psoas and plicature syndromes, component mobilization, infection), similarly to what is applied since long ago for painful knee prostheses. **Conclusions:** We have developed, in our hospital environment, a technique of arthroscopy for the diagnosis and therapeutic management of certain cases of unexplained pain after hip prosthesis implantation. It is advisable to institute the postoperative protocol for hip prostheses in order to prevent prosthesis luxations as well as to prevent over-large arthroscopic capsulotomies.

Key words: Hip. Hip prostheses. Painful hip prostheses. Hip arthroscopy. Hip prosthesis arthroscopy.

tamente en el 95-98% de los casos en un plazo de 3 a 6 meses e incluso hasta el año. Sin embargo, entre el 1 y el 2% de los pacientes, el dolor persiste fruto de una complicación pre-

* Comunicación premiada en el XXVII Congreso de la AEA de 2009.

coz. En otros casos, el dolor reaparece de forma progresiva o abrupta como consecuencia de una complicación tardía. Si bien los aflojamientos (sépticos y asépticos) son el origen de estas complicaciones en más del 90% de los casos, existen también otras posibles causas como osificaciones heterotópicas, dolores tendino-musculares periprotésicos o dolores irradiados y neuropáticos. Finalmente, en alrededor del 1% de los casos es imposible encontrar el origen de la persistencia del dolor⁽¹⁾.

Los dolores por irritación tendinosa periprotésica son, como hemos señalado, una de las causas de dolor tras la implantación de una prótesis de cadera. Entre estos cuadros, la tendinitis del psoas secundaria a una PC presenta una incidencia de hasta el 4,3%, según señalan diversos autores⁽²⁻⁴⁾.

Existe un paralelismo evidente entre las patologías señaladas para la persistencia de dolor tras una PC y las descritas, asimismo, para la persistencia tras una prótesis de rodilla (PR). Diversos autores han reflejado en sus artículos el uso de la artroscopia como método de diagnóstico (e incluso de tratamiento) en diversos cuadros de complicaciones dolorosas de PR⁽⁵⁻¹⁴⁾.

La aplicación de la artroscopia en seleccionados casos de PC supone un avance en el diagnóstico (y eventual tratamiento) de aquellas prótesis que, estando aparentemente bien implantadas, siguen causando dolor al paciente⁽¹⁵⁾.

El objetivo de nuestro trabajo se ha centrado en: 1) desarrollar la técnica de artroscopia en PC en nuestro ámbito hospitalario, y 2) establecer aquellas indicaciones propicias para su aplicación diagnóstica y terapéutica. En la presente comunicación, reflejamos los resultados preliminares obtenidos en una primera serie de seis casos.

MATERIAL Y MÉTODOS

Hemos revisado los resultados de nuestros 6 primeros casos de PC dolorosa, realizados entre junio de 2007 y todo el año 2008. La indicación en todos los casos se estableció por la persistencia de dolor y tras haber completado nuestro protocolo de estudio para tales casos sin hallar la causa evidente del dolor y antes de indicar un recambio protésico. Los seis pacientes cumplieron el protocolo de consentimiento informado, en el que se les indicó que no era seguro poder alcanzar el diagnóstico y resolver

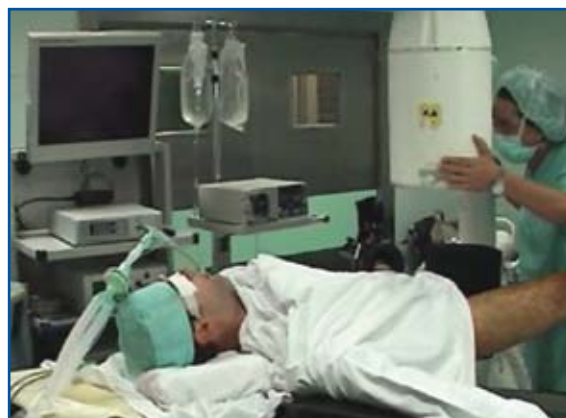

Figura 1. Disposición del paciente en mesa de tracción para facilitar el empleo del aparato de radioscopia.

su patología, por lo que puede seguir siendo necesario realizar una posterior intervención.

El protocolo de diagnóstico previo, conocido y establecido con pocas variaciones en los hospitales que realizan PC, conlleva la realización de pruebas de laboratorio (determinaciones de velocidad de eritrosedimentación –VGS– y proteína C reactiva –PCR–) y de escintigrafía (Tc, Ga y leucocitos marcados), así como de tomografía axial computarizada (TAC) para descartar las movilizaciones sépticas y asépticas.

De forma más específica, a los pacientes seleccionados para realizar artroscopia, se les realizó un estudio de ecografía, encaminado a valorar las estructuras musculotendinosas pericapsulares.

En cuanto al procedimiento quirúrgico, todas las intervenciones se llevaron a cabo en mesa de tracción, aunque solamente se instauró distracción articular en momentos muy puntuales. Todas las intervenciones se realizaron bajo control radioscópico, actuación que facilita el empleo de la mesa de tracción (Figura 1). La duración del procedimiento se situó entre 90 y 100 minutos; el servicio de anestesia seleccionó el proceder anestésico más adecuado en cada caso: dos intervenciones se llevaron a cabo únicamente con anestesia raquídea, otras dos con anestesia de tipo general y las dos restantes con una combinación de ambos procedimientos.

Los portales de artroscopia empleados fueron constantemente el peritrocantéreo anterolateral y el portal anterior, según las necesidades de cada caso. Empleamos también el portal peritrocantéreo posterior o un segundo portal anterior distal. Para el abordaje, en todos los casos se empleó el material presente a tal efecto en

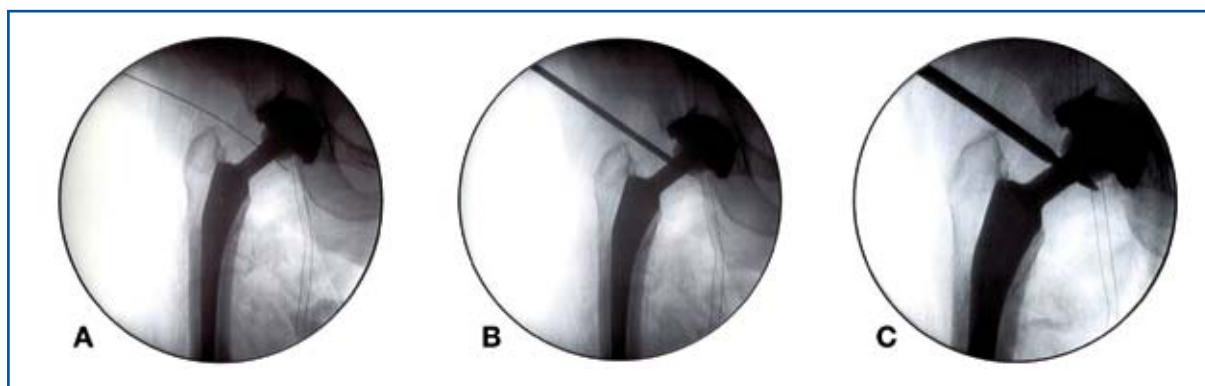


Figura 2. Abordaje del compartimento periférico bajo control radioscópico. A: guía "nitinol" insertada a través de catéter; B: inserción sobre ella de dilatadores de calibre progresivo; C: de la camisa de óptica "perforada".

las "bandejas" desechables de abordaje de artroscopia de cadera de la casa Arthrex (Arthrex Inc.), así como las cajas de instrumental complementario para artroscopia de cadera de la misma marca. De esta forma, se realizó el abordaje del compartimento periférico mediante los dilatadores de calibre progresivo que se hacen deslizar sobre la guía "nitinol" insertada bajo control radioscópico (Figura 2).

Establecimos un protocolo de actuación que se desarrolló en todos los casos en tres fases: 1) toma de muestras para cultivo (artrocente-



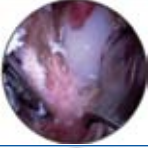

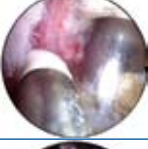

sis y biopsia sinovial); 2) valoración de movilidad de los componentes (especialmente bajo radioscopia), y 3) valoración y eventual tratamiento de otras causas de dolor, como artrofibrosis, "plicas" fibrosas, cuerpos libres, bursitis y/o procesos inflamatorios del tendón del psoas. De todas las causas señaladas como posibles fuentes de dolor^(1,16), destacamos aquéllas sobre las que podíamos actuar por medio de artroscopia (Tabla 1): trocanteritis, aflojamiento (valor diagnóstico), dolor tendinoso (síndrome psoas, síndrome piramidal, síndrome de "plica" o artrofibrosis)⁽¹⁷⁾, síndrome de "choque" femoroacetabular^(18,19), infección aguda o subaguda^(15,20), dolor inexplicable^(1,16). Así, en cinco de los seis casos el diagnóstico preoperatorio de sospecha era el de tendinitis del psoas por compromiso con el implante acetabular. El sexto caso se trata de una indicación excepcional en prótesis de recubrimiento por inestabilidad o episodios repetidos de subluxación. La sintomatología de los cinco primeros casos era la de dolor en cara anterior y medial del muslo de tipo mecánico, especialmente referida al subir escaleras y al levantarse desde la posición de sentado. En los seis casos, las pruebas de laboratorio, escintigrafía y TAC, fueron negativas salvo en el caso 3 que en el momento de ser in-

Tabla 1	
CAUSAS SEÑALADAS COMO POSIBLES FUENTES DE DOLOR EN PRÓTESIS DE CADERA	
1. Dolor por vía de acceso	Neuralgias ^a Calcificaciones ^a Trocánter ^b
2. Dolor de la propia prótesis	Aflojamiento séptico o aseptico ^c Efectos punta ^a
3. Dolores tendinomusculares	Síndrome piramidal, síndrome psoas, síndrome plica-artrofibrosis ^b
4. Dolores neuropáticos	Algodirofria ^a
5. Dolores extrínsecos	Lumbar, vascular ^a
6. Pinzamiento femoroacetabular ^b	
7. Infección aguda PTC ^b	
8. Dolor inexplicable ^b	

^a Patologías sobre las que no podemos actuar de forma diagnóstica ni terapéutica mediante artroscopia.

^b Patologías en las que podemos actuar tanto de forma diagnóstica como terapéutica por medio de artroscopia.

^c Patologías en las que podemos actuar únicamente de forma diagnóstica por artroscopia.

Tabla 2							
RESUMEN DE LOS DATOS DE LOS SEIS CASOS							
	Caso	Tipo PTC	T° (m)	Pruebas realizadas	Hallazgos AR	DCO	Tratamiento
	1	Palcar	17	Rx – Gamma – ECO + T	ARTF – Cultivo – Movilización –	Tteritis. tits. psoas (plica)	Qx tter. AR plica + psoas
	2	ABG	27	Rx – Gamma – ECO –	ARTF – Cultivo – Movilización –	Tits. psoas (plica)	AR plica + psoas en trocánter menor
	3	Trident S. fit	27	Rx – Gamma –/+ ECO –	Cultivo – Movilización ?	Tits. psoas ARTF	AR psoas Desbrid.
	4	S. fit	15	Rx – Gamma – ECO –	Cultivo – Movilización –	Tits. psoas ARTF	AR psoas Desbrid.
	5	Zweymuller	23	Rx – Gamma – ECO + T	Cultivo – Movilización –	Tteritis. tits. psoas ARTF	Qx tter. AR psoas Desbrid.
	6	Resurfacing	11	Rx –	Luxación	Receso post.	Plica

ARTF: artrofibrosis; Qx tter.: abordaje quirúrgico de trocánter; ECO + T: signos de trocanteritis en la ecografía; tteritis.: trocanteritis; tits.: tendinitis; desbrid.: desbridamiento.

tervenido presentaba una débil captación en la “ceja cotiloidea”, a la que no se prestó especial relevancia inicial. En dos casos (1.º y 5.º), se asoció una fasciotomía abierta de *fascia lata*, por así aconsejarlo, la sintomatología de trocanteritis y los hallazgos de la ecografía practicada.

En cuanto a los modelos de prótesis objeto del presente trabajo, revisamos una tipo PALCAR (caso 1); una tipo ABG (caso 2); dos casos Trident-Securfit-plus (3 y 4); un caso Zweymüller (5) y un caso MITCH (6) de recubrimiento. Los pacientes llevaban intervenidos entre 11 y 27 meses (media de 20 meses); se trataba de 4 mujeres y 2 hombres. La edad de los mismos era de 48 a 71 años (media 61). Tres caderas eran derechas y tres izquierdas.

RESULTADOS

En los seis casos se consiguió el abordaje de la neoarticulación con el instrumental señalado, aunque en tres casos (3, 4 y 5) la presencia de formaciones de fibrosis dificultó inicialmente la visualización de cavidad. Los detalles se resumen en la **Tabla 2**.

En los seis casos, las pruebas de infección o movilización habían sido negativas. En el caso 6 –de inestabilidad– no existía evidencia radiográfica de los episodios de subluxación, ya que el paciente conseguía en todos ellos la auto-reducción; sin embargo, la inestabilidad pudo confirmarse en la exploración operatoria bajo control de radioscopia.

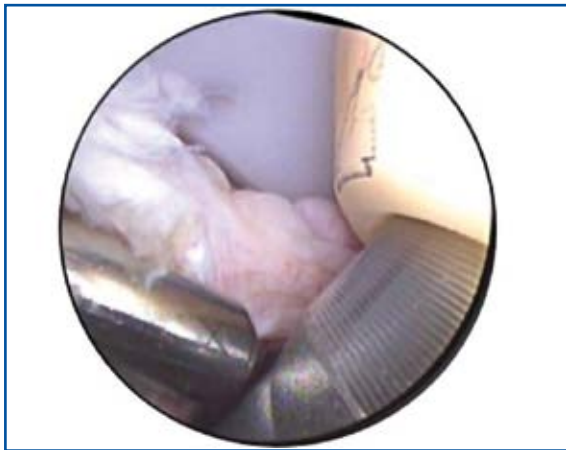


Figura 3. Valoración de movilidad de los componentes protésicos bajo visión directa y, simultáneamente, control radioscópico.

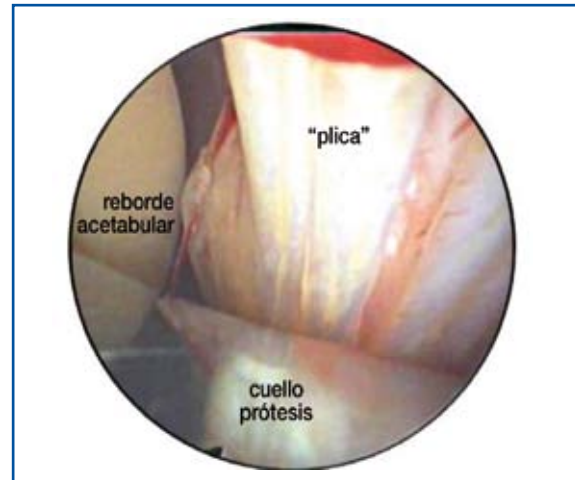


Figura 4. Formación de tipo "plica" sinovial que se consideró patológica y se encontró en los casos 1 y 2. En ambos casos se halló en el reborde protésico acetabular y se procedió a su resección.

En los seis casos el resultado de los cultivos de líquido y tejido sinovial obtenidos operativamente fue negativo. También fueron negativas las maniobras realizadas para comprobar la movilidad de los componentes bajo control de radioscopia, especialmente del componente acetabular (**Figura 3**). En cuanto a los hallazgos, encontramos, como se ha señalado, artrofibrosis en los casos 3, 4 y 5; además, encontramos formaciones de "plica" sinovial que podía considerarse patológica en los casos 1 y 2 (**Figura 4**). El caso 6 también presentaba una formación de "plica" sinovial que no se consideró patológica y, el hallazgo fundamental en este caso, la presencia de una gran distensión capsular de localización lateroposterior.

En cuanto al tratamiento practicado, en los cinco primeros casos se llevó a cabo un desbri-

damiento mediante motor y termocoagulación; se resecaron las formaciones de artrofibrosis y de "plica" sinovial. En los cinco casos se practicó una tenotomía del psoas: en aquellos casos en los que el compromiso se producía más claramente en el borde acetabular (casos 1, 3, 4 y 5), ésta se practicó próxima a dicho borde del componente acetabular. Sin embargo, en el caso 2 este compromiso no era tan evidente y fue más sencillo realizar la tenotomía en su inserción en el trocánter menor. En el caso núm. 6 se practicó un plegamiento de la redundancia capsular mediante el enhebrado a trechos de dos suturas de hilo *fiber-wire* de 2# (Arthrex Inc.) y realizando un anudado de tipo "lazo-loop" (**Figura 5**).

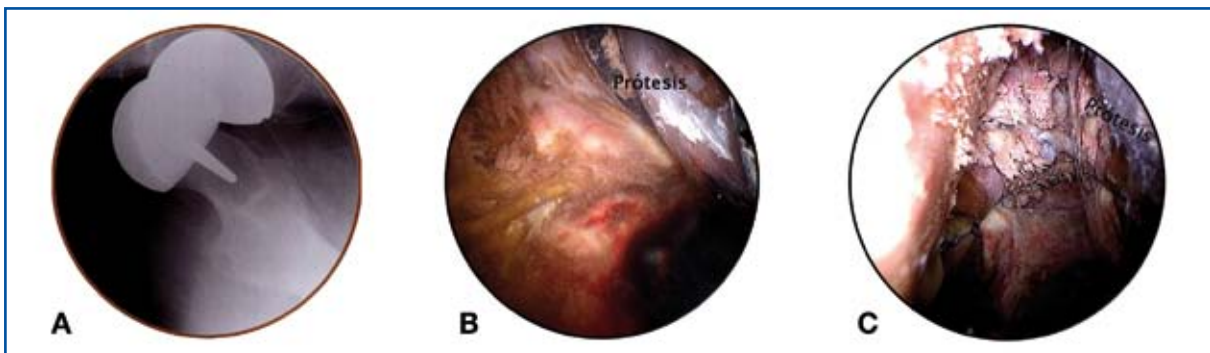


Figura 5. Imágenes del caso n.º 6 con inestabilidad de prótesis de recubrimiento tipo Mitch. A: imagen radioscópica de la inestabilidad; B: imagen artroscópica de importante receso capsular posterolateral; C: imagen de la reducción conseguida tras "plegamiento" capsular mediante dos suturas realizadas por técnica de reenhebrado.

Todos los pacientes han sido revisados al mes, 3 y 6 meses de realizada la intervención. En la revisión realizada entre el tercer y cuarto mes, todos los casos en que se había practicado tenotomía del psoas habían recuperado a 4 la capacidad flexora de la cadera y a los 6 meses todos habían recuperado la fuerza a grado 5. En la revisión a los 3 meses en todos los pacientes, excepto en el caso 3, se había resuelto la sintomatología dolorosa, tanto en la cara anteromedial del muslo como en la región trocantérea en aquellos dos casos en los que se añadió fasciotomía de *f. lata*. El caso 3 seguía presentando dolor también en la revisión a los 6 meses; incluso de mayor intensidad que antes de la intervención. Por este motivo se volvieron a repetir las pruebas de laboratorio, escintigrafía y TAC; se detectó un aumento de la VGS y PCR, así como un aumento de la captación en toda la zona acetabular, esta vez de tipo intenso; así mismo, el TAC descartó movilización pero reveló una zona de osteólisis alrededor de uno de los dos tornillos de fijación del componente acetabular; por ello, se programó para realizar un recambio protésico. En cuanto al caso 6 de plegamiento capsular, ya desde la primera revisión confirmó que había remitido la inestabilidad y habían desaparecido los episodios de subluxación; este resultado se mantiene tras la revisión realizada a los 6 meses y el paciente continúa evitando, como se le indicó desde un principio, movimientos de flexión de cadera superiores a 100°, especialmente combinados con rotación externa.

Hemos de destacar una única complicación que tuvimos con nuestro caso 1. Se trata de una paciente de 71 años de edad y 176 cm de talla que tuvo que reingresar 48 h horas después de ser dada de alta por presentar una luxación de la prótesis. El episodio se produjo al resbalar en el cuarto de baño y lo achacamos a que, en este caso, habíamos realizado una amplia capsulotomía para facilitar el abordaje. El episodio se trató mediante el empleo de una ortesis de abducción y flexión limitada de cadera durante 6 semanas. Asimismo, se volvió a instruir a la paciente según el "Protocolo de ejercicios y movimientos tras prótesis de cadera", de la misma forma que se instruye a todos nuestros pacientes intervenidos de PC. Como se ha señalado, esta complicación no alteró finalmente el resultado de resolución de la sintomatología dolorosa.

DISCUSIÓN

En alrededor del 1% de los casos de PC dolorosa es imposible encontrar el origen de la persistencia del dolor⁽¹⁾; sin embargo, incluso en estos casos deberemos seguir buscando la causa del dolor y no precipitarnos en realizar una reintervención⁽¹⁾. Por ello, la aplicación de la artroscopia en casos seleccionados de PC puede suponer un avance en el diagnóstico (y eventual tratamiento) de aquellas prótesis que, estando aparentemente bien implantadas, siguen causando dolor al paciente⁽¹⁵⁾. Y ello, de forma análoga al uso, ya instaurado, de la artroscopia como método de diagnóstico y tratamiento en diversos cuadros de complicaciones dolorosas de PR⁽⁵⁻¹⁴⁾.

En relación con la práctica diagnóstica de infiltraciones articulares creemos que, no siendo de por sí una técnica demasiado sencilla, no aporta demasiados datos. Tampoco la realización de infiltraciones bajo control de ecografía sobre el tendón del psoas nos parece una técnica ventajosa: no se trata una técnica sencilla; nuestros resultados en tres casos en los que se practicó fueron negativos y los resultados obtenidos en las ecografías diagnósticas realizadas de forma preoperatoria fueron incapaces de señalar de forma precisa la patología inflamatoria incluso en los casos donde, intraoperatoriamente, era más evidente la afectación del tendón. Por último, los datos reflejados en este sentido por Mc Carthy⁽¹⁵⁾ en su artículo tampoco alientan mucho para su realización de forma sistemática.

En dos de estos primeros seis casos se realizó, como hemos señalado, una bursoscopia y fasciectomía trocantéreas por artrotomía asociada. Conociendo que esta técnica es posible realizarla de forma endoscópica, juzgamos en estos primeros casos que era más conveniente no prolongar la cirugía al encontrarnos con adherencias cicatriciales. Vencidos estos primeros temores y habiendo ya implantado la técnica, actualmente, asociamos ambos procedimientos artroscópicos en los casos que lo precisan.

La revisión de nuestros seis primeros casos nos ha permitido constatar que esta técnica permite diagnosticar y tratar diversas causas de persistencia de dolor en las prótesis de cadera (síndromes de psoas y plica, movilización de los componentes o infección) de forma análoga a como se aplica, desde hace tiempo, para el diagnóstico en las prótesis dolorosas de rodilla. Aunque no

hemos tratado casos de artritis aguda o subaguda, pensamos que la técnica de artroscopia se puede aplicar, también igualmente a como se hace en los casos de PR con infección y a como se encuentra ya descrito^(15,20). Hemos cumplido, por tanto, con el objetivo de nuestro trabajo: implantado y desarrollado la técnica de artroscopia en PC en nuestro ámbito hospitalario y confirmado la posibilidad de completar las indicaciones propicias para su óptima aplicación diagnóstica y terapéutica. Hemos comprobado que se puede abordar la neoarticulación protésica sin necesidad de hacerlo solamente en las primeras semanas después de la implantación, como parecía que señalaban algunos de los primeros artículos⁽²¹⁾. También hemos confirmado que es posible revisar una prótesis de las denominadas de recubrimiento, como indica el único artículo que hemos encontrado en este sentido⁽²²⁾. También, por último, hemos descrito la forma en que se puede tratar una inestabilidad de PC de forma análoga a la descrita para la inestabilidad de una cadera no protésica⁽²³⁻²⁵⁾.

Sobre la base de la complicación reflejada de luxación de la prótesis en el postoperatorio inmediato, tenemos que señalar que es necesaria una especial precaución para evitar episodios indeseados de este tipo tras la revisión realizada por artroscopia. Creemos que ello es posible:

evitando realizar capsulotomías demasiado amplias e instruyendo a los pacientes con el "Protocolo de ejercicios y movimientos tras prótesis de cadera", de la misma forma que se instruye a todos nuestros pacientes intervenidos por primera vez de una PC.

CONCLUSIONES

Hemos desarrollado en nuestro ámbito hospitalario la técnica de artroscopia aplicada al diagnóstico y tratamiento de ciertos casos de dolor inexplicable tras prótesis de cadera, de forma análoga a como lo hacemos en casos similares de PR. La técnica se ha demostrado de especial utilidad en el tratamiento de los cuadros dolorosos de origen tendino-muscular, así como en descartar movilizaciones sépticas y asépticas. Por ello, hemos iniciado una serie más amplia, cuyos resultados serán objeto de futuras comunicaciones. Hemos ampliado las posibles indicaciones de la técnica artroscópica al realizar un "plegamiento" capsular en una inestabilidad protésica. Por último, hemos significado que es aconsejable instaurar el protocolo postoperatorio propio de las prótesis de cadera para evitar luxaciones protésicas así como evitar capsulotomías artroscópicas demasiado amplias.

BIBLIOGRAFÍA

1. Witvoët J. Diagnostic et conduite à tenir devant une prosthèse totale de hanche douloureuse. En: *Encycl Méd Chir, Appareil locomoteur*. París: Editions Elsevier; 2001. E-1438: 8p.
2. Ali Eddine T, Remy F, Chantelot C, et al. Anterior iliopsoas impingement alter total hip arthroplasty: diagnosis and conservative treatment in 9 cases. *Rev Chir Orthop* 2001; 87: 815-9.
3. Bricteaux S, Seutin B, Beguin L, et al. Arthroplastie totale de hanche douloureuse; rechercher les conflicts avec le psoas: a propos de 10 cas. *Rev Chir Orthop* 2000; 86 (S-II): 84-5.
4. Dora C, Houweling M, Koch P, Sierra RJ. Iliopsoas impingement alter total hip replacement. The results of non-operative Management, tenotomy or acetabular revision. *J Bone Joint Surg (Br)* 2007; 89-B: 1031-5.
5. Bocell JR, Thorpe CD, Tullos HS. Arthroscopic treatment of symptomatic total knee arthroplasty. *Clin Orthop Relat Res* 1991; 271: 125-34.
6. Johnson DR, Friedman RJ, McGinty JB, et al. The role of arthroscopy in the problema total knee replacement. *Arthrosocopy* 1990; 6: 30-2.
7. Lawrence SJ, Kan RO. Arthroscopic lysis of adhesions alter New Jersey LCS total knee arthroplasty. *Orthopedics* 1992; 15: 943-4.
8. Lucas TS, DeLuca PF, Nazarian DG, et al. Arthroscopic treatment of patellar clunk. *Clin Orthop Relat Res* 1999; 367: 226-9.
9. Markel DC, Luessenhop CP, Windsor RE, Sulco TA. Arthroscopic treatment of peripatellar fibrosis alter total knee arthroplasty. *J Arthroplasty* 1996; 11: 293-7.
10. Scranton PE Jr. Management of knee pain alter total knee arthroplasty. *J Arthroplasty* 2001; 16: 248-35.

11. Tzagarakis GP, Papagelopoulos PJ, Kasetta MA, et al. The role of arthroscopic intervention for symptomatic total knee arthroplasty. *Orthopedics* 2001; 24: 1090-7.
12. Vernace JV, Rothman RH, Booth RE Jr, Balderston RA. Arthroscopic Management of the patellar clunk syndrome following posterior stabilized total knee arthroplasty. *J Arthroplasty* 1989; 4: 179-82.
13. Wasilewski SA, Frankl U. Arthroscopy of the painful dysfunctional total knee replacement. *Arthroscopy* 1989; 5: 294-7.
14. Wasilewski SA, Frankl U. Fracture of polyethylene of patellar component in total knee arthroplasty, diagnosed by arthroscopy. *J Arthroplasty* 1989; 4 (S): S19-S22.
15. McCarthy JC, Jibodh SR, Lee JA. The role of arthroscopy in evaluation of painful hip arthroplasty. *Clin Orthop Relat Res* 2009; 467: 174-80.
16. Bozic KJ, Rubash, HE. The painful total hip replacement. *Clin Orthop Relat Res* 2004; 420: 18-25.
17. Beck M. Groin pain after open FAI surgery. *Clin Orthop Relat Res* 2009; 467: 769-74.
18. Brown T, Callaghan JJ. Impingement in total hip replacement: mechanism and consequences. *Current Orthopaedics* 2008; 22: 376-91.
19. Malik A, Maheshwari A, Dorr LD. Impingement with total hip replacement. *J Bone Joint Surg (Am)* 2007; 89-A: 1832-42.
20. Hyman JL, Salvati EA, Laurencin CT, et al. The arthroscopic drainage, irrigation, and débridement of late, acute total hip arthroplasty infections. *J Arthroplasty* 1999; 14 (8): 903-10.
21. Shifrin LZ, Reis ND. Arthroscopy of a dislocated hip replacement: a case report. *Clin Orthop Relat Res* 1980; 146: 213-4.
22. Khanduja V, Villar RN. The role of arthroscopy in resurfacing arthroplasty of the hip. *Arthroscopy* 2008; 24 (1): 122e1-122e3.
23. Philippon MJ. The role of arthroscopic thermal capsulorrhaphy in the hip. *Clin Sports Med* 2001; 20: 817-29.
24. Shindle MK, Ranawat AS, Kelly DT. Diagnosis and management of traumatic and atraumatic instability of the hip in the athletic patient. *Clin Sports Med* 2006; 25: 309-26.
25. Tibor LM, Sekiya JK. Differential diagnosis of pain around the hip joint. *Arthroscopy* 2008; 24: 1407-21.