

ARTRODESIS EN EL TRATAMIENTO DE LA DEFORMIDAD COLAPSANTE PROGRESIVA DEL PIE

J. Martínez Lozano¹, I. E. Morales Llubere², C. Gamba^{1,3}, A. Ginés Cespedosa^{1,3}

¹ *Unitat de Peu. Departament de Cirurgia Ortopèdica i Traumatologia. Hospital del Mar. Barcelona*

² *Servicio de Ortopedia y Traumatología. Hospital San Juan de Dios. San José, Costa Rica*

³ *Traumatología Lenox. Clínica Corachan. Barcelona*

8

Introducción

Las artrodesis constituyen un recurso quirúrgico fundamental en el manejo de la deformidad colapsante progresiva del pie (DCPP). A diferencia de las osteotomías, las artrodesis buscan restablecer la alineación y la estabilidad global del pie mediante la fusión selectiva de articulaciones específicas, preservando en lo posible el equilibrio biomecánico del retropié y el mediopié, que en muchos casos requiere de procedimientos complementarios como osteotomías o actuación sobre las partes blandas.

Las indicaciones de artrodesis en la DCPP pueden dividirse en dos grupos. Como procedimiento primario, se reserva para deformidades rígidas, artrosis sintomática, inestabilidades graves del retropié o el mediopié y pacientes con baja demanda funcional en quienes la corrección flexible no es posible. Asimismo, la artrodesis representa una opción de rescate ante fallos de cirugía de preservación articular, deformidades residuales o dolor persistente asociado a cambios artrósicos secundarios.

Tipos de artrodesis (ventajas e inconvenientes)

Artrodesis subastragalina aislada

La artrodesis subastragalina (SA) aislada tiene como objetivo corregir el valgo del retropié, el colapso del arco medial y la abducción del mediopié. Está indicada en casos de



<https://doi.org/10.24129/j.mact.1801.fs2603009>

© 2026 SEMCPT. Publicado por Imaidea Interactiva en FONDOSCIENCE® (www.fondoscience.com).

Este es un artículo Open Access bajo la licencia CC BY-NC-ND (www.creativecommons.org/licenses/by-nc-nd/4.0/).

deformidad flexible del mediopié asociada a rigidez o artrosis de la articulación SA, así como en pacientes con subluxación periastragalina grave⁽¹⁾.

Durante la corrección, el retropié debe posicionarse en una alineación neutra o ligeramente en eversión, evitando una excesiva rotación externa y abducción del astrágalo, que puede inducir a una supinación compensatoria del mediopié. La fijación de la artrodesis SA en varo debe evitarse, pues limitará la movilidad de la articulación transversa del tarso y colocará el antepié en varo, aumentando la carga sobre la columna lateral del pie.

En casos de supinación del antepié, no se recomienda la artrodesis aislada, ya que la eversión compensatoria del retropié para mantener un pie plantigrado puede provocar fallo en la corrección de la DCP. En tales situaciones, es preferible añadir un gesto para corregir esta supinación del antepié a la artrodesis SA⁽²⁾.

En la mayoría de los casos de DCP, la artrodesis SA debe complementarse con otros procedimientos óseos o de partes blandas para lograr una corrección completa y estable.

Aunque esta técnica permite conservar cierto movimiento del retropié y disminuir el riesgo de artrosis en las articulaciones adyacentes respecto a las dobles o triples artrodesis, la artrodesis SA aislada genera patrones de carga no fisiológicos en las articulaciones astragaloescaloidea (AE) y calcaneocuboidea (CC), que pueden favorecer cambios degenerativos. No obstante, estudios con seguimiento a corto plazo han reportado tasas bajas de artrosis AE y CC clínicamente significativas tras una artrodesis SA aislada⁽³⁾.

Artrodesis tarsometatarsiana

La artrodesis tarsometatarsiana (TMT) mediante la técnica de Lapidus se utiliza para corregir el varo del antepié en el contexto de DCP cuando existe inestabilidad grave de la columna medial reflejada por una apertura plantar asimétrica de la articulación TMT en una proyección lateral en carga, artrosis sintomática o *hallux valgus* asociado⁽⁴⁾. Este procedimiento permite restaurar el soporte de la columna medial, estabilizar el primer radio y corregir el *hallux valgus* cuando coexiste. Entre las principales complicaciones descritas del Lapidus se incluyen el acortamiento de la columna medial (mínimo 2 mm), dificultad para una adecuada fle-

xión plantar del primer radio y una tasa de pseudoartrosis del 4-10% según las series⁽⁵⁾.

En deformidades con varo o supinación del antepié y colapso significativo de la columna medial (primer metatarsiano horizontal), suele ser necesario realizar una artrodesis de la primera TMT asociada a una cuña de apertura dorsal con efecto Cotton. La técnica Lapidus, que combina la artrodesis TMT con la interposición de una cuña estructurada de base dorsal en esta articulación, permite restablecer y aumentar la longitud del primer radio, evitando el acortamiento observado en la artrodesis de Lapidus tradicional⁽⁶⁾. Asimismo, favorece la flexión plantar y la reorientación de la columna medial, mejorando la estabilidad del trípode plantar. No obstante, la disponibilidad y la confección precisa de una cuña trapezoidal pueden restringir el uso de esta técnica quirúrgica. Las series recientes sobre técnicas modificadas de tipo Lapidus y Lapidus muestran mejoras clínicas y tasas de consolidación comparables, aunque la confección y el tipo de injerto de interposición influyen en la tasa de pseudoartrosis y en el riesgo de sobrecorrección⁽⁶⁾.

Artrodesis naviculocuneiforme

La artrodesis naviculocuneiforme (NC) busca restaurar la altura y la alineación de la columna medial, especialmente cuando el ápex de la deformidad se localiza en dicha articulación. Sus principales indicaciones son la inestabilidad grave de la articulación NC, la artrosis sintomática y las deformidades en el plano sagital que no se corrigen adecuadamente mediante una osteotomía de Cotton o una artrodesis TMT^(4,7). Entre sus ventajas se encuentra la posibilidad de preservar la movilidad de las articulaciones SA y AE; sin embargo, puede resultar insuficiente como procedimiento aislado en casos de deformidad avanzada. Las complicaciones más frecuentes incluyen la pseudoartrosis y los problemas asociados al material de osteosíntesis⁽⁷⁾.

Doble artrodesis: subastragalina + astragaloescaloidea

En la DCP se considera que la piedra angular para el mantenimiento del arco plantar es la

articulación AE. Cuando esta fracasa, el astrágalo se verticaliza y rota internamente, produciendo como efecto compensador la deformidad doble helicoidal del pie: antepié en supinación y retropié en pronación. Por lo cual, la estabilización de dicha articulación debería ser suficiente para el mantenimiento de la bóveda plantar⁽⁸⁾. Sin embargo, aunque es capaz de corregir el arco, no es suficiente para equilibrar el plano coronal del retropié, por lo que se debe añadir una artrodesis SA para corregir el valgo del calcáneo. La ventaja de mantener la CC libre radica en que esta articulación actúa como puerta de escape de las fuerzas transmitidas por el retropié, reduciendo así las tasas de artrosis de las articulaciones vecinas, que se estiman de aproximadamente un 50% a 15 años⁽⁹⁾.

Es por eso que en pacientes con un retropié valgo y un mediopié abducto, deformidades rígidas y/o artrosis, la doble artrodesis emerge como una alternativa válida. Tal y como se concluyó en un ensayo clínico⁽¹⁰⁾ la doble artrodesis es equivalente en cuanto a tasas de consolidación, variables clínicas y radiológicas cuando se compara con la triple artrodesis, pero con menor tiempo quirúrgico y menores complicaciones. Por lo cual debería de ser el abordaje quirúrgico de elección si la articulación CC se encuentra conservada.

Clásicamente, se aborda la articulación SA por un abordaje lateral al seno del tarso y la articulación AE por un abordaje dorsomedial, aunque está descrita la preparación de ambas superficies articulares por un abordaje medial único⁽¹¹⁾ con la intención de evitar las complicaciones de la herida lateral, con una tasa de unión comparable y predecible⁽¹²⁾ (**Figuras 1 y 2**). Una vez expuestas estas articulaciones, se cruentan sendas superfi-

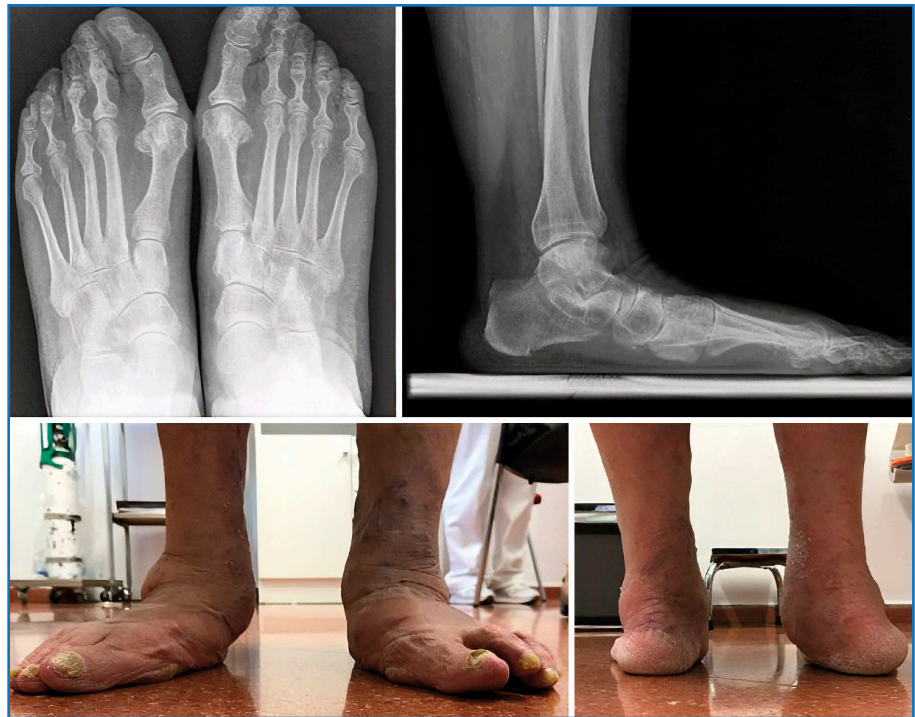

Figura 1. Deformidad irreductible en el lado derecho con un gran predominio del abducto y del valgo del retropié. Hay que remarcar la descubertura astragaloescafoidea y el realce artrósico de la articulación subastragalina.

cias articulares. En cuanto a la articulación AE, es importante mantener la forma cóncavo-convexa para su posterior reducción. Se reduce y se fija primero la articulación SA realizando una fuerza en varo apalancando un instrumento como un separador de Hohmann en el seno del tarso. Para la articulación AE, la maniobra de reducción consiste en una aducción y pronación del mediopié. Una vez se evalúa el aspecto clínico de la reducción temporal, es imprescindible realizar la comprobación radiológica. La síntesis se puede llevar a cabo con dos tornillos canulados, grapas o placas anatómicas.

Triple artrodesis: doble artrodesis + calcaneocuboidea

A pesar de que actualmente esta cirugía queda reservada a pies cavos con deformidad del retropié, también puede ser una alternativa en casos de pie plano rígido con artrosis sintomática de la articulación CC. Se debe tener en cuenta que el acortamiento de la columna lateral derivado de

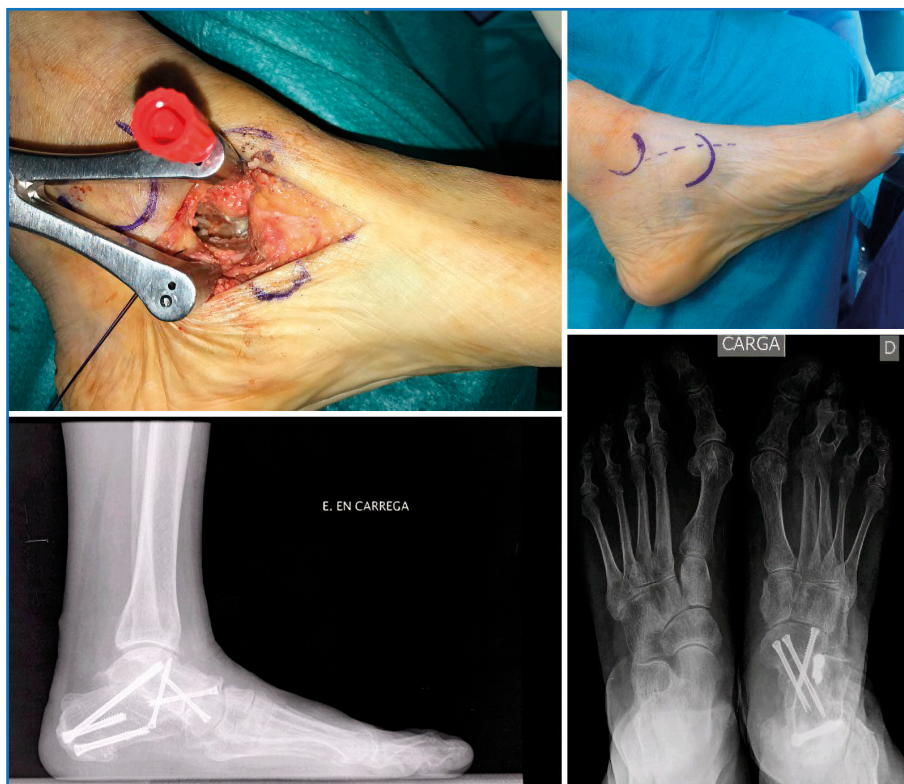


Figura 2. Se decidió realizar una doble artrodesis por vía medial única. Destacan imágenes de la vía de abordaje y la exposición de las superficies articulares que se van a cruentar (arriba) y la corrección radiológica tanto del abducto como del valgo de retropié y de la altura de la bóveda plantar.

la fusión CC contribuye a mantener el abducto del mediopié⁽¹³⁾.

El abordaje a esta se realiza ampliando a distal la incisión lateral utilizada para la articulación SA a expensas de aumentar el riesgo de sufrimiento de dicha herida por la presión del material de osteosíntesis⁽¹⁴⁾: placa, grapas o tornillos.

Artrodesis del retropié y cirugía de preservación articular

Atendiendo a esta naturaleza compleja de la deformidad del pie plano, que suele sumar alteraciones desde el tobillo al antepié, es necesario un abordaje “a la carta”. A menudo son necesarias combinaciones de artrodesis con osteotomías tanto a nivel del tobillo, el retropié y el mediopié, y procedimientos sobre las partes blandas.

En el tobillo, se pueden dar dos situaciones, la primera es que exista una deformidad asimé-

trica supramaleolar en valgo de la tibia distal y la segunda que las alteraciones biomecánicas en el retropié ocasionen una insuficiencia del ligamento deltoideo que lleva a una deformidad incongruente del tobillo. En estos casos, se debe asociar una osteotomía supramaleolar y/o una reparación o reconstrucción del ligamento deltoideo.

En este sentido, la nueva clasificación de la DCP⁽¹⁾ recoge una entidad que es la inestabilidad periastragalina, que asocia la deformidad incongruente en la articulación tibioastragalina. En estos casos, se debe realizar una artrodesis SA para restablecer las relaciones entre astrágalo y calcáneo, además de una osteotomía supramaleolar y/o reconstrucción del deltoideo para equilibrar

el astrágalo en la mortaja (**Figuras 3 y 4**).

En el retropié, cuando tenemos una deformidad en valgo grave y rígida, además de una artrodesis SA o una doble artrodesis, podremos asociarle una osteotomía varizante de calcáneo de tipo Koutsogiannis para evitar la artrosis incongruente en valgo del tobillo.

En el mediopié, en casos con un pie plano rígido y un componente de supinación del antepié o inestabilidad de la columna medial con una apertura plantar asimétrica en el perfil en carga, se puede sumar a las artrodesis del retropié (artrodesis SA o doble artrodesis) una osteotomía de descenso del primer radio con efecto Cotton⁽¹⁵⁾; en ocasiones de inestabilidad grave o artrosis se requerirá extender la artrodesis a la columna medial (TMT y/o NC), añadiendo una capa de complejidad al tratamiento de esta patología donde es obligatorio el tratamiento “a la carta” de todas las deformidades combinadas⁽¹⁶⁾.

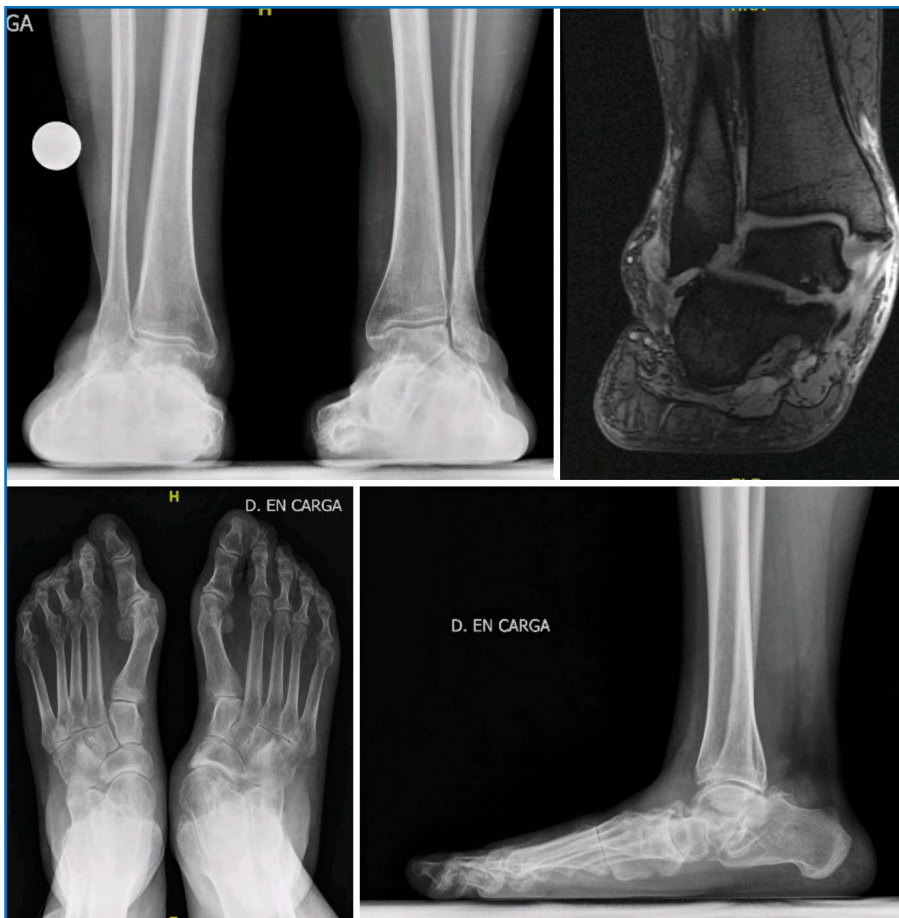

Figura 3. Mujer de 63 años que consulta por un pie plano rígido en el lado derecho con un dolor principalmente en la cara lateral del retropié, arco medial y tobillo. Se observa una descubertura astragaloescafoidea con artrosis, junto con un pinzamiento calcaneoperoneal por el valgo del retropié y una deformidad asimétrica en valgo del plafón tibial ligeramente incongruente con un astrágalo en Z en la resonancia magnética.

Métodos de osteosíntesis y suplementación

El método de estabilización de las artrodesis en el contexto del pie plano es muy variable sin tener un patrón de oro como referencia. Para la doble o triple artrodesis se han descrito varias configuraciones de tornillos, pero existen alternativas válidas como las grapas de compresión continua, sobre todo a nivel de las articulaciones AE y CC.

Para la estabilización de la articulación SA hay suficiente evidencia de que, en caso de utilizar dos tornillos, tienen que ser divergentes en plano sagital y axial para ofrecer mejor resistencia a las demandas torsionales. El objetivo debería

ser un tornillo dirigido al cuello del astrágalo y uno a la zona posteromedial del cuerpo del astrágalo⁽¹⁷⁾. Los tornillos “retró-grados” desde el astrágalo pueden ofrecer la misma estabilidad, pero aumentan el riesgo de fracturas en el cuello del astrágalo, de lesiones a estructuras neurovasculares y de pinzamiento anterior de tobillo. Por el contrario, añadir un tercer tornillo para estabilizar la SA anterior puede aumentar la tasa de consolidación⁽¹⁸⁾.

La estabilización de la articulación AE también se puede realizar con tornillos, placas o grapas. Si se utilizan tornillos, se deberían colocar al menos 3 y uno de ellos haciendo compresión en la zona lateral de la articulación⁽¹⁵⁾. Alternativamente, constructos con 2 grapas, grapa y tornillos han demostrado buenas tasas de fusión, siendo levemente superiores a placa y tornillo de compresión⁽¹⁹⁾. En la articulación CC, en el caso del pie plano, la artrodesis

a menudo es acompañada de injerto intercalar debido a la corrección de la deformidad. En ese caso, las grapas de compresión son una muy válida alternativa, con más bajo perfil respecto a las placas y más fáciles de colocar respecto a los tornillos cruzados⁽²⁰⁾.

La artrodesis de la articulación NC presenta una elevada tasa de pseudoartrosis, por lo que su estabilización cobra mucha importancia. Según la literatura, la estabilización solo de la primera NC no suele ser suficiente, pues la tasa de consolidación aumenta si se estabilizan también la segunda y la tercera NC al reducir las fuerzas rotatorias combinadas en el eje longitudinal de dichas articulaciones. El método más estable es

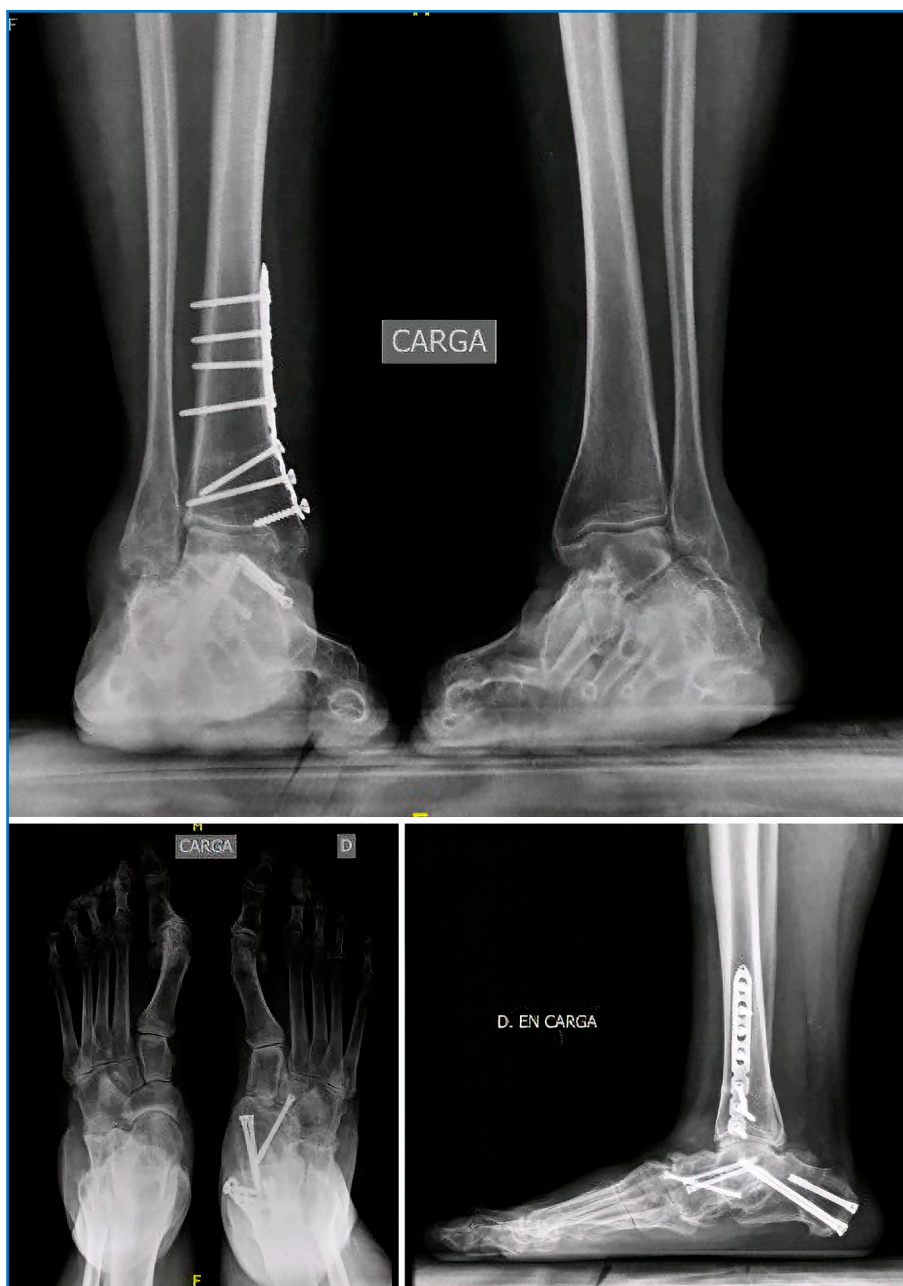

Figura 4. El abordaje quirúrgico consiste en una osteotomía supramaleolar de sustracción medial junto con una artrodesis subastragalina para controlar la posición del astrágalo sobre del calcáneo debido a la inestabilidad periastragalina, así como una artrodesis astragaloescafoidea que permite corregir el abducto y restaurar el ángulo de Meary.

la combinación de tornillos cruzados asociados a placa bloqueada medial o a grapas de compresión continua⁽²¹⁾.

La estabilización de la artrodesis de la primera TMT (Lapidus) se ha realizado históricamente con

dos tornillos a compresión cruzados desde dorsal, siendo paralelos en el plano coronal. Biomecánicamente, sigue siendo una estabilización válida, aunque el constructo placa con tornillo a compresión independiente ha demostrado ser superior. En cuanto a las placas, las que se colocan en la zona plantar presentan una mayor durabilidad y pueden soportar más ciclos de carga en cuanto que aprovechan las fuerzas de tensión plantar que se desarrollan en carga⁽²²⁾. Las grapas colocadas de manera ortogonal una respecto a la otra presentan tasas de pseudoartrosis parecidas a las descritas por tornillos y placas⁽²³⁾. Probablemente, el uso de una cuidadosa técnica de preparación articular sea de igual importancia al momento de realizar una artrodesis TMT en el contexto de un pie plano⁽²⁴⁾.

En cuanto a la suplementación de las artrodesis con agentes biológicos o injertos, no hay evidencia de que aumenten de manera independiente la tasa de consolidación⁽²⁵⁾. No podemos considerar necesario el uso de suplementación en estos casos a menos que el paciente presente algún tipo de defecto óseo, se precise para una corrección o se trate de una cirugía

de revisión. Se puede utilizar auto- o aloinjerto y además la literatura respalda de manera parcial el uso de agentes biológicos como el factor de crecimiento derivado de las plaquetas (PDGF) o la proteína morfogenética ósea de tipo II (BMP-2)⁽²⁵⁾.

Complicaciones

Pseudoartrosis

Probablemente, la complicación principal de las artrodesis es la pseudoartrosis. Las tasas en el caso de la triple artrodesis se encuentran entre el 4 y el 23%, especialmente en la articulación AE, dado que puede comprometer la estabilidad, ser sintomática y requerir una cirugía de revisión⁽²⁶⁾. En el caso de la doble artrodesis, las tasas de pseudoartrosis son del 11%, de alrededor del 7% para la articulación SA y del 8% para la articulación AE⁽²⁷⁾. No siempre requieren revisión, ya que pueden ser asintomáticas. También es frecuente la pseudoartrosis en la fijación del mediopié, especialmente en la articulación NC. Una revisión sistemática sitúa la incidencia de pseudoartrosis en torno al 6-7%, lo que obliga a una preparación ósea meticulosa y una fijación estable para reducir el riesgo⁽²⁸⁾.

Necrosis avascular del astrágalo

Otra complicación de este procedimiento, aunque infrecuente, es la necrosis avascular del astrágalo. Alrededor de un 3,2% requiere de una artrodesis o una prótesis de tobillo.

Retraso de consolidación

El retraso en la consolidación ósea, la infección o problemas de herida (especialmente en el retropié lateral) son también eventos relevantes, asociados a factores como tabaquismo, diabetes y obesidad.

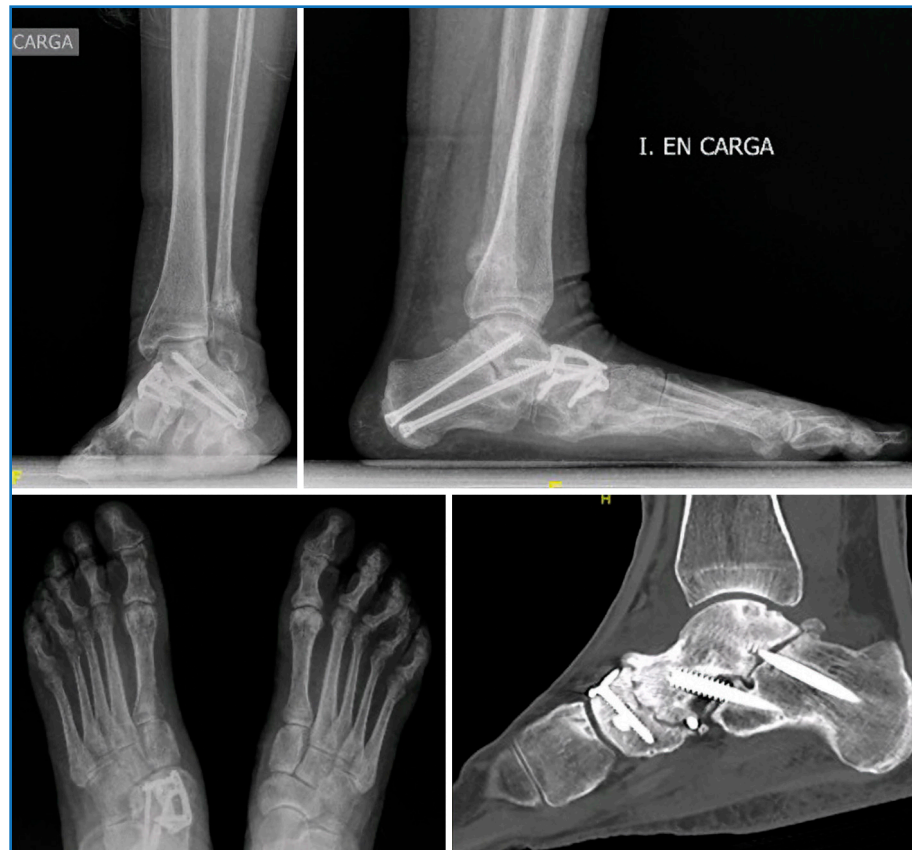

Figura 5. Paciente de 75 años intervenida en el pasado de una doble artrodesis por una deformidad colapsante progresiva del pie derecho. Al año postoperatorio inicia un cuadro de dolor en el tobillo con recidiva de la deformidad. Se observa un defecto de consolidación de la artrodesis y una fractura de estrés del peroné con un pinzamiento subperoneal.

Rigidez residual

No se debe obviar la rigidez residual, que limita la movilidad y puede comprometer la función del pie. Además, la artrodesis genera una redistribución de cargas que favorece la degeneración artrósica en articulaciones adyacentes, como en el tobillo, NC o TMT con incidencias reportadas de hasta el 47% en estudios radiográficos⁽²⁹⁾, siendo la tasa de artrosis sintomáticas del 27%⁽³⁰⁾ en casos de triple artrodesis. Por el contrario, en el caso de doble artrodesis, esta disminuye: se calcula que el 5,9% de artrosis adyacentes son sintomáticas según Tejero et al.⁽³¹⁾. Esta complicación requiere de artrodesis extendidas para su rescate. Aunque otros autores consideran estos hallazgos como presentes antes de la cirugía o como evolución natural a la artrosis comparable a la ex-

tremidad contralateral no intervenida.

Consolidación viciosa

La consolidación viciosa (malunión) incluye tanto la hipocorrección (más frecuente) como la sobrecorrección; tiene una tasa de un 4% para la triple artrodesis⁽³²⁾. Supone un problema funcional para el paciente y un problema de difícil solución en el rescate para el cirujano. Podemos considerar la recidiva de la cirugía artrodesante como la pérdida de corrección de las articulaciones adyacentes y esto se da en un 10% para la doble artrodesis⁽²⁷⁾.

Inclinación tibioastragalina en valgo

La complicación de la inclinación tibioastragalina en valgo, dando una deformidad asimétrica en valgo del tobillo, tras una artrodesis SA (Figuras 5 y 6) como corrección de un pie plano tiene una incidencia de alrededor del 25%⁽³³⁾. Se podría considerar una hipocorrección o una recidiva, ya que una de las causas más frecuentes es la deformidad preoperatoria en valgo del retropié, que es muy importante corregir para evitar esta entidad, incluso asociando, si es necesario, una osteotomía medializadora del calcáneo.

Aunque este no es el único factor predisponente. Tenemos que tener en cuenta también la abducción del mediopié aumentada, la excesiva rigidez del pie por confluencia de artrodesis, la presencia de un pinzamiento calcaneoperoneal y la insuficiencia del ligamento deltoideo.

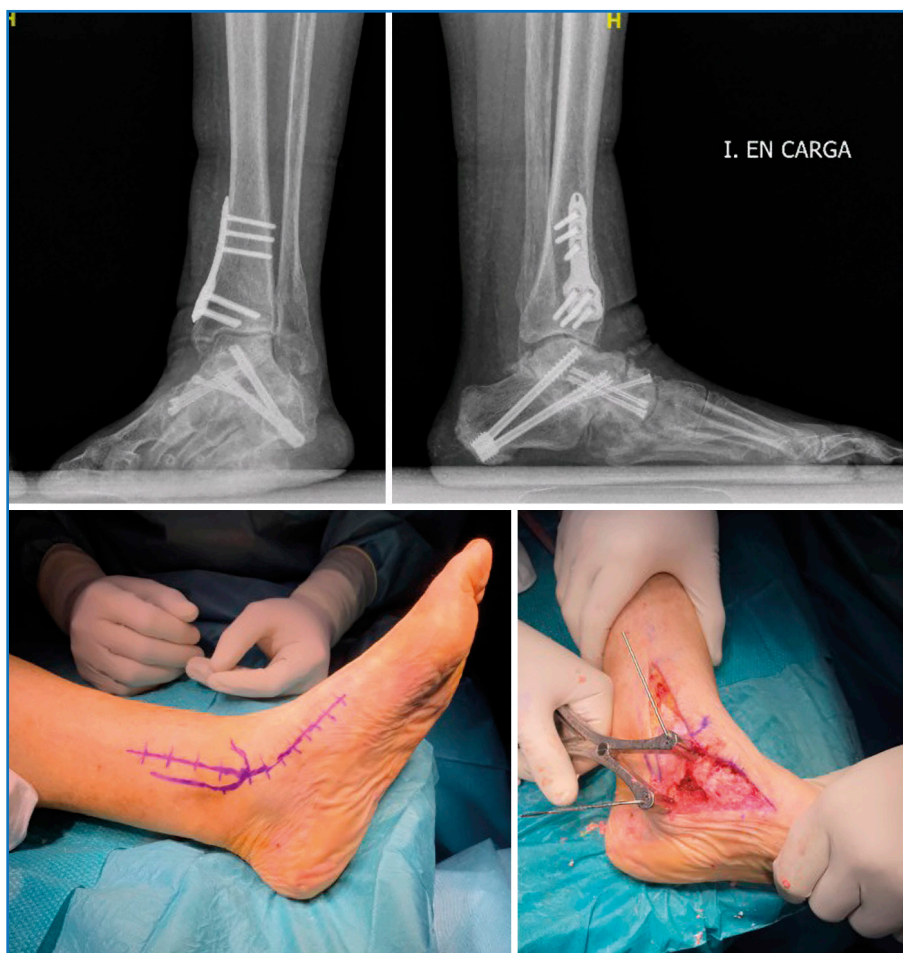

Figura 6. Para la pseudoartrosis se realizó una nueva artrodesis aportando injerto. Se entendió que la recidiva podía ser debida a una inestabilidad medial que había pasado desapercibida en un primer tiempo, así que se realizó un retensado del ligamento deltoideo con aumentación con banda elástica y una osteotomía supramaleolar varizante por vía medial ampliada (inferior) para cambiar el vector de fuerza y centrar las cargas en el astrágalo. La paciente se encuentra sin dolor al año (superior).

Por todo ello, será obligatorio incluir radiografías de tobillo en carga tanto en el pre- como en el postoperatorio de estos pacientes. La solución de esta complicación pasa por la artrodesis de tobillo en casos artrósicos irreductibles o la osteotomía supramaleolar y reconstrucción del deltoideo en casos donde se observe una reducción de la deformidad en una radiografía de estrés en varo.

En estos casos, las cirugías de revisión suelen implicar procedimientos más agresivos, como artrodesis adicionales u osteotomías complementarias, con mayor riesgo de complicaciones y pérdida funcional a largo plazo⁽³²⁾.

Conclusiones

La artrodesis constituye una herramienta de tratamiento para la DCPD que sea rígida, artrósica, gravemente inestable o la combinación de las tres anteriores.

La DCPD requiere de un tratamiento “a la carta”. El tipo de artrodesis dependerá de la localización de la deformidad o del patrón de inestabilidad, asociando si fuera necesario otros procedimientos tanto de preservación articular como sobre las partes blandas.

Una de las más frecuentemente utilizadas es la doble artrodesis por una única vía medial, si la deformidad está en el retropié. Aunque actualmente la artrodesis SA aislada cada vez tiene más protagonismo en la corrección del valgo y la abducción e incluso para la inestabilidad peritalar.

En casos de deformidades/inestabilidades en mediopié o antepié deberemos recurrir a artrodesis TMT o NC.

Los métodos de osteosíntesis son variados: los tornillos son los más frecuentemente utilizados, aunque cada vez tienen más relevancia las placas (especialmente para la AE) y las grapas. Si consideramos una síntesis muy estable en cirugías primarias, reservaremos la suplementación para pacientes con defectos óseos o cirugías de rescate.

La complicación más frecuente es la pseudoartrosis. Debemos tener en cuenta la degeneración de las articulaciones vecinas y unas de las complicaciones de peor pronóstico son la consolidación viciosa y la artrosis asimétrica en valgo del tobillo.

Bibliografía

- Sangeorzan BJ, Hintermann B, de César Netto C, Day J, Deland JT, Ellis SJ, et al. Progressive Collapsing Foot Deformity: Consensus on Goals for Operative Correction. *Foot Ankle Int.* 2020;41(10):1299-302.
- Kim S, Park E, Cho BK, Doh CH, Choi Y, Lee HS. Isolated Subtalar Repositional Arthrodesis Compared With Triple Arthrodesis for the Treatment of Progressive Collapsing Foot Deformity. *J Foot Ankle Surg.* 2024;63(4):443-9.
- Conti MS, Ellis SJ. Spare the Talonavicular Joint! The Role of Isolated Subtalar Joint Fusion in the Treatment of Progressive Collapsing Foot Deformity. *Foot Ankle Clin.* 2021;26(3):591-607.
- Abousayed MM, Alley MC, Shakked R, Rosenbaum AJ. Adult-Acquired Flatfoot Deformity: Etiology, Diagnosis, and Management. *JBSJ Rev.* 2017;5(8):e7-e7.
- McCormick JJ, Johnson JE. Medial Column Procedures in the Correction of Adult Acquired Flatfoot Deformity. *Foot Ankle Clin.* 2012;17(2):283-98.
- De César Netto C, Ahrenholz S, Iehl C, Vivtcharenko V, Schmidt E, Lee H, et al. Lapidot technique in the treatment of progressive collapsing foot deformity. *J Foot Ankle.* 2020;14(3):301-8.
- Kolyesnykov PO, Chong AC, Fischer NJ, Sweeter JM, McLister DA. Outcomes of naviculocuneiform arthrodesis with and without adjunct arthrodesis. *J Foot Ankle Surg.* 2025;64(3):243-7.
- O'Malley MJ, Deland JT, Lee KT. Selective Hindfoot Arthrodesis for the Treatment of Adult Acquired Flatfoot Deformity: An In Vitro Study. *Foot Ankle Int.* 1995;16(7):411-7.
- De Groot IB, Reijman M, Luning HA, Verhaar JA. Long-term results after a triple arthrodesis of the hindfoot: function and satisfaction in 36 patients. *Int Orthop.* 2008;32(2):237-41.
- Fadle AA, El-Adly W, Attia AK, Mohamed MM, Mohamadean A, Osman AE. Double versus triple arthrodesis for adult-acquired flatfoot deformity due to stage III posterior tibial tendon insufficiency: a prospective comparative study of two cohorts. *Int Orthop.* 2021;45(9):2219-29.
- Knupp M, Schuh R, Stufkens SAS, Bolliger L, Hintermann B. Subtalar and talonavicular arthrodesis through a single medial approach for the correction of severe planovalgus deformity. *J Bone Joint Surg Br.* 2009;91(5):612-5.
- Weinraub GM, Schuberth JM, Lee M, Rush S, Ford L, Neufeld J, et al. Isolated Medial Incisional Approach to Subtalar and Talonavicular Arthrodesis. *J Foot Ankle Surg.* 2010;49(4):326-30.
- Anand P, Nunley JA, DeOrio JK. Single-Incision Medial Approach for Double Arthrodesis of Hindfoot in Posterior Tibialis Tendon Dysfunction. *Foot Ankle Int.* 2013;34(3):338-44.
- Jackson WFM, Tryfonidis M, Cooke PH, Sharp RJ. Arthrodesis of the hindfoot for valgus deformity: an entirely medial approach. *J Bone Joint Surg Br.* 2007;89(7):925-7.
- Vacketta VG, Jones JM, Philp FH, Saltrick KR, McMullen RL, Hentges MJ, et al. Radiographic Outcomes of Talonavicular Joint Arthrodesis With Varying Fixation Techniques in Stage III Adult Acquired Flatfoot Reconstruction. *J Foot Ankle Surg.* 2022;61(5):969-74.
- Metzl JA. Naviculocuneiform Sag in the Acquired Flatfoot. *Foot Ankle Clin.* 2017;22(3):529-44.

17. Lee JY, Lee YS. Optimal double screw configuration for subtalar arthrodesis: a finite element analysis. *Knee Surg Sports Traumatol Arthrosc.* 2011;19(5):842-9.
18. Jones JM, Vacketta VG, Philp FH, Catanzariti AR. Radiographic Outcomes of Isolated Subtalar Joint Arthrodesis With Varying Fixation Technique. *J Foot Ankle Surg.* 2022;61(5):938-43.
19. Arumugam V, Ranjit S, Patel S, Welck M. What is the best fixation technique for isolated talonavicular arthrodesis?—A systematic review. *Foot (Edinb).* 2023;54:101966.
20. Kimball HL, Aronow MS, Sullivan RJ, Tarinelli DJ, Nowak MD. Biomechanical Evaluation of Calcaneocuboid Distraction Arthrodesis: A Cadaver Study of Two Different Fixation Methods. *Foot Ankle Int.* 2000;21(10):845-8.
21. Steiner CS, Gilgen A, Zwicky L, Schweizer C, Ruiz R, Hintermann B. Combined Subtalar and Naviculocuneiform Fusion for Treating Adult Acquired Flatfoot Deformity With Medial Arch Collapse at the Level of the Naviculocuneiform Joint. *Foot Ankle Int.* 2019;40(1):42-7.
22. Riegger M, Habib N, Testa EA, Müller J, Guidi M, Candrian C. The modified Lapidus fusion: a systematic review of biomechanical studies. *EFORT Open Rev.* 2023;8(4):162-74.
23. Mallette JP, Glenn CL, Glod DJ. The Incidence of Nonunion after Lapidus Arthrodesis Using Staple Fixation. *J Foot Ankle Surg.* 2014;53(3):303-6.
24. Mani SB, Lloyd EW, MacMahon A, Roberts MM, Levine DS, Ellis SJ. Modified Lapidus Procedure with Joint Compression, Meticulous Surface Preparation, and Shear-Strain-Relieved Bone Graft Yields Low Nonunion Rate. *HSS J.* 2015;11(3):243-8.
25. Bolia IK, Covell DJ, Tan EW. Comparative Studies of Bone Graft and Orthobiologics for Foot Ankle Arthrodesis: A Critical Review. *J Am Acad Orthop Surg Glob Res Rev.* 2024;8(5):e23.00216.
26. Obey MR, Johnson JE, Backus JD. Managing Complications of Foot and Ankle Surgery. *Foot Ankle Clin.* 2022;27(2):303-25.
27. Röhm J, Zwicky L, Horn Lang T, Salentiny Y, Hintermann B, Knupp M. Mid- to long-term outcome of 96 corrective hindfoot fusions in 84 patients with rigid flatfoot deformity. *Bone Joint J.* 2015;97-B(5):668-74.
28. Chu AK, Wilson MD, Lee J, So E, Prissel MA, Hyer CF. The Incidence of Nonunion of the Naviculocuneiform Joint Arthrodesis: A Systematic Review. *J Foot Ankle Surg.* 2019;58(3):545-9.
29. Pinney SJ, Lin SS. Current Concept Review: Acquired Adult Flatfoot Deformity. *Foot Ankle Int.* 2006;27(1):66-75.
30. Smith RW, Shen W, Dewitt S, Reischl SF. Triple arthrodesis in adults with non-paralytic disease. A minimum ten-year follow-up study. *J Bone Joint Surg Am.* 2004;86(12):2707-13.
31. Tejero S, Carranza-Pérez-Tinao A, Zambrano-Jiménez MD, Prada-Chamorro E, Fernández-Torres JJ, Carranza-Bencano A. Minimally invasive technique for stage III adult-acquired flatfoot deformity: a mid- to long-term retrospective study. *Int Orthop.* 2021;45(1):217-23.
32. Ahmad J, Pedowitz D. Management of the Rigid Arthritic Flatfoot in Adults. *Foot Ankle Clin.* 2012;17(2):309-22.
33. Kim J, Rajan L, Henry J, Mizher R, Johnson AH, Demetracopoulos C, et al. Incidence and predictors of valgus tibiotalar tilt after progressive collapsing foot deformity reconstruction using subtalar fusion with concomitant procedures. *Arch Orthop Trauma Surg.* 2023;143(10):6087-96.