



Imagen de portada

Inserción bífida de la porción larga del bíceps Bifid insertion long head of the biceps

J.T. Gebellí, P. Iftimie, G. Claret, A. Buñuel

Hospital Sant Pau i Santa Tecla. Tarragona

Correspondencia:

Dr. Joan T. Gebellí Jove

Correo electrónico: joantogebelli@gmail.com

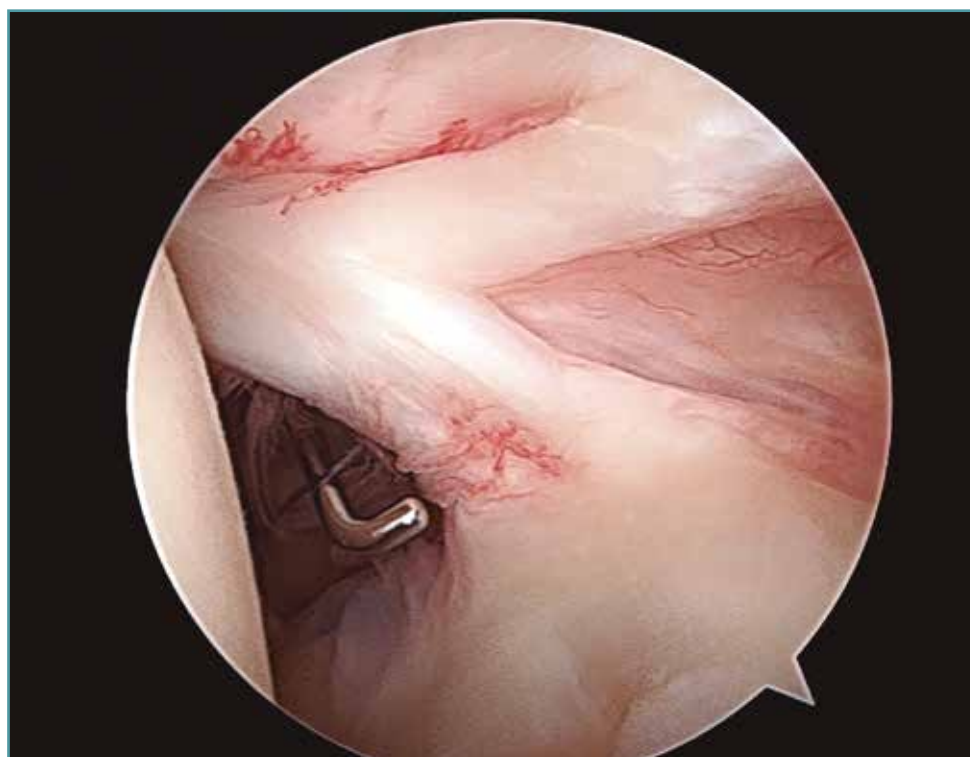
Recibido el 15 de agosto de 2019

Aceptado el 1 de octubre de 2019

Disponible en Internet: octubre de 2019

Se han descrito diferentes variantes anatómicas de la porción larga del bíceps (PLB), pero una de las más frecuentes es tener una PLB doble.

Mostramos una variante de su inserción, una a nivel superior de la glena y la otra en el espesor del supraespinoso.



<https://doi.org/10.24129/j.reaca.26266.fs1908037>

© 2019 Fundación Española de Artroscopia. Publicado por Imaidea Interactiva en FONDOSCIENCE® (www.fondoscience.com). Este es un artículo Open Access bajo la licencia CC BY-NC-ND (www.creativecommons.org/licenses/by-nc-nd/4.0/).