



Técnica quirúrgica

Técnica quirúrgica de reconstrucción anatómica abierta con aloinjerto para el tratamiento de las luxaciones acromioclaviculares crónicas

R. Ruiz Díaz¹, M. Á. Ruiz Ibán¹, I. De Rus Aznar¹, A. Paniagua González², C. V. Asenjo Gismero³, R. Ezquerro Cortés⁴, J. Díaz Heredia¹

¹ Hospital Universitario Ramón y Cajal. Madrid

² Hospital Fraternidad-Muprespa Habana. Madrid

³ Hospital FREMAP Majadahonda. Madrid

⁴ Hospital General Nuestra Señora del Prado. Talavera de la Reina. Toledo

Correspondencia:

Dra. Raquel Ruiz Díaz

Correo electrónico: raquel@ruizdiaz.es

Recibido el 22 de marzo de 2021

Aceptado el 18 de junio de 2021

Disponible en Internet: septiembre de 2021

RESUMEN

Las luxaciones acromioclaviculares crónicas son lesiones cuyo tratamiento quirúrgico de elección actualmente es objeto de debate. En este artículo describimos una técnica de reconstrucción anatómica abierta de los ligamentos conoide y trapezoide, así como el refuerzo de los ligamentos acromioclaviculares con aloinjerto para el tratamiento quirúrgico de las luxaciones acromioclaviculares crónicas. El injerto, junto a una cinta de polietileno de alta resistencia, se pasa por sendos orificios en la clavícula, que remedan las inserciones nativas de los ligamentos conoide y trapezoide, y por debajo de la coracoides para restablecer la estabilidad coracoclavicular. La cinta se anuda sobre la superficie superior de la clavícula, lo que ayuda a la reducción al tiempo que contribuye a mantener la estabilidad vertical, y los extremos del injerto se fijan sobre el acromion para llevar a cabo la reconstrucción de los ligamentos acromioclaviculares superiores. El procedimiento finaliza con la reparación de los ligamentos acromioclaviculares anterior y posterior mediante la utilización de 2 implantes todo-sutura colocados en la clavícula distal y con la cuidadosa reparación de la fascia trapezoidal, logrando restituir, de este modo, tanto la estabilidad vertical como la horizontal.

Palabras clave: Articulación acromioclavicular. Ligamentos coracoclaviculares. Ligamentos acromioclaviculares. Inestabilidad acromioclavicular crónica. Reconstrucción anatómica y técnica MADOK.

ABSTRACT

Open anatomical reconstruction surgical technique with allograft for the treatment of chronic acromioclavicular dislocations

The surgical treatment of choice for chronic acromioclavicular dislocations is the subject of debate.

The present study describes a technique for open anatomical reconstruction of the conoid and trapezoid ligaments and reinforcement of the acromioclavicular ligaments with allograft as surgical treatment for chronic acromioclavicular dislocations. The graft, together with a high-resistance polyethylene tape, is passed through respective orifices in the clavicle that emulate the native insertions of the conoid and trapezoid ligaments, and beneath the coracoid process, to restore coracoclavicular stability. The tape is knotted over the upper surface of the clavicle, which contributes to reduction and helps maintain vertical stability, and the extremities of the graft are fixed over the acromion to perform reconstruction of the superior acromioclavicular ligaments. The procedure is completed with repair of the anterior and posterior acromioclavicular ligaments based on the use of two all-suture implants placed in the distal clavicle, with careful repair of the trapezoidal fascia - thus restoring both vertical and horizontal stability.

Key words: Acromioclavicular joint. Coracoclavicular ligaments. Acromioclavicular ligaments. Chronic acromioclavicular instability. Anatomical reconstruction and MADOK technique.



<https://doi.org/10.24129/j.reaca.28373.fs2103013>

© 2021 Fundación Española de Artroscopia. Publicado por Imaidea Interactiva en FONDOSCIENCE® (www.fondoscience.com). Este es un artículo Open Access bajo la licencia CC BY-NC-ND (www.creativecommons.org/licenses/by-nc-nd/4.0/).

Introducción

Las luxaciones de la articulación acromioclavicular (AC) constituyen un 9-12% de las lesiones del hombro^(1,2), afectando especialmente a varones (con una relación de 8,5:1 respecto a las mujeres)⁽³⁾ jóvenes⁽⁴⁾ en las décadas segunda y tercera de la vida⁽²⁾. Su mecanismo de producción puede ser un impacto directo sobre el hombro⁽⁵⁾ (más frecuentemente) o bien una fuerza indirecta ejercida en relación con una caída con la mano extendida⁽²⁾, típicamente durante la realización de deportes de contacto⁽⁴⁾. Aunque en 1963 Tossy⁽⁶⁾ publicó una primera clasificación de estas lesiones, fue Rockwood en 1984 el que estableció la más extendida y aceptada. En ella se describen 6 tipos, en función del grado de desplazamiento y la dirección del mismo⁽⁷⁾.

Clásicamente, se ha reconocido el tratamiento conservador como el más adecuado para el manejo de los tipos I y II de Rockwood⁽⁸⁾, y el quirúrgico para los tipos IV a VI⁽⁹⁾. Más sometido a debate se encuentra el manejo inicial de las lesiones de tipo III⁽¹⁰⁾, aunque existe una tendencia actual a tratarlas de forma conservadora en el momento agudo, en función de los buenos resultados obtenidos, y recurrir a la cirugía solo cuando el tratamiento ortopédico fracasa^(11,12).

Las lesiones crónicas, definidas como las de más de 3-6 semanas de evolución⁽¹³⁾, acompañadas de dolor residual y disfunción como consecuencia del fracaso de un manejo conservador inicial también constituyen una clara indicación quirúrgica. Para el tratamiento quirúrgico de estas lesiones crónicas y de forma análoga a lo que ocurre con las agudas, se han descrito una gran variedad de técnicas, tanto abiertas como artroscópicas⁽³⁾, sin que exista un claro consenso acerca de la superioridad de unas sobre otras en cuanto a los resultados obtenidos o las complicaciones asociadas. Lo que sí parece patente en las últimas décadas es una evolución desde las técnicas no anatómicas a las anatómicas, en un intento de restaurar tanto la estabilidad vertical como la horizontal de la articulación AC.

El propósito de este artículo es describir la técnica de reconstrucción anatómica abierta con aloinjerto que empleamos en nuestro centro para el tratamiento quirúrgico de las luxaciones AC crónicas.

Técnica quirúrgica

La técnica quirúrgica que se describe sigue los principios establecidos por Carofino y Mazzocca⁽¹⁴⁾ para la reconstrucción anatómica abierta de la articulación AC, con las modificaciones introducidas por Kibler⁽¹⁵⁾ en lo referente al paso del injerto y a su fijación, en la denominada por dicho autor como técnica de reconstrucción articular AC MADOK.

Indicaciones

Las luxaciones AC crónicas, definidas estas como las de más de 3-6 semanas de evolución, acompañadas de dolor residual y/o disfunción constituyen la principal indicación de la técnica. Carofino y Mazzocca⁽¹⁴⁾, en su descripción de la misma, incluyen también las luxaciones con alto grado de separación (grados IV-VI) entre las indicaciones, aun cuando estas se presenten de forma aguda. Una última indicación serían aquellos casos en los que fracasa una reparación previa. Es necesario resaltar, no obstante, que es imprescindible individualizar el tratamiento elegido, procurando que la situación clínica y la exploración física del paciente sean prioritarios sobre los hallazgos radiográficos a la hora de tomar la decisión terapéutica definitiva.

Anestesia y posicionamiento

El procedimiento se realiza bajo anestesia general, que se complementa con un bloqueo interescalénico, lo cual proporcionará al paciente un periodo libre de dolor más prolongado una vez finalizado el efecto de la anestesia, sobre todo durante las primeras 24 horas⁽¹⁶⁾. El paciente es posicionado en silla de playa a unos 60° para disminuir el efecto de la fuerza de la gravedad sobre el desplazamiento inferior de la escápula y facilitar la reducción articular. Se colocará tan lateralmente como sea posible de una forma segura mientras se mantiene el borde medial de la escápula alineado con el borde de la mesa para permitir la extensión del brazo; además, se introduce un pequeño rodillo interescapular que nos permita no solo fijar la escápula, sino también mantener separado el hombro de la mesa quirúrgica, lo cual facilitará la realización de los túneles en la clavícula. El miembro superior afectado se esteriliza y se cubre con sábanas también estériles, de forma que exista un libre acceso a la toda la clavícula, la articulación AC y el acromion.

Abordaje y disección (Figura 1)

La incisión cutánea se extiende longitudinalmente desde la región superior del tercio medio de la clavícula hasta el borde lateral del acromion (**Figura 1A**).

La disección profunda se lleva a cabo con bisturí eléctrico para realizar una cuidadosa hemostasia empezando medialmente y reflejando la fascia trapecoidal con el mismo (**Figura 1B y 1C**). Es especialmente importante identificar y aislar adecuadamente esta fascia e incluso colocar en ella algunas suturas en este punto del procedimiento, que nos servirán para llevar a cabo una adecuada reparación final. A medida que la disección progresa lateralmente, se debe procurar identificar y proteger los remanentes de los ligamentos AC anterior y posterior, que casi siempre

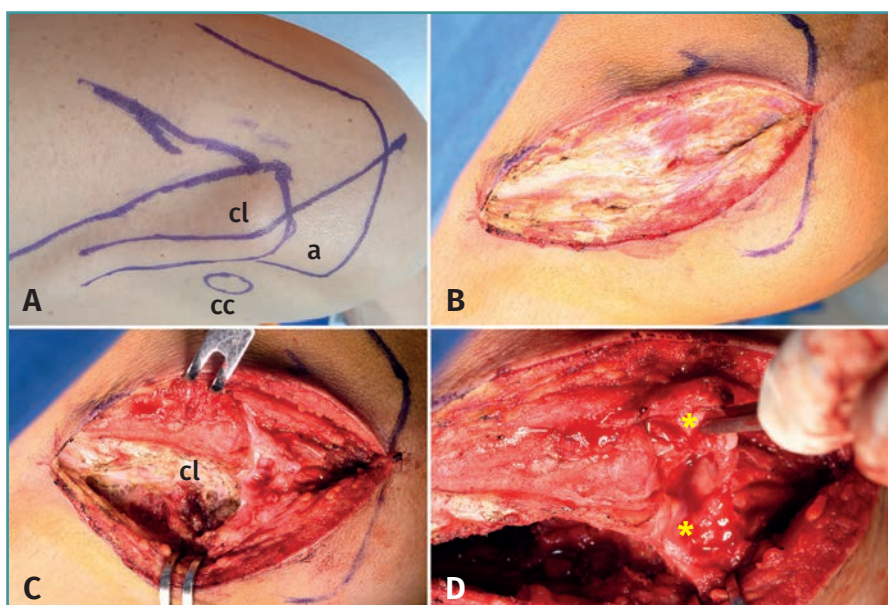


Figura 1. Abordaje y disección. A: referencias cutáneas e incisión quirúrgica; B: disección cuidadosa de la fascia trapecoidal; C: exposición de la clavícula; D: identificación e aislamiento de los ligamentos acromioclaviculares (asteriscos). a: acromion; cc: coracoides; cl: clavícula.

permanecen anclados al acromion y se pueden identificar bajo la clavícula distal, interponiéndose entre las superficies articulares acromial y clavicular (**Figura 1D**). Estos ligamentos son esenciales para conseguir una adecuada reparación de la articulación AC y se suelen identificar incluso en sujetos con lesiones de años de evolución. En un siguiente paso, se identifica el intervalo coracoclavicular siguiendo la vertical desde la inserción de los ligamentos conoide y trapezoide en la superficie inferior de la clavícula y palpando la punta de la coracoides. Se realiza entonces un *split* de los tejidos entre clavícula y coracoides, y se limpia la superficie inferior de esta última para poder realizar correctamente el paso del injerto.

Para obtener una adecuada reducción articular, es imprescindible eliminar todo el tejido cicatricial interpuesto entre la clavícula y el acromion que se ha formado como consecuencia de la evolución crónica de la lesión. En ocasiones, es necesario también reseca algún osteofito marginal que puede impedir la reducción, pero no se realiza resección de la clavícula distal, salvo en casos de deformidad extrema de la misma, ya que dicha resección podría condicionar un desequilibrio grave de la cinética toracoescapulohumeral.

Una vez lograda la reducción de la articulación, se procede a una estabilización provisional de esta mediante la colocación de una aguja de Kirschner de 1,5 mm desde el borde lateral del acromion a la clavícula distal a través de la articulación y teniendo la precaución de no introducirla hasta la región de la clavícula en la que realizaremos los orificios para el paso del injerto.

Reconstrucción coracoclavicular (Figuras 2 y 3)

Con una broca de 5 mm realizamos en la clavícula distal los orificios correspondientes a la inserción de los ligamentos conoide y trapezoide. Si utilizamos una broca canulada, 2 agujas de Kirschner colocadas previamente nos servirán de guías sobre las que brocar. El orificio conoide ocupa una posición medial, a unos 2,5-3 cm del extremo distal de la clavícula y dirigido desde el borde posterosuperior de la misma hacia el tubérculo conoide, palpable en la superficie inferior de la clavícula y en una localización inmediatamente superior al borde medial de la coracoides. El orificio trapezoide se sitúa aproximadamente 1 cm anterior

y 1,5-2 cm lateral al conoide, en función del tamaño de la clavícula, y se dirige hacia la cresta trapecoidea en la superficie inferior de la clavícula, con un ángulo de aproximadamente 30° con respecto a la vertical desde el borde lateral de la coracoides (**Figura 2**).

Para la reconstrucción utilizamos un aloinjerto tendinoso, proporcionado por el banco de tejidos de nuestro centro, de al menos 260 mm de largo y de aproximadamente 5 mm de diámetro. El injerto puede ser de semitendinoso, de flexor del *hallux* o de tibial anterior o posterior, adecuando su diámetro si es necesario. Cualquiera de estas opciones es apropiada, siempre y cuando cumpla con los requisitos de longitud y diámetro mencionados, de modo que la utilización de uno u otro depende de su disponibilidad. En los extremos del injerto colocamos unas suturas de Vicryl® del 2 que servirán de ayuda al paso del mismo por la superficie inferior de la coracoides y por los orificios claviculares. Además del injerto, utilizamos una cinta de polietileno de alta resistencia (UltraTape®, Smith & Nephew, Boston, EE. UU.) doblada en 4 para dar estabilidad primaria a la fijación coracoclavicular.

Sendas suturas de Vicryl® colocadas a modo de “pasahilos” en los orificios claviculares facilitarán el paso del injerto y la cinta por ellos. Dichas suturas se introducen dobladas por la mitad a través de los orificios, formando un asa por la que pasarán injerto y cinta.

El paso de ambos por debajo de la coracoides podemos realizarlo de 2 formas: directamente, introduciendo un disector angulado o, en su defecto, un Crawford de medial a lateral, recuperándolos desde lateral a medial, lo

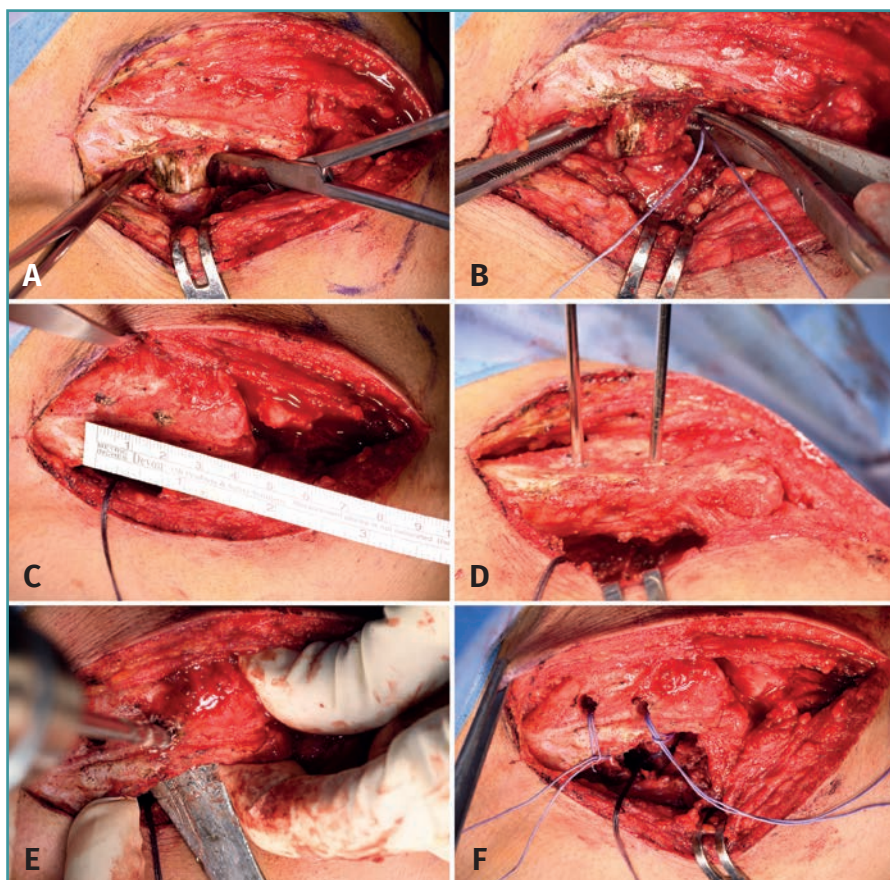


Figura 2. Reconstrucción coracoclavicular. A: identificación de los bordes medial y lateral de la coracoides; B: paso de la sutura de Vicryl® doblada por la mitad, de lateral a medial, con ayuda de un Crawford; C: identificación de los puntos donde realizaremos los orificios claviculares; D: colocación de agujas guía; E: perforación de los orificios claviculares con broca de 5 mm; F: introducción de sendas suturas de Vicryl® dobladas por la mitad a través de los orificios claviculares.

cual minimiza el riesgo de lesionar estructuras neurovasculares próximas; o indirectamente, utilizando el disector para pasar una sutura doblada por la mitad que después emplearemos para el paso del injerto y la cinta.

En la técnica descrita por Kibler⁽¹⁵⁾, se pasan de forma directa en primer lugar el injerto y la cinta por debajo de la coracoides, para después introducir cada extremo por su orificio clavicular correspondiente con ayuda de las suturas “pasahilos”, cuya asa se coloca ventralmente, para que el paso tenga lugar de ventral a dorsal.

En este punto, los autores llevan a cabo una modificación de la técnica, introduciendo en primer lugar el injerto y la cinta por el orificio clavicular medial, haciendo que en este el asa de la sutura quede dorsal, para pasarlos de superior a inferior cuando traccionemos de los extremos de la sutura (Figura 3A). Después, pasamos el injerto y la cinta por debajo de la coracoides indirectamente, con ayuda de una sutura “pasahilos” (Figura 3B). Finalmente, en el orifi-

cio lateral el asa de la sutura se sitúa ventral para llevar a cabo el paso del injerto y la cinta de inferior a superior (Figura 3C). A continuación, se anuda la cinta sobre la superficie superior de la clavícula (Figura 3D), se tensa el injerto manualmente, se suturan sus 2 cabos entre sí con puntos sueltos, dejando libre su mitad distal, y se retira la aguja de Kirschner que habíamos colocado al inicio del procedimiento, verificando que no existe pérdida de reducción alguna.

Reconstrucción acromioclavicular (Figuras 4 y 5)

Finalizada la reconstrucción coracoclavicular, hemos de llevar a cabo la AC, reproduciendo la inserción de los ligamentos AC superior, anterior y posterior. Los extremos del injerto servirán para reconstruir el primero. Para ello, serán tunelizados a través del acromion lateral en consonancia con las modificaciones de la técnica original descritas por Kibler *et al.*⁽¹⁴⁾, lo cual proporcionará una fijación más segura. Con una aguja de Kirschner de 1,5 mm realizamos 2 orificios en el acromion,

desde su borde más lateral a su superficie superior en el borde medial, que cruentaremos ligeramente para facilitar la incorporación de los extremos del injerto que, debido a su diámetro, no pueden penetrar en los túneles acromiales y quedan apuestos a la superficie cruentada. El primer orificio se situará en el tercio anterior del borde lateral del acromion y el segundo en el tercio posterior (Figura 4A). Del mismo modo que hacíamos para el paso del injerto y la cinta a través de los orificios claviculares, empleamos sendas suturas a modo de “pasahilos”. El injerto tensionado se posiciona sobre el acromion para determinar qué longitud es la adecuada para alcanzar los orificios acromiales mediales. A la distancia que hemos determinado, colocamos una sutura en cada cabo del injerto. Estas suturas son introducidas a través de las que hemos colocado previamente en los orificios acromiales de modo que, cuando traccionemos de las últimas, los extremos del injerto queden apuestos a la superficie medial

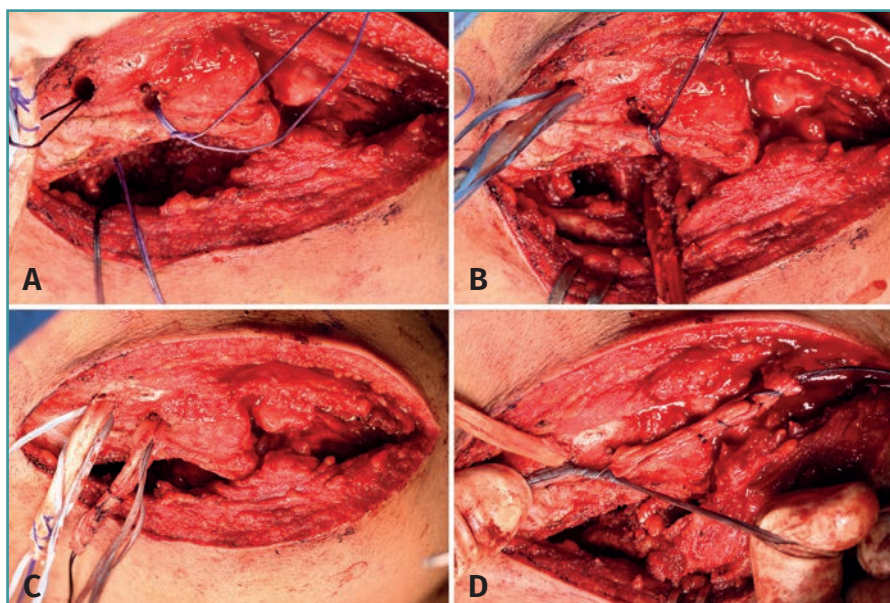


Figura 3. Reconstrucción coracoclavicular. A: paso del injerto y la cinta por el orificio medial; B: paso de ambos por debajo de la coracoides; C: salida por el orificio lateral; D: anudado de la cinta sobre la clavícula.

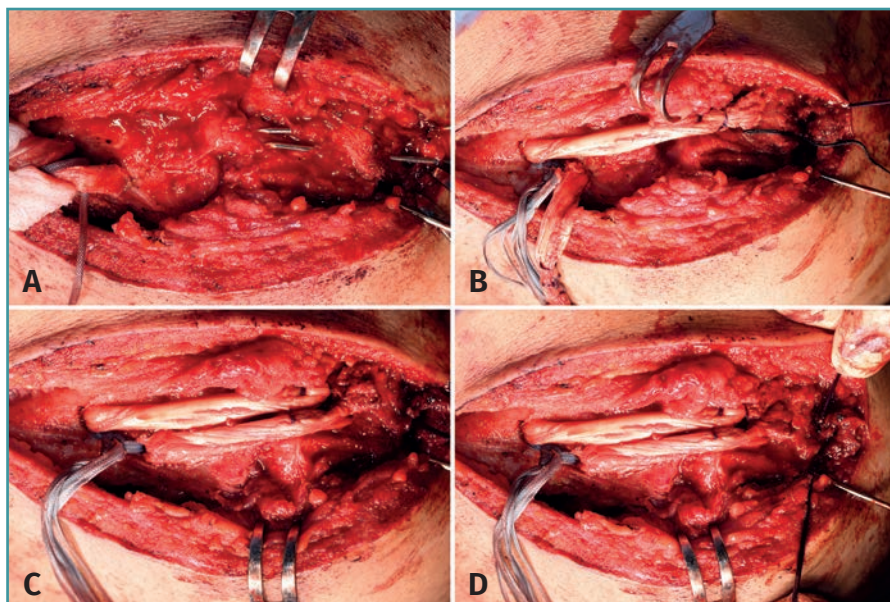


Figura 4. Reconstrucción acromioclavicular. A: perforación de los orificios en el acromion para la tunelización del injerto; B: tunelización en el orificio posterior; C: tunelización en el orificio anterior; D: anudado de las suturas del extremo del injerto sobre el borde lateral del acromion.

del acromion (Figuras 4B y 4C). Posteriormente, las suturas tunelizadas son anudadas sobre el borde lateral del mismo y el remanente del injerto se secciona (Figura 4D). Dicho remanente corresponde a la distancia desde el extremo original del tendón hasta la sutura que le hemos colocado y que hemos tunelizado.

Por último, es necesario reparar los ligamentos AC anterior y posterior. Para ello, colocamos 2 implantes todo-sutura (SutureFix®, Smith & Nephew, Boston, EE.UU.) de 1,7 mm en el borde anterosuperior y posterosuperior, respectivamente, de la clavícula distal. Con ellos, fijamos los tejidos remanentes en su posición anatómica (Figura 5).

Una vez finalizada la reconstrucción, verificamos la estabilidad, tanto en el plano vertical como horizontal.

Reparación de la fascia trapecoidal y cierre (Figura 6)

A continuación, reparamos cuidadosamente la fascia trapecoidal con puntos simples de Vicryl® del 2 y se cierra el tejido celular subcutáneo con puntos sueltos de Vicryl® del 0, empleando grapas para el cierre cutáneo. El procedimiento finaliza con la colocación de un apósito estéril.

Manejo postoperatorio

Al finalizar la cirugía, colocamos al paciente un cabestrillo que mantendremos 3 semanas, durante las cuales no puede realizar rotación interna ni abducción, aunque sí se le permite llevar a cabo retracción y depresión escapular activa con el fin de disminuir las cargas a través de la articulación AC. Transcurridas las 3 semanas, se autoriza la elevación activa hasta los 90°.

La elevación activa más allá de los 90° no se permite hasta la sexta semana. El retorno a las actividades cotidianas y de fuerza tiene lugar entre las 12 y las 16 semanas.

La Tabla 1 refleja las principales complicaciones que pueden surgir y cuáles son los puntos clave para evitarlas a lo largo del procedimiento.

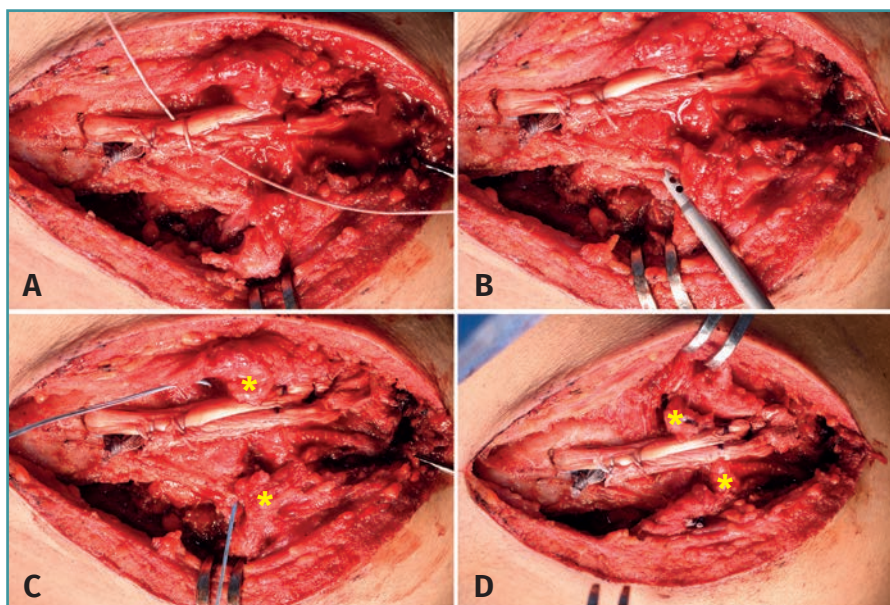


Figura 5. Reconstrucción acromioclavicular. A: sutura de los 2 cabos del tendón con puntos sueltos de alta resistencia; B: colocación de los implantes todo-sutura en la clavícula distal; C: paso de la sutura a través de los ligamentos acromioclaviculares; D: reconstrucción final de los mismos. Asteriscos: ligamentos acromioclaviculares.

Discusión

El tratamiento quirúrgico de las luxaciones AC crónicas, sea su indicación el fracaso de un tratamiento conservador o quirúrgico previo, constituye un reto para el cirujano. El objetivo del tratamiento en el caso de las luxaciones agudas es aproximar los extremos ligamentosos para facilitar su cicatrización. Sin embargo, se ha establecido que estos ligamentos pierden su potencial de cicatrización a partir de las 3 semanas desde la lesión inicial⁽¹⁷⁾. Por ello, en los casos crónicos, cobra especial relevancia un aporte biológico adicional a la estabilización mecánica con el propósito de obtener mejores resultados clínico-radiológicos y funcionales.

Del mismo modo que en el caso de las lesiones agudas, para el tratamiento de las lesiones crónicas se han desarrollado diversas técnicas quirúrgicas que han ido sufriendo, a su vez, modificaciones con el paso del tiempo, siendo estas objeto de diferentes estudios que tratan de dilucidar la superioridad de unas sobre otras.

En 1972, Weaver y Dunn⁽¹⁸⁾ introdujeron la transposición del ligamento coracoacromial a la clavícula distal, junto a una resección de la misma, para el tratamiento de las luxaciones AC. Esta técnica no anatómica contaba con ciertas desventajas⁽³⁾ mecánicas, lo que motivó el desarrollo de diversas alternativas. Sloan *et al.*⁽¹⁹⁾ establecieron en 2004 que la mitad lateral del tendón conjunto podría ser una opción viable y ligeramente más estable que la transferencia del ligamento coracoacromial, aunque puede haber una pérdida de reducción en la evaluación radiológica hasta en un 21% de los casos⁽²⁰⁾. Otras alternativas son la transferencia combinada de la mitad lateral del tendón conjunto más el ligamento coracoacromial⁽²¹⁾ o la reconstrucción anatómica con el ligamento coracoacromial y la cabeza corta del bíceps⁽²²⁾.

El empleo de injertos tendinosos fue introducido con el objetivo de lograr una mayor estabilidad mecánica, así como disponer de una suplementación biológica que incrementara el potencial de cicatrización. Carofino y Mazzocca⁽¹⁴⁾ publicaron sus resultados preliminares en 17 pacientes con luxaciones AC crónicas sometidos a una reconstrucción anatómica del ligamento coracoacromial (ACCR) con un aloinjerto de semitendinoso pasado por

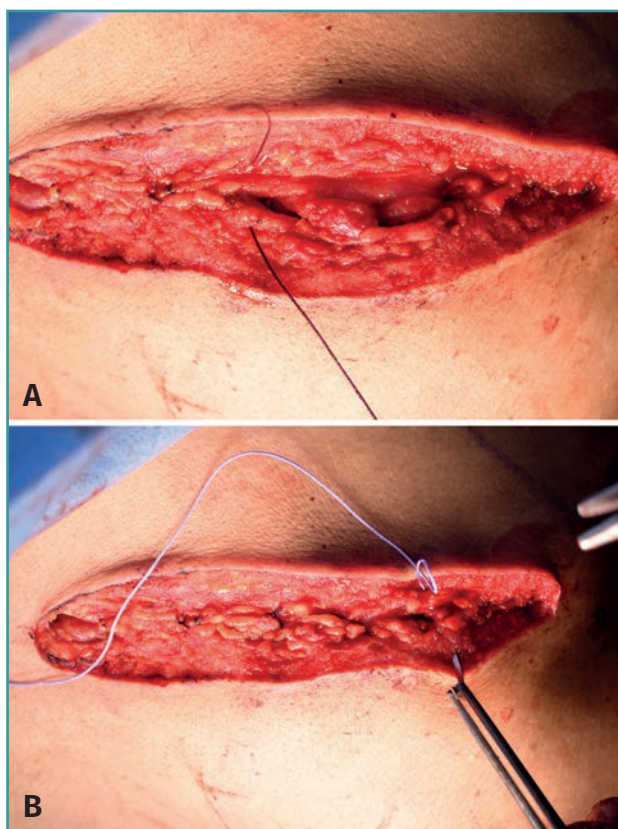


Figura 6. Reparación de la fascia trapecoidal y cierre.

Tabla 1. Puntos clave para evitar las principales complicaciones asociadas al procedimiento en cada fase del mismo

Fase del procedimiento	Puntos clave	Complicaciones
Anestesia y posicionamiento	El posicionamiento ha de maximizar el acceso a la clavícula para realizar adecuadamente los túneles	Malposición de los túneles claviculares
Abordaje y disección	Identificación y disección adecuada de la fascia trapecoidal y de los remanentes de los ligamentos AC anterior y posterior para su posterior reparación	Inestabilidad residual
Reconstrucción coracoclavicular	Adecuada separación entre los túneles (1,5-2 cm) No realizar el túnel lateral a menos de 1-1,5 cm del extremo lateral de la clavícula No emplear tornillos interferenciales	Fractura clavícula
Reconstrucción acromioclavicular	Aposición de los extremos del injerto a la superficie articular cruentada del acromion Reparación de los ligamentos AC anterior y posterior	Inestabilidad residual
Reparación fascia trapecoidal y cierre	Reparación meticulosa de la fascia trapecoidal	Inestabilidad residual
Manejo postoperatorio	Inmovilización con cabestrillo y protocolo de rehabilitación estricto	Fracaso de la reconstrucción

AC: acromioclaviculares

debajo de la coracoides y a través de sendos túneles en la clavícula en los que se aseguraba con tornillos interferenciales. La articulación AC se reparaba, manteniendo la clavícula distal. Los pacientes tuvieron una mejoría significativa en los niveles de dolor y función. La puntuación media en el ASES (American Shoulder and Elbow Surgeons) se incrementó de 52 preoperatoriamente a 92 al final del seguimiento. El Constant-Murley también ascendió de 66,6 a 94,7. Hubo 3 fracasos en esta serie, 2 de los cuales requirieron cirugía de revisión.

Kibler *et al.*⁽¹⁵⁾ reportaron los resultados funcionales y objetivos del tratamiento quirúrgico de 15 pacientes con luxación AC de tipo III a V mediante la técnica que se presenta en este artículo, una modificación de la técnica de Carofino y Mazzocca⁽¹⁴⁾. Tras un seguimiento medio de 3 años, solo un paciente mostró una pérdida de reducción tras una caída. El resto de los pacientes mostró estabilidad radiográfica y clínica, con una disminución estadísticamente significativa ($p < 0,0001$) de la distancia coracoclavicular (0,93 cm de media) respecto a la preoperatoria (2,7 cm de media) y una mejoría también estadísticamente significativa ($p < 0,0001$) en la puntuación del DASH (Disabilities of the Arm, Shoulder and Hand), que pasó de 51 puntos de media en la valoración preoperatoria a 13 al final del seguimiento.

Más recientemente, Saccomanno *et al.*⁽²³⁾ han presentado buenos resultados clínico-radiológicos con el empleo de una técnica de reconstrucción anatómica con

autoinjerto de semitendinoso, del mismo modo que Cerciello *et al.*⁽²⁴⁾, empleando aloinjerto en su caso; ambos siguen los mismos principios de reconstrucción combinada coracoclavicular y AC.

Se han empleado también distintas plastias sintéticas con el objetivo de proporcionar estabilidad primaria e inducir la cicatrización a través de la colonización por parte de fibroblastos⁽³⁾. Sin embargo, los estudios que comparan los resultados del empleo de estas plastias frente a los injertos biológicos⁽²⁵⁾ han mostrado la superioridad clínica de estos últimos. Por otro lado, su uso también ha sido relacionado con un significativo número de reacciones a cuerpo extraño⁽²⁶⁾, lo cual limitaría su empleo.

Diversos estudios han tratado de establecer si existe superioridad de unas técnicas sobre

otras. Borbas⁽²⁷⁾ realizó una revisión sistemática en la que incluyó 27 estudios con un nivel de evidencia de II a IV. Las técnicas quirúrgicas analizadas fueron divididas en: fijaciones no biológicas, reconstrucciones biológicas con auto- o aloinjerto, y transferencias ligamentosas y/o tendinosas. En términos de resultados funcionales, la puntuación media en el test de Constant fue de 87,2 puntos para las primeras ($n = 89$), de 92,4 puntos para las reconstrucciones biológicas ($n = 86$) y de 87,4 puntos para las transferencias ligamentosas y/o tendinosas ($n = 49$). Los autores hallaron entre los estudios de nivel II mejores resultados funcionales en el grupo de reconstrucción con injerto tendinoso.

Por su parte, la revisión sistemática de Xará-Leite *et al.*⁽²⁸⁾ incluyó 28 estudios, dividiendo las técnicas en 2 categorías principales: reconstrucciones anatómicas y no anatómicas. Encontraron mejorías significativas en la puntuación de Constant con una media que pasó de 11,1 preoperatoriamente a 50,7 tras la cirugía ($p < 0,01$). La tasa media de fracaso fue del 7,6% (7,5% para las reconstrucciones anatómicas y 8,5% para las no anatómicas).

Sircana *et al.*⁽²⁹⁾, en su revisión sistemática de 44 estudios, encontraron que las reconstrucciones sintéticas mostraron mejores resultados funcionales que la fijación interna y las técnicas biológicas ($p < 0,0001$). Entre las técnicas biológicas, la reconstrucción coracoclavicular y AC combinada obtuvo mejor puntuación en el Constant

($p = 0,0270$) y el ASES ($p = 0,0113$), y menos dolor que la reconstrucción coracoclavicular aislada. La reconstrucción anatómica biológica con injerto sin aumentación mostró mejor Constant ($p < 0,0001$), VAS (*visual analogue scale*; $p < 0,0001$) y SSV (*subjective shoulder value*; $p = 0,0177$) que las técnicas con aumentación. Finalmente, no pudieron encontrar diferencias en los resultados funcionales entre las reconstrucciones anatómicas biológicas con injerto no aumentado y las sintéticas.

En nuestro centro, hemos elegido la técnica quirúrgica de Carofino y Mazzocca⁽¹⁴⁾ con las modificaciones introducidas por Kibler *et al.*⁽¹⁵⁾, ya que permite una reconstrucción combinada que restaura la estabilidad tanto vertical como horizontal⁽²⁾. De hecho, con esta técnica restauramos la función del ligamento AC superior, que se ha mostrado como el más importante para la estabilidad rotacional y posterior⁽³⁰⁾. Además, siempre que es posible, el resto de los ligamentos AC también son reparados⁽³¹⁾. Por otra parte, el empleo de injerto constituye el aporte biológico que suple la pérdida del potencial de cicatrización que caracteriza a las lesiones crónicas. El hecho de no utilizar tornillos interferenciales para la fijación de la plastia nos permite utilizar túneles de menor diámetro en la clavícula, lo cual previene la aparición de fracturas perioperatorias y reduce potencialmente las complicaciones relacionadas con el material. Por último, la utilización de una cinta permite una adecuada fijación primaria mientras tiene lugar la incorporación del injerto.

Conclusiones

La técnica descrita constituye una alternativa reproducible para el tratamiento de las luxaciones AC crónicas que combina las ventajas del aporte biológico, mediante el uso del injerto, con la reconstrucción anatómica, intentando restaurar tanto el complejo ligamentoso coracoclavicular como el AC.

Responsabilidades éticas

Conflicto de interés. Los autores declaran no tener ningún conflicto de interés.

Financiación. Este trabajo no ha sido financiado.

Protección de personas y animales. Los autores declaran que para esta investigación no se han realizado experimentos en seres humanos ni en animales.

Confidencialidad de los datos. Los autores declaran que han seguido los protocolos de su centro de trabajo sobre la publicación de datos de pacientes.

Derecho a la privacidad y consentimiento informado. Los autores declaran que en este artículo no aparecen datos de pacientes.

Bibliografía

- Bishop JY, Kaeding C. Treatment of the acute traumatic acromioclavicular separation. *Sports Med Arthrosc Rev*. 2006;14:237-45.
- Mazzocca AD, Arciero RA, Bicos J. Evaluation and treatment of acromioclavicular joint injuries. *Am J Sports Med*. 2007;35:316-29.
- Nolte PC, Lacheta L, Dekker T, Elrick BP, Millett PJ. Optimal Management of Acromioclavicular Dislocation: Current Perspectives. *Orthopedic Research and Reviews*. 2020;12:27-44.
- Pallis M, Cameron KL, Svoboda SJ, Owens BD. Epidemiology of acromioclavicular joint injury in young athletes. *Am J Sports Med*. 2012;40:2072-7.
- Stucken C, Cohen SB. Management of acromioclavicular joint injuries. *Orthop Clin North Am*. 2015;46:57-66.
- Tossy JD, Mead NC, Sigmond HM. Acromioclavicular separations: useful and practical classification for treatment. *Clin Orthop Relat Res*. 1963;28:111-9.
- Rockwood CAJ. *Fractures and Dislocations of the Shoulder*. Philadelphia (PA): Lippincott; 1984.
- Beitzel K, Cote MP, Apostolakis J, et al. Current concepts in the treatment of acromioclavicular joint dislocations. *Arthroscopy*. 2013;29(2):387-97.
- Mazzocca AD, Spang JT, Rodriguez RR, et al. Biomechanical and radiographic analysis of partial coracoclavicular ligament injuries. *Am J Sports Med*. 2008;36(7):1397-1402.
- Johansen JA, Grutter PW, McFarland EG, Petersen SA. Acromioclavicular joint injuries: indications for treatment and treatment options. *J Shoulder Elbow Surg*. 2011;20:S70-S82.
- Longo UG, Ciuffreda M, Rizzello G, Mannering N, Maffulli N, Denaro V. Surgical versus conservative management of Type III acromioclavicular dislocation: a systematic review. *Br Med Bull*. 2017;122:31-49.
- Tang G, Zhang Y, Liu Y, Qin X, Hu J, Li X. Comparison of surgical and conservative treatment of Rockwood type-III acromioclavicular dislocation. A meta-analysis. *Medicine*. 2018;97:4.
- Flint JH, Wade AM, Giuliani J, Rue JP. Defining the terms acute and chronic in orthopaedic sports injuries: a systematic review. *Am J Sports Med*. 2014;42(1):235-41.
- Carofino BC, Mazzocca AD. The anatomic coracoclavicular ligament reconstruction: surgical technique and indications. *J Shoulder Elbow Surg*. 2010;19:37-46.
- Kibler WB, Sciascia AD, Morris BJ, Dome DC. Treatment of Symptomatic Acromioclavicular Joint Instability by a Docking Technique: Clinical Indications, Surgical Technique, and Outcomes. *Arthroscopy*. 2017;33(4):696-708.
- Schubert AK, Dinges HC, Wulf H, Wiesmann T. Interscalene versus supraclavicular plexus block for the prevention of postoperative pain after shoulder surgery: a systematic review and meta-analysis. *Eur J Anaesthesiol*. 2019;36(6):427-35.
- Weinstein DM, McCann PD, McIlveen SJ, Flatow EL, Bigliani LU. Surgical treatment of complete acromioclavicular dislocations. *Am J Sports Med*. 1995;23(3):324-31.

18. Weaver JK, Dunn HK. Treatment of acromioclavicular injuries, especially complete acromioclavicular separation. *J Bone Joint Surg Am.* 1972;54(6):1187-94.
19. Sloan SM, Budoff JE, Hipp JA, Nguyen L. Coracoclavicular ligament reconstruction using the lateral half of the conjoined tendon. *J Shoulder Elbow Surg.* 2004;13(2):186-90.
20. Jiang C, Wang M, Rong G. Proximally based conjoined tendon transfer for coracoclavicular reconstruction in the treatment of acromioclavicular dislocation. *J Bone Joint Surg Am.* 2007;89(11):2408-12.
21. Kim SH, Lee YH, Shin SH, Lee YH, Baek GH. Outcome of conjoined tendon and coracoacromial ligament transfer for the treatment of chronic type V acromioclavicular joint separation. *Injury.* 2012;43(2):213-8.
22. Le Hanneur M, Delgrande D, Lafosse T, Werthel JD, Hardy P, Elhassan B. Triple-bundle anatomical reconstruction using the coracoacromial ligament and the short head of biceps tendon to stabilize chronic acromioclavicular joint dislocations: a cadaver feasibility study. *Orthop Traumatol Surg Res.* 2018;104(1):27-32.
23. Saccomanno MF, Marchi G, Mocini F, et al. Anatomic reconstruction of the coracoclavicular and acromioclavicular ligaments with semitendinosus tendon graft for the treatment of chronic acromioclavicular joint dislocation provides good clinical and radiological results. *Knee Surg Sports Traumatol Arthrosc.* 2020 Oct 27. Epub ahead of print.
24. Cerciello S, Berthold DP, Uyeki C, et al. Anatomic coracoclavicular ligament reconstruction (ACCR) using free tendon allograft is effective for chronic acromioclavicular joint injuries at mid-term follow-up. *Knee Surg Sports Traumatol Arthrosc.* 2020 Jun 30. Epub ahead of print.
25. Fauci F, Merolla G, Paladini P, Campi F, Porcellini G. Surgical treatment of chronic acromioclavicular dislocation with biologic graft vs synthetic ligament: a prospective randomized comparative study. *J Orthop Traumatol.* 2013;14(4):283-90.
26. Sinagra ZP, Kop A, Pabbruwe M, Parry J, Clark G. Foreign body reaction associated with artificial LARS ligaments: a retrieval study. *Orthop J Sports Med.* 2018;6(12):2325967118811604.
27. Borbas P, Churchill J, Ek ET. Surgical management of chronic high-grade acromioclavicular joint dislocations: a systematic review. *J Shoulder Elbow Surg.* 2019;28:2031-8.
28. Xará-Leite F, Andrade R, Moreira PS, et al. Anatomic and nonanatomic reconstruction improves post-operative outcomes in chronic acromio-clavicular instability: a systematic review. *Knee Surg Sports Traumatol Arthrosc.* 2019;27:3779-96.
29. Sircana G, Saccomanno MF, Mocini F, et al. Anatomic reconstruction of the acromioclavicular joint provides the best functional outcomes in the treatment of chronic instability. *Knee Surg Sports Traumatol Arthrosc.* 2020 May 27. Epub ahead of print.
30. Morikawa D, Dyrna F, Cote MP, et al. Repair of the entire superior acromioclavicular ligament complex best restores posterior translation and rotational stability. *Knee Surg Sports Traumatol Arthrosc.* 2019;27:3764-70.
31. Shin SJ, Campbell S, Scott J, McGarry MH, Lee TQ. Simultaneous anatomic reconstruction of the acromioclavicular and coracoclavicular ligaments using a single tendon graft. *Knee Surg Sports Traumatol Arthrosc.* 2014;22:2216-22.