



Monográfico: Técnicas quirúrgicas novedosas o actuales

Plicatura artroscópica del ligamento colateral lateral del codo

S. Moráis Rubio, M. Pérez Álvarez, P. I. Ruiz Moneo

Hospital Universitario de Vitoria-Txagorritxu

Correspondencia:

Dra. Sara Moráis Rubio

Correo electrónico: sara.moraisrubio@osakidetza.eus

Recibido el 15 de diciembre de 2023

Aceptado el 17 de mayo de 2024

Disponible en Internet: diciembre de 2024

RESUMEN

La posterolateral rotatoria del codo es la inestabilidad más frecuente que encontramos en dicha articulación, causando dolor en la cara lateral y limitación funcional en los pacientes que la padecen. El *gold standard* es la reconstrucción ligamentosa del complejo lateral, pero en las inestabilidades que se presentan como subluxaciones de la cabeza radial o luxaciones de esta sin incluir la articulación ulnohumeral una plicatura artroscópica del ligamento puede ser la solución al problema con menor disección de las partes blandas y menor tiempo de rehabilitación. El objetivo de este artículo es describir dicha técnica artroscópica como solución a este tipo de inestabilidad.

Palabras clave: Inestabilidad de codo. Artroscopia de codo. Dolor en cara lateral del codo. Inestabilidad posterolateral rotatoria. Plicatura artroscópica. Imbricación artroscópica.

ABSTRACT

Arthroscopic lateral collateral ligament plication of the elbow

Posterolateral rotator cuff instability is the most common instability found in the elbow joint, causing pain on the lateral aspect and functional limitation in patients who suffer from this condition. The *gold standard* is ligamentous reconstruction of the lateral complex. However, in instabilities such as radial head subluxations or radial head dislocations not involving the ulnohumeral joint, arthroscopic ligament plication may be the solution to the problem, with less soft tissue dissection and less rehabilitation time. The present article describes this arthroscopic technique as a solution for this type of instability.

Key words: Elbow instability. Elbow arthroscopy. Lateral elbow pain. Posterolateral rotary instability. Arthroscopic plication. Arthroscopic imbrication.



<https://doi.org/10.24129/j.reaca.31282.fs2312032>

© 2024 Fundación Española de Artroscopia. Publicado por Imaidea Interactiva en FONDOSCIENCE® (www.fondoscience.com). Este es un artículo Open Access bajo la licencia CC BY-NC-ND (www.creativecommons.org/licenses/by-nc-nd/4.0/).

Introducción

La inestabilidad posterolateral rotatoria del codo fue descrita por O'Driscoll *et al.*⁽¹⁾ en 1991; se trata de la inestabilidad crónica más frecuente del codo⁽²⁾ y generalmente es de origen postraumático, aunque también es posible verla en el contexto de infiltraciones recurrentes de corticoides o tras la cirugía de la epicondialgia.

Los pacientes suelen quejarse de dolor en la cara lateral del codo con chasquidos ocasionales y la incapacidad para hacer movimientos de empuje como levantarse de una silla o realizar una flexión.

El tratamiento habitual es la reconstrucción abierta del complejo ligamentoso lateral del codo (LCL) usando alo- o autoinjertos⁽²⁻⁴⁾.

Aunque esta técnica tiene unas tasas de éxito excelentes⁽⁵⁾ en cuanto a estabilización, precisa de una gran disección de las partes blandas y periodos prolongados de rehabilitación.

Con el desarrollo de la artroscopia de codo se empezaron a plantear otras formas de diagnóstico⁽⁶⁾ y tratamiento y, en 2019, el Dr. Roger van Riet describió una técnica artroscópica de plicatura del complejo lateral⁽⁷⁾, basada en una técnica previa del Dr. Smith de 2001⁽⁸⁾, presentando en 2022 los primeros resultados clínicos a corto plazo⁽⁹⁾.

El objetivo de la técnica es realizar un retensado de las estructuras posterolaterales del codo (cápsula, ligamento y ancóneo) para eliminar la inestabilidad articular en casos de inestabilidades posterolaterales de grados 1 y 2 en los que la calidad del tejido es insuficiente para poder realizar un reanclaje, pero existe tejido suficiente que permite hacer una plicatura.

Este artículo tiene por objeto la descripción técnica de la plicatura artroscópica según el Dr. van Riet.

Técnica quirúrgica

Expectativas

Esta técnica es una alternativa mínimamente invasiva a la técnica considerada *gold standard*, con menor tiempo quirúrgico y buenas tasas de estabilidad posquirúrgica, junto con tiempos acortados de rehabilitación⁽⁹⁾.

Indicaciones

Inestabilidad posterolateral rotatoria del codo de grado 1:⁽¹⁰⁾ el extremo más benigno de la inestabilidad posterolateral, en el que existe una subluxación de la cabeza radial con la extensión y supinación del codo, presentando los pacientes signos positivos de inestabilidad como el *pivot shift* o el *chair rise*.

Inestabilidad posterolateral rotatoria del codo de grado 2:⁽¹⁰⁾ el estadio intermedio del espectro con una luxación completa o casi completa de la cabeza radial a la extensión y supinación con inestabilidad al varo.

Contraindicaciones

- Inestabilidad aguda persistente del codo en la que se pueda hacer un reanclaje del ligamento.
- Inestabilidad posterolateral rotatoria del codo de grado 3:⁽¹⁰⁾ el extremo más grave del espectro con luxaciones ulnohumerales asociadas, que precisarán de una reconstrucción con injerto.

Instrumental

- Equipo de artroscopia básico para el codo (puede usarse el equipo de hombro).
- Sinoviotomo.
- Aguja 14 G o Abbocath por el que pase una sutura de tipo PDS del 2.
- Tres suturas de tipo PDS del 2 (monofilamento no trenzado reabsorbible).
- Mosquito recto o pinza agarradora.

Descripción de la técnica

El paciente se coloca en decúbito lateral con el brazo que se va a intervenir colgando libre sujeto por un soporte al nivel del brazo de tal forma que permita una flexión mayor de 90° del codo que deberá quedar aproximadamente a la altura de la cintura del cirujano. Hay que prestar atención a proteger las prominencias óseas de las rodillas y es recomendable usar una sábana enrollada debajo de la axila en contacto con la camilla para proteger el plexo. El brazo sano se coloca sobre un soporte adyacente a la cara del paciente, asegurándonos de que no interfiere con el campo quirúrgico.

Tras la limpieza, el pañeado estéril y antes de la subida de isquemia se procede a pintar en la piel los portales que se van a utilizar y el trayecto del complejo lateral del codo. Marcaremos: epicóndilo y epitroclea, punta de olécranon y cabeza radial.

Marcaremos los portales habituales posterior central directo, posterolateral y *soft spot*, así como los portales anteriores. Finalmente, marcaremos el trayecto (origen e inserción) del complejo lateral del codo con una línea que irá desde el centro del epicóndilo hasta la cresta supinadora que marcaremos ligeramente radial al borde subcutáneo del cúbito a la altura del cuello radial (**Figura 1**).

La técnica se desarrolla íntegramente en la cámara posterolateral del codo, donde encontramos el ori-

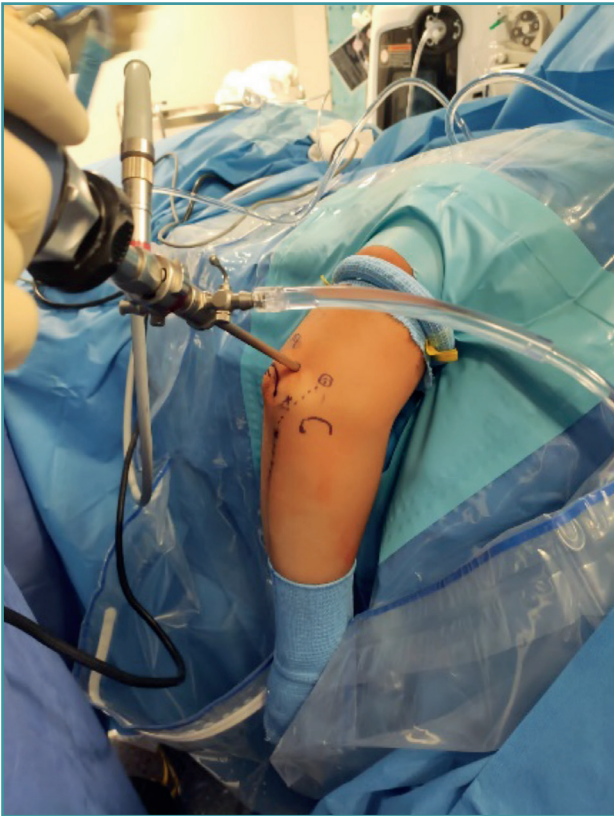

Figura 1. Marcación de los portales artroscópicos y la trayectoria prevista del complejo lateral del codo para realizar la plicatura.

gen del complejo lateral. Puede realizarse previamente una artroscopia de la cámara anterior para confirmar el diagnóstico de inestabilidad al observarse un aumento de la distancia radiocapitelar con estrés en varo del antebrazo.

El portal de visión para la plicatura de complejo lateral será el posterolateral. Desde este portal entraremos en la corredera lateral del codo para visualizar la parte posterior de la articulación radiocapitelar. Nos permitirá visualizar también el componente lesional del Osborne-Cotterill y determinar el grado de inestabilidad posterolateral aplicando varo y supinación al antebrazo. Con este gesto podremos observar cómo la cabeza radial se subluxa a posterior y la línea articular se abre (**Figura 2**).

Para realizar la plicatura necesitaremos: una aguja de 14 G o un Abbocath por el que pase una sutura de PDS del 2 u otro tipo de sutura no trenzada reabsorbible, y 3 de estas suturas.

Mirando la corredera lateral desde el portal posterolateral introduciremos un Abbocath cargado con una sutura de tipo PDS desde el origen del LCL en el centro del epicondilo en dirección intraarticular a la corredera lateral. Recuperaremos la sutura mediante una pinza agarradora o un mosquito recto a nivel del soft spot.

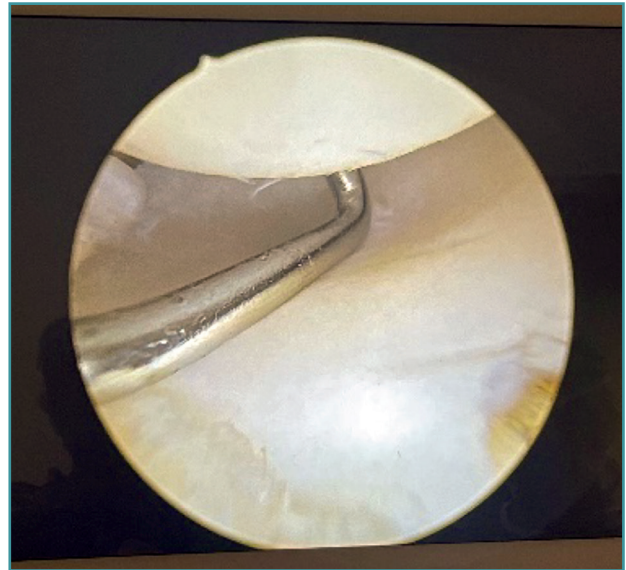


Figura 2. Apertura del espacio radiocapitelar demostrando un aumento de la laxitud patológico en el codo.

El mismo Abbocath con otra sutura de tipo PDS se introduce por la piel al nivel de la inserción del LCL en la cresta supinadora por el borde subcutáneo del cúbito en dirección a la corredera lateral. Es importante permanecer pegado al hueso con la aguja profunda al ancóneo para evitar lesiones nerviosas e incluirlo en la plicatura (**Figura 3**).

Una vez tengamos la aguja intraarticular, se recupera la sutura de nuevo por el mismo soft spot.

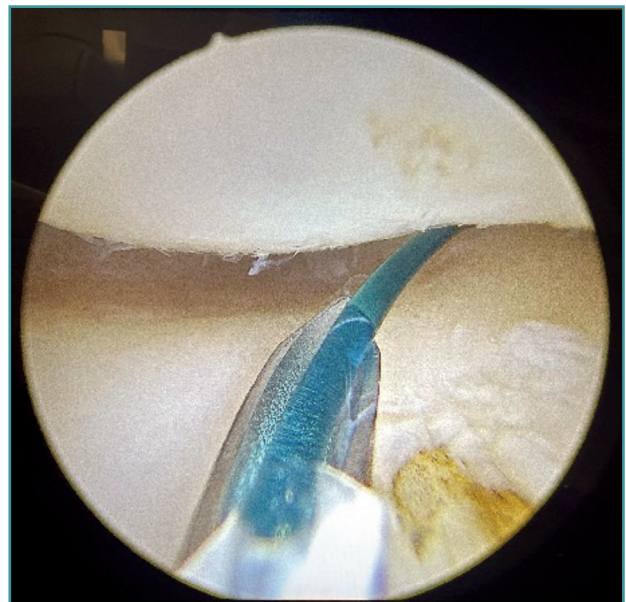


Figura 3. Introducción de una de las suturas monofilamento intraarticular, en este caso desde la inserción del complejo lateral en el cúbito.

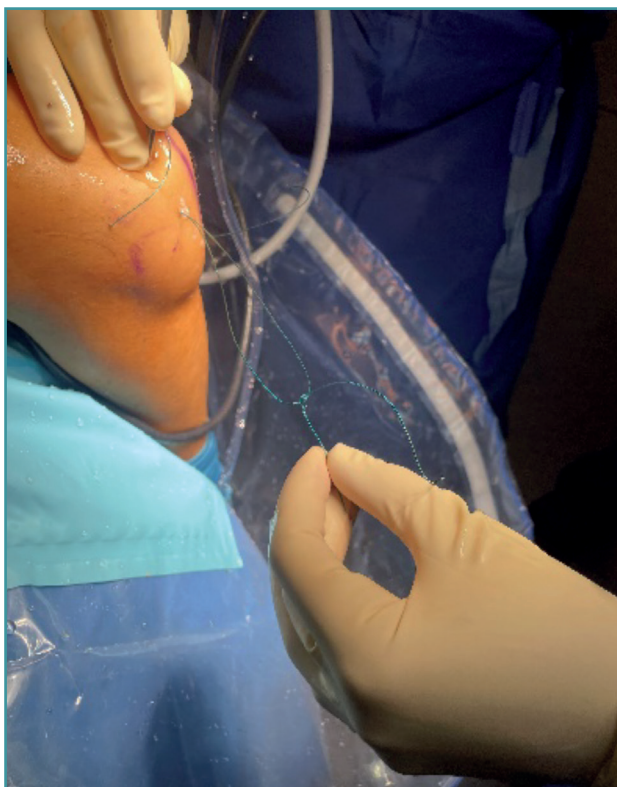


Figura 4. Anudado de las dos suturas para poder realizar el pase intraarticular.

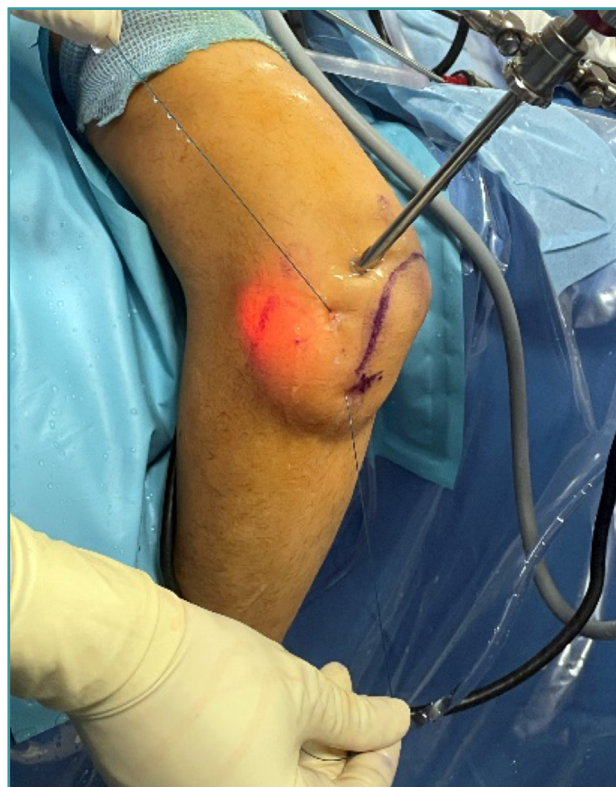

Figura 5. Pase intraarticular de ambas suturas que se usarán como suturas de transporte.

En estos momentos tendremos 2 suturas saliendo por el *soft spot* que anudaremos entre ellas (**Figura 4**) para recuperarlas tirando de la sutura situada en el origen del LCL; de esta forma, tendremos una sola sutura intraarticular que va desde la inserción al origen del LCL saliendo por la piel en ambos lugares (**Figura 5**).

Se coge otra sutura del mismo tipo doblada por la mitad y se transporta intraarticular utilizando la sutura previa, de tal forma que, al realizar un corte en el extremo que presenta el bucle, tendremos 2 cabos de sutura en ambos puntos de salida de la piel (**Figura 6**).

Con un mosquito recto se procede a recuperar desde el *soft spot* y de forma subcutánea uno de los extremos de la sutura desde el origen del LCL y su pareja desde la inserción del LCL (**Figura 7**).

Se realiza de nuevo el pase subcutáneo con el otro trozo de sutura.

Si ahora ponemos tensión a ambas suturas y miramos desde el portal posterolateral veremos cómo se cierra la articulación radiocapitelar al haber realizado una plicatura (**Figura 8**).

Se saca el artroscopio de la articulación y se procede a la sutura separada de ambos cabos con cuidado de enterrar los nudos lo máximo posible a nivel subcutáneo.

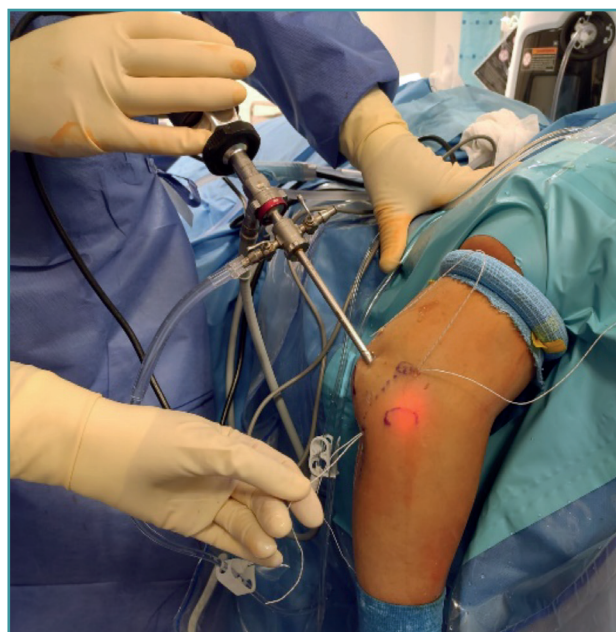


Figura 6. Sutura definitiva transportada y cortada para obtener dos cabos. En este caso, se ha realizado la técnica con FiberWire®, pero puede usarse otro monofilamento u otra sutura según las preferencias del cirujano.

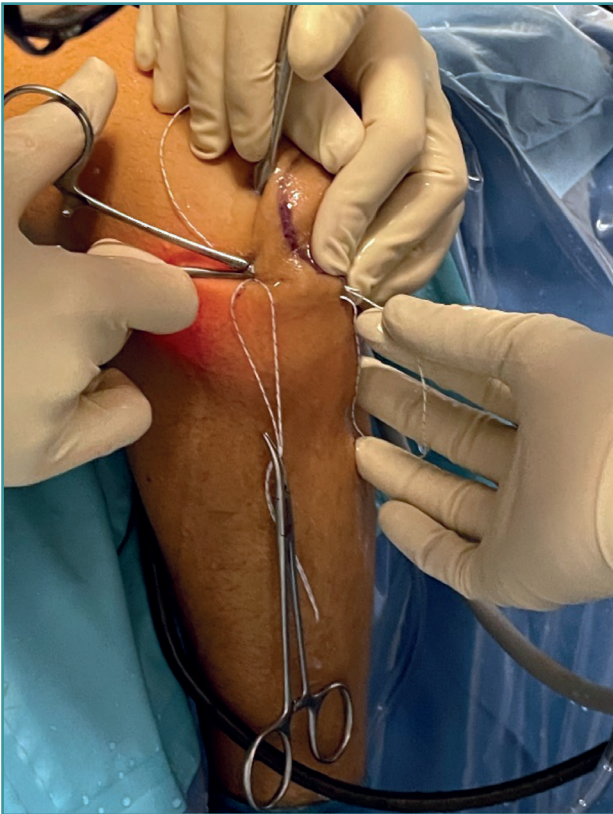


Figura 7. Pase subcutáneo de ambos cabos de sutura para realizar el anudado final.

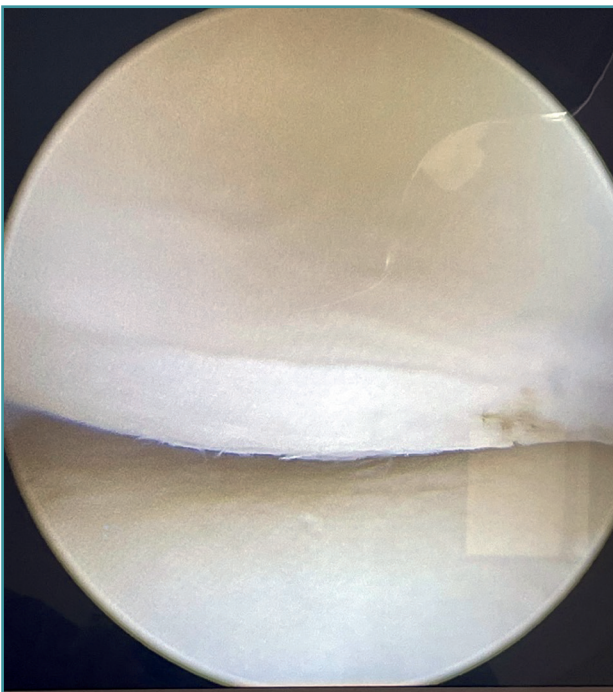


Figura 8. Comprobación del cierre del espacio radiocapitelar tras el anudado de las suturas.

Estas suturas ahora plican el complejo lateral del codo, la cápsula y parte del ancóneo, al coger desde el epicóndilo intraarticular hasta la cresta supinadora saliendo por el ancóneo hasta el tejido subcutáneo de vuelta al epicóndilo. La inclusión del ancóneo en la plicatura capsuloligamentosa permite incluir la máxima cantidad de tejido biológico en esta para darle más consistencia.

Se incluye al final del artículo la **Figura 9** como dibujo esquemático de la técnica por cortesía del Dr. van Riet.

Manejo posquirúrgico

El protocolo postoperatorio consiste en una ortesis articulada que el paciente puede traer para su colocación inmediata postoperatoria o ser colocada al día siguiente antes del alta para limitar la extensión a -60° las primeras 2 semanas, -30° las 2 siguientes y dejar posteriormente el codo libre. Se explica al paciente que deberá evitar la abducción del hombro ipsilateral durante el primer mes para evitar el varo gravitatorio. El uso en el postoperatorio inmediato de un cabestrillo obedece a razones antiálgicas y, si el paciente está confortable, puede ser retirado.

Los ejercicios de fortalecimiento de la musculatura comenzarán a las 6 semanas y a los 3 meses se permite la actividad sin restricciones.

Complicaciones

La principal molestia de los pacientes suelen ser los nudos subcutáneos; al ser el PDS reabsorbible, es un problema que se suele resolver con el paso del tiempo. Si la técnica se realiza con sutura no reabsorbible los nudos molestan en ocasiones, pero hasta la fecha los autores no han tenido que reintervenir a ningún paciente por dicho motivo.

Una posible complicación puede ser la limitación de la extensión si se realiza una plicatura muy agresiva, aunque es una situación poco frecuente y que no suele limitar la vida del paciente.

Por otro lado, habrá que tener en cuenta las complicaciones asociadas a la artroscopia de codo en general en cuanto a posibilidad de infección de las heridas o daño neurológico que, en este caso, al trabajar en la corredera posterolateral, se limitan bastante; la exploración de la cámara anterior tiene los riesgos neurológicos ya conocidos.

Rescate

En caso de fracaso técnico (persistencia de la inestabilidad en el seguimiento del paciente) se procedería a realizar una reconstrucción formal con alo- o autoinjerto según las técnicas tradicionales.

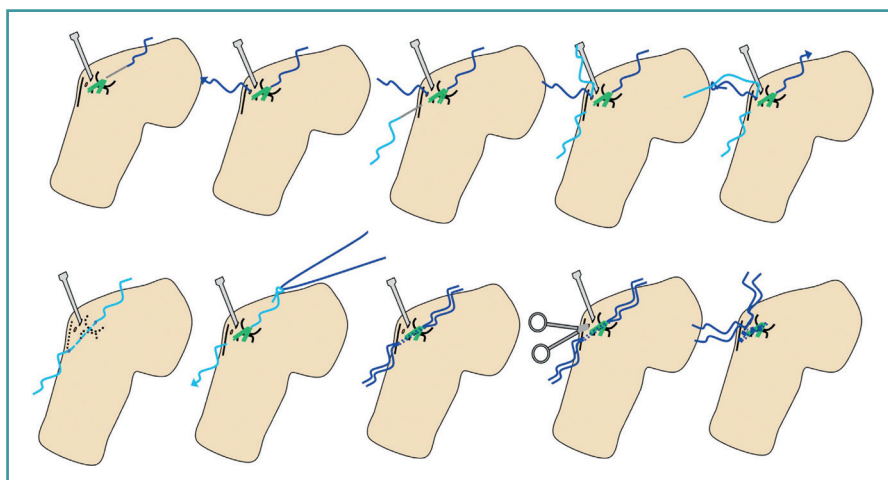


Figura 9. Dibujo esquemático de la técnica usada. Desde la esquina superior izquierda hacia la derecha. Un Abbocath entra en el epicóndilo lateral. Se dirige intraarticular hacia el soft spot y se introduce a su través una sutura de PDS en la articulación. El extremo distal se recupera por el soft spot. Una segunda sutura se introduce en la articulación de la misma forma desde el borde subcutáneo del cúbito, a nivel del origen del ligamento colateral lateral en la cresta supinadora. Se recupera por el soft spot y se anudan ambas suturas. Se tracciona de uno de los extremos para dejar una única sutura que va desde el epicóndilo lateral, intraarticular profunda a la cápsula lateral hasta el origen del complejo lateral en la cresta supinadora y el borde subcutáneo del cúbito.

Una segunda sutura se dobla por la mitad y la sutura intraarticular se utiliza como sutura de transporte. Se usa un mosquito para recuperar los extremos de las suturas al nivel del soft spot para proceder al anudado. Ilustración cortesía del Dr. vanRiet y la MoRe Foundation.

Discusión

La reconstrucción del ligamento colateral lateral sigue siendo el *gold standard*⁽¹⁻⁵⁾ para el tratamiento de la inestabilidad posterolateral del codo; sin embargo, con la potenciación de las técnicas diagnósticas y terapéuticas en la artroscopia de codo, se han buscado alternativas a dicho procedimiento.

El propósito de la técnica aquí descrita es disminuir la inestabilidad articular mediante el retensado de las estructuras posterolaterales del codo (cápsula, ligamento y ancóneo) de forma similar a las plicaturas capsulares que se realizan en la inestabilidad del hombro o en el tobillo.

Las técnicas artroscópicas presentan un tiempo de rehabilitación menor que las reconstrucciones, evitan la morbilidad del sitio donante en caso de usarse autoinjertos y presentan menor disección de las partes blandas, pudiendo favorecer menor dolor postoperatorio; sin embargo, no nos consta ningún estudio en la actualidad que compare ambas técnicas, de las que además existen variaciones.

Fue Smith⁽⁸⁾ el primero en proponer una plicatura o imbricación artroscópica del complejo lateral en 2001 con el paso intraarticular de 1 a 4 suturas reabsorbibles de la forma descrita previamente en esta nota técnica junto

con un anclaje en el punto isométrico del epicóndilo lateral con otra sutura que recogiese todas las demás en caso de una inestabilidad más severa, con resultados satisfactorios en más de 20 pacientes.

Van Riet modificó en 2019⁽⁷⁾ esta técnica con el paso único de una sutura doble, ahorrando por tanto tiempo quirúrgico y demostrando en su estudio de 2022 que al año 18 de 19 pacientes habían recuperado un codo estable sin menoscabo del rango articular. En su estudio, 12 pacientes presentaban una inestabilidad de grado 1 y 6 de grado 2 de origen postraumático o posquirúrgico. De los pacientes, 18 negativizaron los signos de inestabilidad manteniéndose el resultado a 2 años con una mejoría del Mayo Elbow Performance Score (MEPS) de 48 a 88⁽⁹⁾. En cuanto a sus complicaciones, un paciente precisó una reconstrucción ligamentosa por fracaso técnico, uno desarrolló rigidez a los

4 meses, que se trató con una movilización bajo anestesia, y 2 presentaron molestias subcutáneas en relación con el anudado que se resolvieron espontáneamente.

Existen variaciones de esta técnica usando un anclaje en el punto isométrico del epicóndilo lateral, como las propuestas por Chantalit⁽¹¹⁾ o Arrigoni⁽¹²⁾ (que obtiene, tras un seguimiento de 18 meses, codos estables en 4 pacientes con retorno a su actividad diaria sin dolor y sin comunicar ninguna complicación).

Este tipo de técnicas permiten evitar la prominencia de un nudo subcutáneo en los pacientes a costa de aumentar el gasto y el tiempo quirúrgico. Hasta nuestro conocimiento no disponemos de estudios comparativos entre dichas técnicas y la propuesta en esta nota.

En el caso de los autores de esta nota técnica, hemos realizado la plicatura artroscópica del ligamento colateral lateral del codo en 10 pacientes en el plazo de los 2 últimos años.

En todos los casos los signos de inestabilidad se negativizaron y se resolvió el dolor en 8.

Todos los pacientes excepto uno (coincidente con uno de los pacientes en los que ha persistido el dolor) han vuelto al trabajo; sin embargo, el seguimiento todavía es escaso y se trata de resultados preliminares que deberán confirmarse o refutarse con un seguimiento a largo plazo.

La técnica propuesta es sencilla y efectiva en el tratamiento de las inestabilidades posterolaterales rotatorias de grados 1 y 2⁽¹⁰⁾; sin embargo, es una técnica de aplicación reciente con modificaciones en la que carecemos de momento de estudios comparativos, tanto entre ellas como con las técnicas de reconstrucción abiertas; por tanto, queda por ver con el paso del tiempo y la realización de más estudios si acabará por convertirse en el nuevo *gold standard*.

Responsabilidades éticas

Conflicto de interés. Los autores declaran no tener ningún conflicto de interés.

Financiación. Este trabajo no ha sido financiado.

Protección de personas y animales. Los autores declaran que para esta investigación no se han realizado experimentos en seres humanos ni en animales.

Confidencialidad de los datos. Los autores declaran que han seguido los protocolos de su centro de trabajo sobre la publicación de datos de pacientes.

Derecho a la privacidad y consentimiento informado. Los autores declaran que en este artículo no aparecen datos de pacientes.

Bibliografía

- O'Driscoll SW, Bell DF, Morrey BF. Posterolateral rotatory instability of the elbow. *J Bone Joint Surg Am.* 1991;73:440-6.
- Conti M, Caekebeke P, van Riet RP. Lateral collateral ligament injuries of the elbow-chronic posterolateral rotatory instability (PLRI). *EFORT Open Rev.* 2017;1(12):461-8.
- Camp C, Sánchez Sotelo J, Shields M, O'Driscoll S. Lateral Ulnar Collateral Ligament Reconstruction for Posterolateral Rotatory Instability of the Elbow. *Arthrosc Tech.* 2017;6(4):e1101-e1105.
- Sánchez-Sotelo J, Morrey BF, O'Driscoll SW. Ligamentous repair and reconstruction for posterolateral rotatory instability of the elbow. *J Bone Joint Surg Br.* 2005;87-B(1):54-61.
- Lin KY, Shen PH, Lee CH, Pan RY, Lin LC, Shen HC. Functional outcomes of surgical reconstruction for posterolateral rotatory instability of the elbow. *Injury.* 2012;43:1657-61.
- Amarasooriya M, Phadnis J. Arthroscopic diagnosis of posterolateral rotatory instability of the elbow. *Arthrosc Tech.* 2020;9(12):e1951-e1956.
- Bain G, Eygendaal D, van Riet RP. Arthroscopic lateral collateral ligament imbrication. Surgical techniques for trauma and sports related injuries of the elbow. New York: Springer; 2019. pp. 263-7.
- Smith JP 3rd, Savoie FH 3rd, Field LD. Posterolateral rotatory instability of the elbow. *Clin Sports Med.* 2001;20:47-58.
- Kohlprath R, Vuylsteke K, van Riet RP. Arthroscopic lateral collateral ligament imbrication of the elbow: short-term clinical results. *J Shoulder Elbow Surg.* 2022;31:2316-21.
- O'Driscoll SW, Morrey BF, Korinek S, An KN. Elbow subluxation and dislocation: a spectrum of instability. *Clin Orthop Relat Res.* 1992;(280):186-97.
- Chanlalit C, Mahasupachai N, Sakdapanichkul C. Arthroscopic lateral collateral ligament complex reconstruction for posterolateral rotatory instability of the elbow, the operative technique. *Arthrosc Tech.* 2021;10(12):e2805-e2812.
- Arrigoni P, Ambrosi R, Nicoletti S, Randelli P. Arthroscopic reinsertion of lateral collateral ligament, anterior capsular plication and coronoid tunneling technique for chronic elbow posterolateral rotatory instability. *Arthrosc Tech.* 2016;5(3):e471-5.