



## Imagen de portada

# La letra pi en el tobillo *The letter pi on the ankle*

S. Hortelano Marco<sup>1</sup>, R. Navarro Mont<sup>1</sup>, I. Guillén Vicente<sup>2</sup>

<sup>1</sup> Unidad de Pie y Tobillo. Clínica CEMTRO. Madrid

<sup>2</sup> Unidad de Cartílago. Clínica CEMTRO. Madrid

### Correspondencia:

Dr. Sergio Hortelano Marco

Correo electrónico: sergio.hortelano@clinicacentro.com

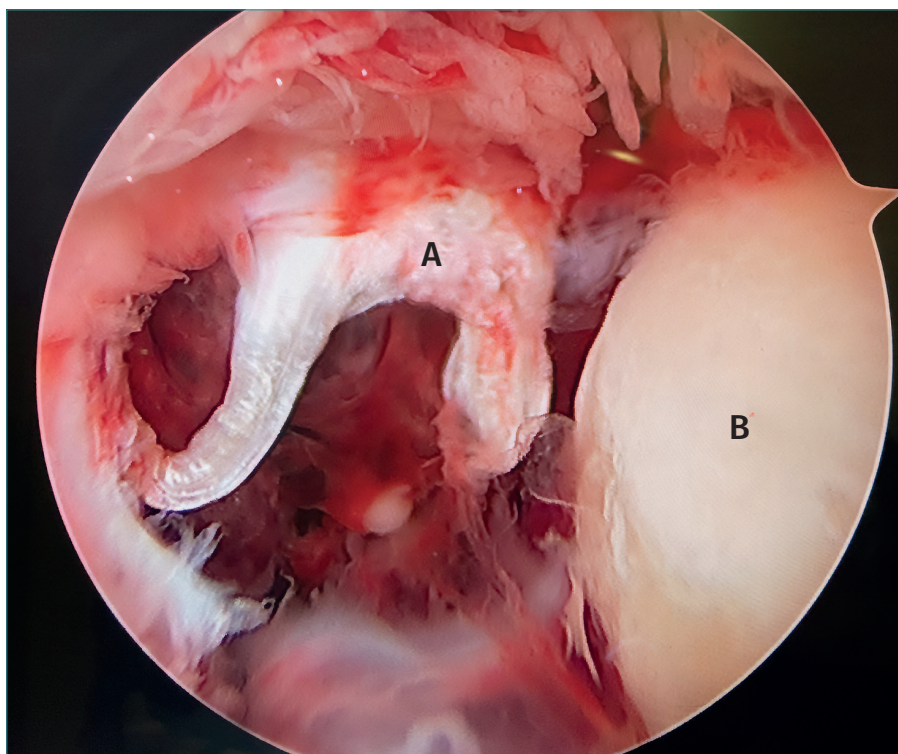
Recibido el 29 de enero de 2023

Aceptado el 1 de noviembre de 2025

Disponible en Internet: noviembre de 2025

Artroscopia anterior de tobillo en un paciente con una fractura de Maisonneuve (fractura del maléolo posterior, fractura del cuello del peroné y rotura del ligamento tibiofibular anterior y la sindesmosis).

Observamos con la letra A la rotura del ligamento tibiofibular anteroinferior o ligamento de Basset, que adquiere una forma similar a la letra pi. Con la letra B identificamos el astrágalo.



<https://doi.org/10.24129/j.reaca.32284.fs2301007>

© 2025 Fundación Española de Artroscopia. Publicado por Imaidea Interactiva en FONDOSCIENCE® ([www.fondoscience.com](http://www.fondoscience.com)). Este es un artículo Open Access bajo la licencia CC BY-NC-ND ([www.creativecommons.org/licenses/by-nc-nd/4.0/](http://www.creativecommons.org/licenses/by-nc-nd/4.0/)).