



## Monografía: Tobillo

# El uso de la artroscopia con aguja en el tobillo

L. Steenbekkers, A.B. Walinga, K.S. Emanuel, G.M.M.J. Kerkhoffs

*Departamento de Cirugía Ortopédica y Medicina Deportiva. Amsterdam University Medical Center (UMC). Sede AMC. Universidad de Ámsterdam. Países Bajos; Ciencias del Movimiento de Ámsterdam. Programas de Deporte y Salud Musculo-esquelética. Ámsterdam. Países Bajos; Centro Académico de Medicina Deportiva Basada en la Evidencia (ACES). Amsterdam UMC. Países Bajos; Colaboración de Ámsterdam para la Salud y la Seguridad en el Deporte (ACHSS). Centro de Investigación del Comité Olímpico Internacional (COI). Amsterdam UMC. Países Bajos*

### Correspondencia:

Dr. Lars Steenbekkers

Correo electrónico: l.steenbekkers@amsterdamumc.nl

Dr. Gino Kerkhoffs

Correo electrónico: g.m.kerkhoffs@amsterdamumc.nl

Recibido el 23 de septiembre de 2025  
Aceptado el 30 de septiembre de 2025  
Disponible en Internet: noviembre de 2025

### RESUMEN

La artroscopia con aguja ha ganado cada vez más atención como alternativa mínimamente invasiva a la artroscopia convencional. Con la creciente demanda de artroscopia de tobillo, la artroscopia con aguja podría ayudar a reducir la creciente demanda de procedimientos artroscópicos de tobillo. Los estudios cadavéricos demostraron que la artroscopia con aguja permite visualizar y acceder eficazmente a todas las estructuras importantes de la articulación del tobillo sin causar daños iatrogénicos. Esta investigación fundamental se tradujo en una amplia cartera clínica. Los resultados clínicos del uso de la artroscopia con aguja para tratar el pinzamiento de tobillo bajo anestesia local han mostrado resultados positivos significativos con complicaciones mínimas. Además, la artroscopia con aguja parece desempeñar un valioso papel de apoyo como método mínimamente invasivo para confirmar la inestabilidad sindesmótica y tratar simultáneamente posibles patologías intraarticulares, así como para mejorar la precisión de la administración intraarticular de agentes inyectables. Además, también puede tener valor diagnóstico en casos de síntomas persistentes en el tobillo en los que la imagen convencional no consigue revelar la patología subyacente. A pesar de estos resultados prometedores, el conjunto actual de pruebas sigue siendo limitado y se necesitan más investigaciones para evaluar los resultados a largo plazo y la rentabilidad.

**Palabras clave:** Artroscopia con aguja. Articulación del tobillo. Mínimamente invasiva. Innovación.

### ABSTRACT

#### The use of needle arthroscopy in the ankle

Needle arthroscopy has gained increased attention as a more minimally invasive alternative to conventional arthroscopy. With the growing demand for ankle arthroscopy, needle arthroscopy might help to better facilitate the pending increase in ankle arthroscopic procedures. Cadaveric studies demonstrated that needle arthroscopy can effectively visualize and access all relevant structures in the ankle joint without causing iatrogenic damage. This fundamental research translated into a broad clinical portfolio. Clinical results using needle arthroscopy to treat ankle impingement under local anesthesia have shown significant positive outcomes with minimal complications. In addition, needle arthroscopy appears to play a valuable supportive role as a minimally invasive method to confirm syndesmotic instability and concurrently treat potential intra-articular pathologies, as well as to improve the accuracy of intra-articular delivery of injectable agents. Furthermore, it may also offer diagnostic value in cases of persistent ankle symptoms where conventional imaging fails to reveal the underlying pathology. Despite these promising findings, the current body of evidence remains limited, and further research is needed to assess long-term outcomes and cost-effectiveness.

**Key words:** Needle arthroscopy. Ankle joint. Minimally invasive. Innovation.



<https://doi.org/10.24129/j.reaca.32284.fs2509022>

2025 Fundación Española de Artroscopia. Publicado por Imaidea Interactiva en FONDOSCIENCE®(www.fondoscience.com). Este es un artículo de acceso abierto bajo la licencia CC BY-NC-ND (www.creativecommons.org/licenses/by-nc-nd/4.0/).

## Introducción

La demanda de artroscopia de tobillo ha ido aumentando de manera constante y, a lo largo de los años, sus aplicaciones se han ampliado considerablemente, desde simples evaluaciones diagnósticas hasta procedimientos reconstructivos avanzados<sup>(1,2)</sup>. En 2020, los editores de *Knee Surgery, Sports Traumatology, Arthroscopy (KSSTA)* destacaron esta tendencia con un mensaje claro: “A Big Wave Is Coming, Be Prepared” (“Se avecina una gran ola, prepárese”), en el que se predice un crecimiento continuo de los procedimientos artroscópicos y se hace hincapié en la necesidad de innovaciones, como la artroscopia con aguja, para responder a esta creciente demanda<sup>(3)</sup>.


Este artículo ofrece una visión general del papel de la artroscopia con aguja en la patología intraarticular anterior y posterior de la articulación del tobillo, incluidos los antecedentes históricos, la técnica quirúrgica, las indicaciones clínicas, las complicaciones y los pros y contras. Además, se abordarán brevemente los últimos avances en tendoscopia.

## Historia

El concepto de artroscopia con aguja se introdujo en la década de 1990 con el objetivo de ofrecer una alternativa mínimamente invasiva a la artroscopia convencional<sup>(4,5)</sup>. Inicialmente, se presentó como un método para que los cirujanos ortopédicos visualizaran y evaluaran una articulación, con la posibilidad de realizar el procedimiento bajo anestesia local.

En 1994, Patton *et al.* comunicaron una de las primeras series de casos de 4 pacientes sometidos a artroscopia de tobillo con aguja en consulta<sup>(6)</sup>. Posteriormente, en 2004, Small y Del Gallo destacaron las posibles ventajas de trasladar la artroscopia de pie y tobillo del ámbito hospitalario al consultorio. Recomendaron la artroscopia de pie y tobillo en consulta para diversas indicaciones diagnósticas y terapéuticas sencillas, como el pinzamiento, los defectos osteocondrales y la sinovitis<sup>(7)</sup>.

A pesar de su potencial inicial, la adopción de la artroscopia con aguja no se generalizó. Esto se debía principalmente a su escasa calidad de imagen en comparación con la artroscopia tradicional, que comprometía la precisión diagnóstica. Además, la ausencia de instrumentos quirúrgicos adaptados limitaba considerablemente sus aplicaciones terapéuticas. El sistema también constaba de maquinaria grande y maciza, lo que dificultaba aún más su uso práctico<sup>(8,9)</sup>.



**Figura 1.** El sistema artroscópico en forma de aguja consta de una unidad de control en tableta (recargable) (A) y un artroscopio desechable de 2 mm de diámetro (B).

Tras un periodo de silencio en torno a la artroscopia con aguja, 2018 marcó un renovado interés por la técnica. La introducción de un nuevo sistema artroscópico de aguja con un artroscopio desechable con chip en la punta redefinió el potencial de esta técnica mínimamente invasiva<sup>(10)</sup>. Esta innovadora tecnología facilita la artroscopia utilizando una combinación artroscopio-cánula semirrígida y duradera con un diámetro total de dos milímetros, lo que hace que el procedimiento sea aceptable para el paciente bajo anestesia local<sup>(11-19)</sup>.

## Equipamiento

El sistema artroscópico de aguja consta de dos componentes principales: un juego desechable de piezas de mano y una unidad de control portátil similar a una tableta (Figura 1). La pieza de mano contiene un artroscopio de aguja todo en uno, semirrígido, de 0 grados, con una fuente de luz LED incorporada y tecnología con chip en la punta. También ofrece una gama de instrumentos artroscópicos especializados para uso intervencionista, como un mordedor, una pinza, una tijera, una sonda y una rasuradora.

## Visualización: introducción en un entorno cadavérico

El uso práctico de la artroscopia con aguja se exploró por primera vez en un entorno cadavérico. Se evaluó si podía visualizar y acceder eficazmente a todas las estructuras importantes de la articulación anterior del tobillo sin causar daños iatrogénicos<sup>(20,21)</sup>. Stornebrink *et al.*<sup>(20)</sup> demostraron que el uso exclusivo del portal anteromedial proporcionaba una visualización completa de la articulación anterior del tobillo. La adición de un portal anterolateral –un portal de trabajo– permitió realizar biopsias con éxito y acceder al 96% de la cúpula del astrágalo y al 85% del plafón tibial.

Además, Inoue *et al.*<sup>(21)</sup> examinaron cómo las diferentes colocaciones de los portales afectan tanto al rango visualizable dentro de la articulación del tobillo como al riesgo potencial de lesión neurovascular. La artroscopia con aguja a través de los portales anteromedial o anterolateral proporciona una visualización contralateral limitada. Por el contrario, los portales medial en la línea media y anterocentral ofrecen un acceso superior, aunque este último requiere precaución debido a su proximidad al haz neurovascular anterior<sup>(21,22)</sup>.

Estos estudios cadavéricos demostraron que la artroscopia operatoria del tobillo de dos milímetros de diámetro podía realizarse con seguridad y eficacia. Los resultados también ponen de relieve la importancia de la planificación y la colocación precisa del portal tanto para minimizar el riesgo de lesión neurovascular como para maximizar la accesibilidad y visualización de la articulación.

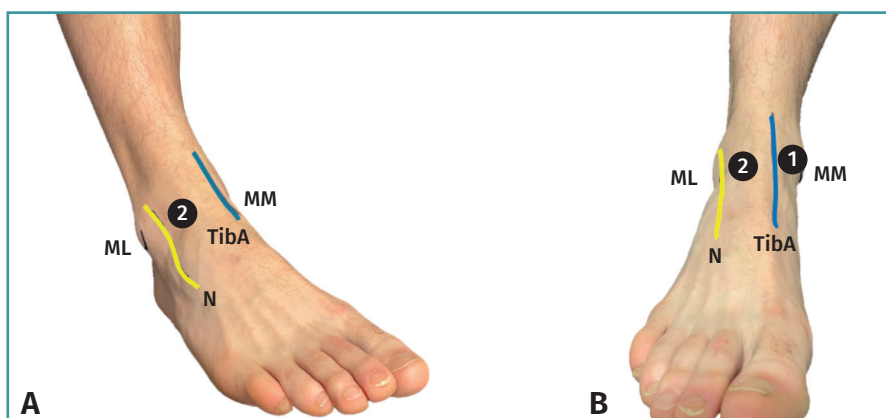
### Técnica quirúrgica: procedimiento general

#### Colocación y anestesia local

#### Artroscopia anterior de tobillo<sup>(23)</sup>

El paciente se coloca en decúbito supino en una mesa de exploración estándar con el pie en el borde de la cama, lo que permite que la gravedad ayude a la distensión articular. Se marca en la piel la anatomía superficial relevante del tobillo, incluidos los maléolos medial y lateral, el tendón tibial anterior, el tendón del peroneo tercero y el nervio peroneo superficial. El campo quirúrgico se desinfecta con una solución antiséptica y se coloca un paño estéril estándar.

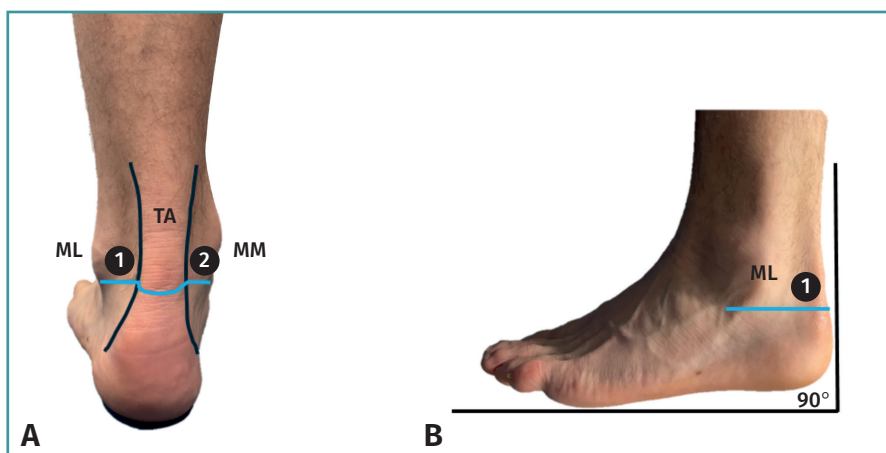
Antes de la anestesia, se identifican por palpación los portales anteromedial y anterolateral estándar. El portal anteromedial está situado en el punto blando, justo medial al



**Figura 2.** A: tobillo derecho visto desde una perspectiva anterolateral. El número 2 se refiere al portal anterolateral; B: tobillo derecho, visto desde una perspectiva anterior. El número 1 se refiere al portal anteromedial y el número 2 al portal anterolateral. ML: maléolo lateral; MM: maléolo medial; N: nervio peroneo superficial; TibA: tendón del músculo tibial anterior.

tendón tibial anterior y a lo largo de la línea articular anterior. La colocación más segura del portal anterolateral es justo lateral al tendón del peroneo tercero o del extensor largo de los dedos, evitando el nervio peroneo superficial. La variabilidad de las diferentes ramas del nervio peroneo superficial situará el portal en forma lateral o medial a su rama lateral (**Figura 2**).

A continuación, se infiltran los portales previstos con anestesia local, garantizando la anestesia de todo el tracto, desde la piel hasta la cápsula articular, incluidas las zonas intraarticulares. Esto es importante, ya que la cápsula articular se encuentra muy inervada.



**Figura 3.** A: tobillo izquierdo visto desde una perspectiva posterior. El número 1 se refiere al portal anterolateral y el número 2 al portal anteromedial; B: tobillo izquierdo, visto desde una perspectiva lateral. El número 1 se refiere al portal anterolateral. Con el pie en posición neutra (90°), se traza una línea recta (azul), paralela a la planta del pie, desde el polo inferior del maléolo lateral (ML) hasta el lado medial. Los portales posterolateral y posteromedial previstos se sitúan a lo largo de esta línea, 5 mm por delante del borde lateral y medial del tendón de Aquiles (TA). MM: maléolo medial.

### Artroscopia posterior de tobillo<sup>(24)</sup>

Para la artroscopia posterior de tobillo, el paciente se coloca en decúbito prono en una mesa de exploración estándar con el pie extendiéndose más allá del borde de la mesa con apoyo bajo la parte distal de la pierna. Con el tobillo en posición neutra, se marca en la piel la anatomía superficial relevante del tobillo, incluida la planta del pie, los maléolos medial y lateral, y el borde lateral y medial del tendón de Aquiles. Se traza una línea recta, perpendicular a la planta del pie, desde el polo inferior del maléolo lateral hasta el lado medial. Los portales posterolateral y posteromedial previstos se sitúan a lo largo de esta línea, 5 mm por delante del borde lateral y medial del tendón de Aquiles (**Figura 3**).

Estos portales posteromediales y laterales del retropié, introducidos en 2000 por Van Dijk *et al.*<sup>(25)</sup>, han demostrado anatómicamente ser seguros y fiables, y suelen proporcionar un acceso excelente a los aspectos posteriores del tobillo y las articulaciones subtalares, incluidas las estructuras extraarticulares del retropié<sup>(26)</sup>. Todos los pasos posteriores son idénticos a los descritos de la artroscopia anterior de tobillo.

### Colocación del portal e introducción del artroscopio

#### Artroscopia anterior de tobillo<sup>(23)</sup>

La colocación adecuada del portal es esencial para una visualización óptima de la parte anterior del tobillo. Primero se crea el portal anteromedial, que sirve principalmente como portal visual. Se practica una incisión punzante de 2 mm en el lugar previamente marcado utilizando un bisturí número 11. A través de esta incisión, se inserta intraarticularmente una vaina de 2,4 mm cargada con un obturador con el tobillo en máxima dorsiflexión para evitar dañar el cartílago. A continuación, se retira el obturador, lo que permite introducir el artroscopio de aguja a través de la vaina. La distensión articular se consigue conectando solución salina estéril a la vaina utilizando una jeringa, un infusor intravenoso (i.v.) a presión o una bomba artroscópica.

El portal anterolateral se crea bajo visualización intraarticular directa, sirviendo principalmente como portal de intervención para introducir diversos instrumentos, como se ha mencionado anteriormente. La posición correcta puede determinarse primero utilizando una aguja, que se inserta para verificar la ubicación prevista. Una vez confirmado, se establece el portal utilizando la misma técnica descrita para el portal anteromedial.

#### Artroscopia posterior de tobillo<sup>(24)</sup>

Para la artroscopia posterior del tobillo es posible seguir pasos comparables, aunque este abordaje presenta difi-

cultades técnicas específicas<sup>(26)</sup>. Primero se crea el portal posterolateral siguiendo los mismos pasos descritos anteriormente. Antes de insertar el trocar roma en dirección al primer espacio interdigital, se realiza una disección roma utilizando una pinza mosquito, con especial atención para evitar lesionar el nervio sural.

A continuación, se crea el portal posteromedial bajo visualización directa, utilizando la misma técnica que para el portal posterolateral. Para lograr una visualización adecuada de las estructuras posteriores del tobillo, se utiliza una rasuradora de 2 mm para desbridar cuidadosamente el tejido adiposo hasta que sea posible visualizar la estructura posterior.

### Cierre

Una vez finalizada la artroscopia con aguja, se aspira la articulación para eliminar el líquido y se retiran todos los instrumentos. Debido al daño mínimo de los tejidos blandos, no es necesario realizar un cierre con suturas. En su lugar, puede aplicarse una tira estéril para el cierre de heridas o un simple vendaje. Dependiendo del tipo de procedimiento realizado, puede aplicarse un vendaje compresivo o un yeso si fuera necesario.

### Indicaciones: aplicaciones quirúrgicas

#### Pinzamiento de tobillo

El pinzamiento de tobillo es un dolor mecánico resultante de anomalías óseas o de los tejidos blandos, que puede producirse tanto en la región anterior como posterior del tobillo<sup>(27)</sup>. Aunque los pacientes pueden conseguir un alivio sintomático mediante tratamiento conservador, algunos casos requieren resección quirúrgica<sup>(28-30)</sup>. Normalmente consiste en la eliminación de osteofitos o la extirpación de cualquier tejido blando afectado que tradicionalmente se lleva a cabo mediante una artroscopia de tobillo anterior o posterior estándar en quirófano. En la actualidad, la disponibilidad de una gama de instrumentos quirúrgicos adaptados y de tamaño pequeño permite realizar estos procedimientos mediante artroscopia con aguja.

Colasanti *et al.*<sup>(15)</sup> demostraron la viabilidad clínica del uso de la artroscopia con aguja para tratar el pinzamiento anterior del tobillo bajo anestesia local. En su cohorte prospectiva de 31 pacientes, se utilizaron portales anteromediales y anterolaterales estándar para reseca el tejido blando o el pinzamiento óseo. Tras un seguimiento mínimo de 12 meses, los pacientes informaron mejoras significativas en todos los dominios del Foot and Ankle Outcome Score (FAOS), incluidos el dolor, los síntomas, la calidad de vida, la participación en deportes y las actividades cotidianas. Cabe destacar que casi todos los pacientes (96%)

volvieron a practicar deporte en un plazo de 4 semanas y todos los pacientes con empleo reanudaron su actividad laboral. Por último, la experiencia en general fue positiva y el 94% de los pacientes indicaron que estarían dispuestos a someterse de nuevo a la intervención.

De forma similar, Mercer *et al.*<sup>(16)</sup> evaluaron el papel de la artroscopia con aguja para el pinzamiento posterior del tobillo realizada bajo anestesia local en una serie retrospectiva de 10 pacientes. Tras un seguimiento medio de 13,3 meses, demostraron mejoras similares en todos los dominios del cuestionario FAOS. Todos los pacientes que practicaban deporte antes de la operación volvieron a practicar deporte en un promedio de 4,1 semanas y el promedio del tiempo de vuelta al trabajo fue de 3,4 días. Además, el 100% se mostró dispuesto a someterse de nuevo al mismo procedimiento.

### Administración de agentes inyectables

Las inyecciones intraarticulares desempeñan un papel importante en el tratamiento de la patología del pie y el tobillo. Una administración precisa es esencial para garantizar un efecto terapéutico óptimo. En la actualidad, las inyecciones intraarticulares en la articulación tibiotalar suelen realizarse mediante palpación, con tasas de precisión “bajas”, que oscilan entre el 67 y el 77%<sup>(31)</sup>. El valor añadido de la guía ecográfica parece ser limitado, ya que no mejora sistemáticamente la precisión de la inyección<sup>(32)</sup>.

En este contexto, Stornebrink *et al.*<sup>(14)</sup> investigaron el potencial de la artroscopia clínica con aguja como sistema de administración de ácido hialurónico en la articulación tibiotalar bajo anestesia local. Sus hallazgos sugieren una mejora de la precisión, con una administración intraarticular satisfactoria en el 88% de los casos (21 de 24 pacientes) y una tasa de precisión del 100% en los casos sin obliteración de la articulación anterior. Además, el procedimiento fue bien tolerado y no se notificaron complicaciones durante un periodo de seguimiento de 2 semanas. La tolerabilidad se vio reforzada por el hecho de que todos los pacientes (100%) indicaron que estarían dispuestos a someterse de nuevo al procedimiento.

### Lesiones sindesmóticas

Las lesiones sindesmóticas inestables se asocian con frecuencia a lesiones intraarticulares concomitantes, en particular lesiones cartilaginosas de la articulación del tobillo<sup>(33)</sup>. En una reciente serie prospectiva de casos, Walinga *et al.* demostraron que 15 de los 16 atletas de élite (94%) sometidos a fijación con botón y sutura presentaban lesiones concomitantes del cartílago, observadas mediante artroscopia con aguja. La mayoría de estas lesiones se clasificaron como leves (es decir, daño superficial del car-

tílago) y se localizaron predominantemente en la cúpula del astrágalo<sup>(34,35)</sup>. La identificación precoz y las intervenciones preventivas individualizadas pueden desempeñar un papel fundamental en la prevención de mayores daños en el cartílago durante la fase inicial subclínica de la cascada degenerativa<sup>(36)</sup>. Además, añadir una evaluación artroscópica con aguja puede confirmar o no el diagnóstico de una lesión sindesmótica inestable aguda o crónica de manera dinámica<sup>(37)</sup>.

### Sintomatología de pie y tobillo no diagnosticada

La artroscopia con aguja puede ofrecer importantes ventajas diagnósticas en los casos de síntomas persistentes en el tobillo en los que las modalidades estándar de imágenes, incluida la resonancia magnética (RM), no consiguen detectar la patología subyacente<sup>(9,17,38,39)</sup>. Dankert *et al.*<sup>(19)</sup> presentaron el caso de un paciente con dolor anteromedial crónico en el tobillo y síntomas mecánicos en el que repetidas RM no revelaron una lesión causal. Posteriormente, la artroscopia con aguja realizada en consulta identificó y permitió la extirpación de un cuerpo suelto óseo crónico, lo que produjo un alivio sintomático significativo<sup>(19)</sup>.

### Patología tendinosa

En los últimos años, la tendoscopia ha ganado cada vez más atención como técnica mínimamente invasiva para diagnosticar y tratar patologías tendinosas, incluidos los trastornos de los tendones peroneos, el tendón tibial posterior y el tendón de Aquiles<sup>(40-42)</sup>. En comparación con la cirugía abierta, la tendoscopia ofrece menores tasas de complicaciones, una recuperación más rápida y una mejor visualización, con un valor diagnóstico añadido sobre modalidades de imagen como la RM<sup>(43,44)</sup>. Sin embargo, las limitaciones asociadas a la tendoscopia convencional con artroscopios de varilla óptica reducen su viabilidad, especialmente con fines puramente diagnósticos o en entornos ambulatorios.

El uso de la artroscopia con aguja puede ayudar a superar estas limitaciones. Varios estudios cadavéricos han demostrado que este sistema proporciona una visualización excelente y un acceso quirúrgico seguro a estructuras tendinosas clave –incluidos los tendones tibial posterior, peroneo y de Aquiles–, sin causar daños iatrogénicos<sup>(45,46)</sup>. Sin embargo, hasta la fecha no se han realizado estudios clínicos.

### Riesgos/Complicaciones

Como ocurre con cualquier técnica emergente, la seguridad sigue siendo una consideración importante. Aunque

**Tabla 1. Pros y contras**

Pros	Contras
Los procedimientos pueden realizarse con anestesia local, sin necesidad de anestesia general ni regional, ni tiempo de quirófano	La conversión a artroscopia convencional o abierta no es posible bajo anestesia local
El estado de vigilia permite asesorar al paciente en tiempo real durante el procedimiento, lo que puede mejorar su comprensión y su experiencia general	Una anestesia local inadecuada puede provocar molestias o dolor
Reducción del uso de recursos sanitarios	El ángulo de visión de 0°, combinado con la naturaleza semirrígida del artroscopio y los instrumentos, requiere una curva de aprendizaje, sobre todo para los cirujanos más familiarizados con la artroscopia convencional
El abordaje mínimamente invasivo puede conducir a una recuperación más rápida, una menor pérdida de sangre y menos complicaciones relacionadas con la herida	La introducción del artroscopio puede resultar especialmente difícil en casos de obliteración del espacio articular debido a una artrosis terminal o a una extensa proliferación de partes blandas
La técnica de agarre tipo lápiz mejora la estabilidad y el control del artroscopio durante la manipulación	Posibilidad de desbridamiento inadecuado debido a las limitaciones técnicas del uso de instrumentos pequeños, como una rasuradora de 2 mm y una fresa de 3 mm

la artroscopia convencional suele ser segura, se producen complicaciones, aunque infrecuentes (1,5-11%), de las cuales las lesiones neurológicas son las más frecuentes<sup>(47)</sup>. Aunque la artroscopia con aguja es más pequeña y menos invasiva, las diferencias en el entorno (por ejemplo, procedimientos ambulatorios), el manejo del instrumental y la información visual pueden influir tanto en la incidencia como en el tipo de complicaciones, lo que dificulta las comparaciones directas con la artroscopia convencional.

Una revisión sistemática reciente (n = 1.624 pacientes) solo mostró complicaciones menores tras el uso de la artroscopia con aguja<sup>(48)</sup>. Esta revisión destaca la artroscopia con aguja como un procedimiento de bajo riesgo, con tasas de complicaciones notificadas entre el 0 y el 9,68%, todas ellas clasificadas como leves (grado I). El acontecimiento adverso más frecuente fue la respuesta vasovagal, que se produjo hasta en el 8,33% de los casos. Estos resultados refuerzan el perfil de seguridad favorable de la artroscopia con aguja.

### Pros y contras de la artroscopia con aguja

Al considerar la artroscopia con aguja en pacientes con patología de tobillo, es importante tener en cuenta los posibles pros y contras de antemano. En la **Tabla 1** se presenta un resumen de estas consideraciones.

### Conclusión

Este artículo ofrece una visión general del papel de la artroscopia con aguja en la patología intraarticular anterior

y posterior de la articulación del tobillo, incluidos los antecedentes históricos, la técnica quirúrgica, las indicaciones clínicas, las complicaciones y los pros y contras. Puede utilizarse para el tratamiento del pinzamiento del tobillo bajo anestesia local, así como apoyo para confirmar la inestabilidad sindesmótica y tratar simultáneamente posibles patologías intraarticulares. Además, puede mejorar la precisión de la administración intraarticular de agentes inyectables. La artroscopia con aguja también puede ofrecer valor diagnóstico en casos de síntomas persistentes en el tobillo en los que el diagnóstico por imagen convencional no consigue detectar la

patología subyacente. Como ocurre con cualquier técnica emergente, la seguridad sigue siendo una preocupación clave. No obstante, la artroscopia con aguja se considera un procedimiento de bajo riesgo.

Sin embargo, a pesar de lo prometedor de los estudios cadavéricos y clínicos, la bibliografía actual sigue siendo limitada. Aún no hay respuesta para cuestiones importantes, como la verdadera rentabilidad y eficacia del artroscopio de aguja y sus resultados clínicos a largo plazo. Sin embargo, se necesitan más investigaciones para establecer plenamente su función y determinar si sus ventajas tempranas pueden reproducirse sistemáticamente en entornos clínicos más amplios y entre distintos niveles de experiencia quirúrgica.

### Divulgaciones

El Departamento de Cirugía Ortopédica y Medicina Deportiva del University Medical Center de Ámsterdam recibió una beca de investigación sin restricciones de Arthrex. El Prof. Dr. Gino Kerkhoffs es asesor de Arthrex.

### Responsabilidades éticas

**Conflictos de intereses.** El autor Prof. Dr. Gino Kerkhoffs declara los siguientes conflictos de intereses: consultor de Arthrex.

**Financiación.** Este trabajo no ha sido financiado.

**Protección de personas y animales.** Los autores declaran que para esta investigación no se han realizado experimentos en seres humanos ni en animales.

**Confidencialidad de los datos.** Los autores declaran que han seguido los protocolos de su centro de trabajo sobre la publicación de datos de pacientes.

**Derecho a la privacidad y consentimiento informado.** Los autores declaran que en este artículo no aparecen datos de pacientes.

### Referencias

1. Van Dijk CN, van Bergen CJ. Advancements in ankle arthroscopy. *J Am Acad Orthop Surg.* 2008;16(11):635-46.
2. Vega J, Dalmau-Pastor M, Malagelada F, et al. Ankle Arthroscopy: An Update. *J Bone Joint Surg Am.* 2017;99(16):1395-407.
3. Vega J, Karlsson J, Kerkhoffs G, Dalmau-Pastor M. Ankle arthroscopy: the wave that's coming. *Knee Surg Sports Traumatol Arthrosc.* 2020;28(1):5-7.
4. Halbrecht JL, Jackson DW. Office arthroscopy: a diagnostic alternative. *Arthroscopy.* 1992;8(3):320-6.
5. Meister K, Harris NL, Indelicato PA, Miller G. Comparison of an optical catheter office arthroscope with a standard rigid rod-lens arthroscope in the evaluation of the knee. *Am J Sports Med.* 1996;24(6):819-23.
6. Patton GW, Zelichowski JE. Office-based ankle arthroscopy. *Clin Podiatr Med Surg.* 1994;11(3):513-22.
7. Small N, Del Gallo W. Chapter: Office Foot and Ankle Arthroscopy. En: Guhl James F, Boynton Melbourne D, Parisien Serge J (eds.). *Foot and ankle arthroscopy.* New York: Springer; 2004. pp. 257-63.
8. McMillan S, Schwartz M, Jennings B, et al. In-Office Diagnostic Needle Arthroscopy: Understanding the Potential Value for the US Healthcare System. *Am J Orthop (Belle Mead NJ).* 2017;46(5):252-6.
9. Zhang K, Crum RJ, Samuelsson K, et al. In-Office Needle Arthroscopy: A Systematic Review of Indications and Clinical Utility. *Arthroscopy.* 2019;35(9):2709-21.
10. Stornebrink T, Stufkens SAS, Appelt D, et al. 2-Mm Diameter Operative Tendoscopy of the Tibialis Posterior, Peroneal, and Achilles Tendons: A Cadaveric Study. *Foot Ankle Int.* 2020;41(4):473-8.
11. DiBartola AC, Rogers A, Kurzweil P, et al. In-Office Needle Arthroscopy Can Evaluate Meniscus Tear Repair Healing as an Alternative to Magnetic Resonance Imaging. *Arthrosc Sports Med Rehabil.* 2021;3(6):e1755-e60.
12. Gauci MO, Monin B, Rudel A, et al. In-Office Biceps Tenotomy with Needle Arthroscopy: A Feasibility Study. *Arthrosc Tech.* 2021;10(5):e1263-e8.
13. Kaplan DJ, Chen JS, Colasanti CA, et al. Needle Arthroscopy Cheilectomy for Hallux Rigidus in the Office Setting. *Arthrosc Tech.* 2022;11(3):e385-e90.
14. Stornebrink T, Stufkens SAS, Mercer NP, et al. Can bedside needle arthroscopy of the ankle be an accurate option for intra-articular delivery of injectable agents? *World J Orthop.* 2022;13(1):78-86.
15. Colasanti CA, Mercer NP, García JV, et al. In-Office Needle Arthroscopy for the Treatment of Anterior Ankle Impingement Yields High Patient Satisfaction With High Rates of Return to Work and Sport. *Arthroscopy.* 2022;38(4):1302-11.
16. Mercer NP, Samsonov AP, Dankert JF, et al. Improved Clinical Outcomes and Patient Satisfaction of In-Office Needle Arthroscopy for the Treatment of Posterior Ankle Impingement. *Arthrosc Sports Med Rehabil.* 2022;4(2):e629-e38.
17. Gill TJ, Safran M, Mandelbaum B, et al. A Prospective, Blinded, Multicenter Clinical Trial to Compare the Efficacy, Accuracy, and Safety of In-Office Diagnostic Arthroscopy With Magnetic Resonance Imaging and Surgical Diagnostic Arthroscopy. *Arthroscopy.* 2018;34(8):2429-35.
18. Stornebrink T, Janssen SJ, Kievit AJ, et al. Bacterial arthritis of native joints can be successfully managed with needle arthroscopy. *J Exp Orthop.* 2021;8(1):67.
19. Dankert JF, Shimozone Y, Williamson ERC, Kennedy JG. Application of nano arthroscopy in the office setting for the removal of an intra-articular loose osseous body not identified by magnetic resonance imaging: A case report. *Foot Ankle Surg.* 2021;1(1):100012.
20. Stornebrink T, Altink JN, Appelt D, et al. Two-millimetre diameter operative arthroscopy of the ankle is safe and effective. *Knee Surg Sports Traumatol Arthrosc.* 2020;28(10):3080-6.
21. Inoue J, Yasui Y, Sasahara J, et al. Comparison of Visibility and Risk of Neurovascular Tissue Injury Between Portals in Needle Arthroscopy of the Anterior Ankle Joint: A Cadaveric Study. *Orthop J Sports Med.* 2023;11(6):23259671231174477.
22. Takao M, Uchio Y, Shu N, Ochi M. Anatomic bases of ankle arthroscopy: study of superficial and deep peroneal nerves around anterolateral and antero-central approach. *Surg Radiol Anat.* 1998;20(5):317-20.
23. Stornebrink T, Walinga AB, Stufkens SAS, Kerkhoffs G. Wide-Awake Needle Arthroscopy of the Anterior Ankle: A Standardized Approach. *Arthrosc Tech.* 2024;13(4):102901.
24. Chen JS, Kaplan DJ, Colasanti CA, et al. Posterior Hind-foot Needle Endoscopy in the Office Setting. *Arthrosc Tech.* 2022;11(3):e273-e8.
25. Van Dijk CN, Scholten PE, Krips R. A 2-portal endoscopic approach for diagnosis and treatment of posterior ankle pathology. *Arthroscopy.* 2000;16(8):871-6.
26. Van Dijk CN, Vuurberg G, Batista J, d'Hooghe P. Posterior ankle arthroscopy: current state of the art. *J ISAKOS.* 2017;2(5):269-77.
27. Tol JL, van Dijk CN. Anterior ankle impingement. *Foot Ankle Clin.* 2006;11(2):297-310, vi.
28. Tol JL, Verheyen CP, van Dijk CN. Arthroscopic treatment of anterior impingement in the ankle. *J Bone Joint Surg Br.* 2001;83(1):9-13.
29. Zwiers R, Wiegerinck JI, Murawski CD, et al. Surgical treatment for posterior ankle impingement. *Arthroscopy.* 2013;29(7):1263-70.
30. Zwiers R, Wiegerinck JI, Murawski CD, et al. Arthroscopic Treatment for Anterior Ankle Impingement: A Systematic Review of the Current Literature. *Arthroscopy.* 2015;31(8):1585-96.
31. Hall MM. The accuracy and efficacy of palpation versus image-guided peripheral injections in sports medicine. *Curr Sports Med Rep.* 2013;12(5):296-303.

32. Gilliland CA, Salazar LD, Borchers JR. Ultrasound versus anatomic guidance for intra-articular and periarticular injection: a systematic review. *Phys Sportsmed*. 2011;39(3):121-31.
33. Rellensmann K, Behzadi C, Usseglio J, et al. Acute, isolated and unstable syndesmotic injuries are frequently associated with intra-articular pathologies. *Knee Surg Sports Traumatol Arthrosc*. 2021;29(5):1516-22.
34. Walinga AB, Dahmen J, Stornebrink T, et al. Fifteen out of 16 elite athletes showed concomitant low-grade cartilage lesions of the ankle with unstable syndesmotic injuries: concerns from a prospective case series. *BMJ Open Sport Exerc Med*. 2024;10(1):e001879.
35. Walinga AB, Dahmen J, Stornebrink T, Kerkhoffs G. Needle Arthroscopic Inspection and Treatment of (Osteo)chondral Lesions of the Ankle in Unstable Syndesmotic Injuries Treated With Suture Button Fixation: A Standardized Approach. *Arthrosc Tech*. 2023;12(7):e1121-e6.
36. Dahmen J, Karlsson J, Stufkens SAS, Kerkhoffs G. The ankle cartilage cascade: incremental cartilage damage in the ankle joint. *Knee Surg Sports Traumatol Arthrosc*. 2021;29(11):3503-7.
37. Lubberts B, Massri-Pugin J, Guss D, et al. Arthroscopic Assessment of Syndesmotic Instability in the Sagittal Plane in a Cadaveric Model. *Foot Ankle Int*. 2020;41(2):237-43.
38. Amin N, McIntyre L, Carter T, et al. Cost-Effectiveness Analysis of Needle Arthroscopy Versus Magnetic Resonance Imaging in the Diagnosis and Treatment of Meniscal Tears of the Knee. *Arthroscopy*. 2019;35(2):554-62.e13.
39. DiBartola AC, Rogers A, Kurzweil P, et al. In-Office Needle Arthroscopy Can Evaluate Meniscus Tear Repair Healing as an Alternative to Magnetic Resonance Imaging. *Arthrosc Sports Med Rehabil*. 2021;3(6):e1755-e60.
40. Kennedy JG, van Dijk PA, Murawski CD, et al. Functional outcomes after peroneal tendoscopy in the treatment of peroneal tendon disorders. *Knee Surg Sports Traumatol Arthrosc*. 2016;24(4):1148-54.
41. Cychosz CC, Phisitkul P, Barg A, et al. Foot and ankle tendoscopy: evidence-based recommendations. *Arthroscopy*. 2014;30(6):755-65.
42. Bulstra GH, Olsthoorn PG, Niek van Dijk C. Tendoscopy of the posterior tibial tendon. *Foot Ankle Clin*. 2006;11(2):421-7, viii.
43. Vega J, Batista JP, Golanó P, et al. Tendoscopic groove deepening for chronic subluxation of the peroneal tendons. *Foot Ankle Int*. 2013;34(6):832-40.
44. Vega J, Cabestany JM, Golanó P, Pérez-Carro L. Endoscopic treatment for chronic Achilles tendinopathy. *Foot Ankle Surg*. 2008;14(4):204-10.
45. Kanakamedala A, Chen JS, Kaplan DJ, et al. In-Office Needle Tendoscopy of the Peroneal Tendons. *Arthrosc Tech*. 2022;11(3):e365-e71.
46. Dankert JF, Mercer NP, Kaplan DJ, et al. In-Office Needle Tendoscopy of the Tibialis Posterior Tendon with Concomitant Intervention. *Arthrosc Tech*. 2022;11(3):e339-e45.
47. Yammine K, Assi C. Neurovascular and tendon injuries due to ankle arthroscopy portals: a meta-analysis of interventional cadaveric studies. *Surg Radiol Anat*. 2018;40(5):489-97.
48. Walinga AB, van der Stappen T, Kerkhoffs GMMJ, Emanuel KS. Only Minor Complications are Reported After Needle Arthroscopy: A Systematic Review. *Arthrosc Sports Med Rehabil*. 2025:101158.