



## FRACTURAS DE LA CINTURA ESCAPULOHUMERAL

Coordinador: Eduardo Sánchez Alepuz

Servicio de Traumatología y Cirugía Ortopédica. Unión de Mutuas. Valencia

# Opciones terapéuticas en las fracturas distales de clavícula

J. V. Díaz<sup>1</sup>, I. Peregrín<sup>1</sup>, J. Zurriaga<sup>1</sup>, R. Catalá<sup>1</sup>, M. Miniño<sup>1</sup>, P. Vila<sup>1</sup>, E. Sánchez-Alepuz<sup>1,2</sup>

<sup>1</sup> Servicio de Cirugía Ortopédica y Traumatología. Hospital IMED Valencia. Burjassot, Valencia

<sup>2</sup> Servicio de Cirugía Ortopédica y Traumatología. Unión de Mutuas. Valencia

### Correspondencia:

Dr. José Vicente Díaz Martínez

Correo electrónico: [jvdiaz@imedhospitales.com](mailto:jvdiaz@imedhospitales.com)

Recibido el 30 de mayo de 2019

Aceptado el 24 de octubre de 2019

Disponible en Internet: noviembre de 2019

### RESUMEN

Las fracturas de clavícula son una entidad bastante frecuente debido a la localización subcutánea del hueso. Las fracturas de clavícula distal representan únicamente el 15-28% de las fracturas, aunque suponen entre el 30 y el 45% de los casos de pseudoartrosis; por ello, debemos plantearnos el tratamiento quirúrgico de entrada. Gran variedad de especialistas han propuesto sus propios sistemas de clasificación, cada uno con sus propias ventajas e inconvenientes. El tratamiento y los resultados de la fractura de extremo distal de la clavícula dependen del desplazamiento y de la lesión de los ligamentos coracoclaviculares (CC), que hacen que la fractura sea inestable. Hay numerosas modalidades de tratamiento disponibles para su manejo. Hasta la fecha no se ha descrito ninguna técnica *gold standard*.

**Palabras clave:** Fractura. Clavícula distal. Manejo terapéutico. Clasificación. Tratamiento.

### ABSTRACT

#### Therapeutic options in distal clavicle fractures

Clavicle fractures are quite common due to the subcutaneous location of the bone. The distal clavicle fractures represent only 15-28% of the fractures, they represent between 30 and 45% of the cases of pseudoarthrosis; for this reason, we must consider the surgical treatment of entrance. A great variety of specialists have proposed their own classification systems, each with its own advantages and disadvantages. The treatment and results of the fracture of the distal end of the clavicle depend on the displacement and injury of the coracoclavicular ligaments, which make the fracture unstable. There are numerous treatment modalities available for its management. To date, no gold standard technique has been described.

**Key words:** Fracture. Distal Clavicle. Therapeutic Management. Classification. Treatment.



<https://doi.org/10.24129/j.retla.02204.fs1905013>

© 2019 Sociedad Española de Traumatología Laboral. Publicado por Imaidea Interactiva en FONDOSCIENCE® ([www.fondoscience.com](http://www.fondoscience.com)). Este es un artículo Open Access bajo la licencia CC BY-NC-ND ([www.creativecommons.org/licenses/by-nc-nd/4.0/](http://www.creativecommons.org/licenses/by-nc-nd/4.0/)).

## Introducción

Las fracturas de clavícula son una entidad bastante frecuente debido a la localización subcutánea del hueso. Representan el 10% de las fracturas de todos los huesos<sup>(1,2)</sup>. Se clasifican en: fracturas proximales, de tercio medio y distales. A pesar de que las fracturas de clavícula distal representan únicamente el 15-28% de las fracturas, suponen entre el 30 y el 45% de los casos de pseudoartrosis; por ello, debemos plantearnos el tratamiento quirúrgico de entrada<sup>(3)</sup>.

Neer<sup>(1)</sup> clasificó estas fracturas según la ubicación de la línea de fractura en relación con los ligamentos coracoclaviculares (CC) y la articulación acromioclavicular (AC). Las fracturas claviculares distales inestables, clasificadas por Neer como de tipo II y V, presentan un desafío único para la fijación quirúrgica debido al pequeño tamaño y la conminución del fragmento lateral, la ruptura de los ligamentos CC y las grandes fuerzas de deformación en los fragmentos de fractura<sup>(4)</sup>.

Gran variedad de tratamientos quirúrgicos han sido descritos en la literatura<sup>(5-7)</sup>. Tanto fijaciones rígidas como en la actualidad fijaciones más dinámicas. Desde la fijación CC, de tipo sutura como EndoButton® y/o tornillo, hasta dispositivos de fijación de fractura tales como agujas de Kirschner (AK) claviculares, placa de bloqueo clavicular, tornillo con extensión lateral, cableado de banda de tensión y fijación transacromial con suturas.

Durante años tanto la placa de gancho como la placa de bloqueo han mostrado excelentes resultados<sup>(8,9)</sup>. Desafortunadamente, no todos los patrones de fractura son candidatos idóneos para este tratamiento. Además, estas placas de base superior pueden ser prominentes y a menudo es necesario un segundo procedimiento quirúrgico para su extracción<sup>(10)</sup>. En respuesta a estas limitaciones, se han descrito nuevas técnicas que se modelan conceptualmente después de las técnicas utilizadas para tratar quirúrgicamente las luxaciones de la articulación AC<sup>(10)</sup>. Estas técnicas más actualizadas logran la consolidación de la fractura al reducir el fragmento de fractura medial al fragmento lateral mediante el uso de dispositivos con sutura de bajo perfil que se fijan a la apófisis coracoides<sup>(10,11)</sup>. Recientemente, varios estudios que utilizaron estas técnicas de estabilización CC para tratar fracturas claviculares distales inestables han demostrado excelentes resultados clínicos y radiográficos con bajos índices generales de complicaciones<sup>(11)</sup>. A pesar de estos resultados alentadores, el rendimiento biomecánico de estas técnicas no ha sido evaluado.

El objetivo de este trabajo es realizar una revisión actualizada del manejo de las fracturas distales de clavícula, teniendo en cuenta la clasificación y sus diferentes opciones terapéuticas.

## Clasificación

Gran variedad de especialistas han propuesto sus propios sistemas de clasificación, cada uno con sus propias ventajas e inconvenientes. Inicialmente, Allman<sup>(12)</sup> clasificó las fracturas de clavícula en 3 tipos según su localización anatómica sin ningún significado pronóstico. Posteriormente, Nordqvist y Petersson las clasificaron según el desplazamiento y la conminución<sup>(2)</sup>. Robinson propuso una clasificación más útil en 3 tipos básicos, tercio medial, tercio lateral y tercio distal, que se dividieron en función del desplazamiento, la angulación, la extensión intraarticular y la conminución<sup>(13)</sup>. Para la fractura del extremo distal en sí, la clasificación de Craig<sup>(14)</sup> y Neer<sup>(1)</sup> es más útil para el pronóstico y el tratamiento. Mientras que la clasificación de Craig abarca toda la clavícula, Neer es específico para las fracturas del extremo distal. Básicamente, estas clasificaciones se basan en la ubicación de la fractura en relación con el ligamento CC y su integridad. El tipo 1 de Neer es una fractura lateral a la unión del ligamento CC, que tiene un desplazamiento muy mínimo. El tipo 2 es medial a la unión del ligamento. De nuevo se divide en 2A y 2B. En el tipo 2A, los ligamentos conoides y trapezoidales están unidos al fragmento distal y en el 2B el conoide se separa del fragmento proximal, mientras que el trapezoide está unido al fragmento distal. El tipo 3 es con extensión intraarticular. El tipo 4 se presenta en niños, donde una manga perióstica se expulsa de la corteza inferior con el ligamento CC y el fragmento medial se desplaza hacia arriba. El tipo 5 es similar al tipo 2, que implica una avulsión que deja un fragmento cortical inferior unido al ligamento CC. Los tipos 2 y 5 son los inestables, que tienen muchas controversias en su manejo. En las de tipo 2, el fragmento de clavícula distal se somete a tracción distal por el peso del brazo, así como a medial por los músculos pectorales y al *Latissimus dorsi*, mientras que el fragmento proximal es arrastrado posteriormente por el trapecio. Estas fuerzas contribuyen al desplazamiento de la fractura y la naturaleza inestable de las fracturas de tipo 2.

En los países de habla alemana, la clasificación según Jäger y Breitner ganó gran reconocimiento. El tipo 1 después de Jäger y Breitner<sup>(15)</sup> es idéntico al del grupo de clasificación de Neer 1. El tipo 2, por otro lado, se refiere a una fractura entre ligamentos en esta clasificación y se subdivide en tipo 2a con rotura del ligamento conoide y tipo 2b con rotura del trapezoide. El tipo 2a después de Jäger y Breitner corresponde así al tipo 2B de Neer. En consecuencia, los autores consideran que este tipo es inestable debido a la tracción del músculo trapecio, lo que da como resultado un mayor riesgo de desarrollo de una pseudoartrosis y, por lo tanto, debe plantearse de entrada el tratamiento quirúrgico. En contraste, el tipo 2b después se consideró estable, ya que

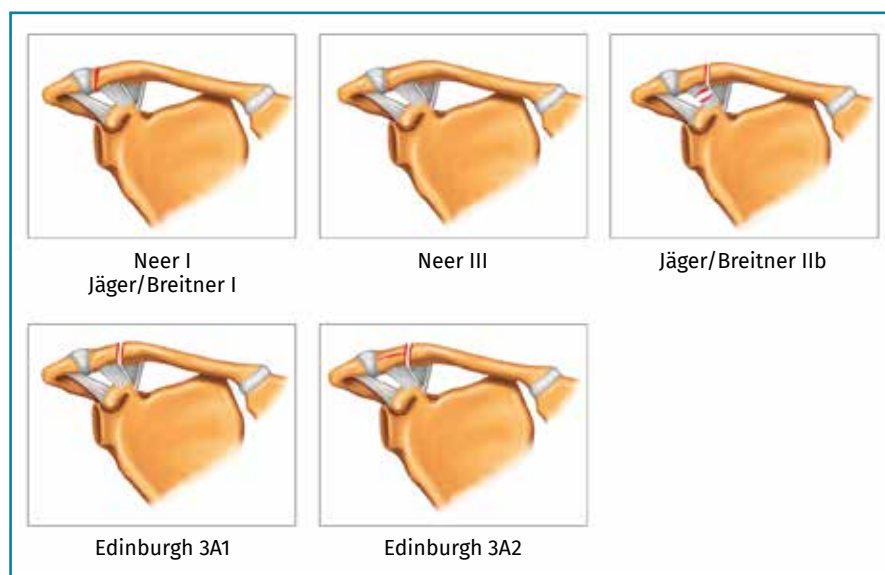


Figura 1. Clasificaciones de las fracturas estables del extremo distal de la clavícula.

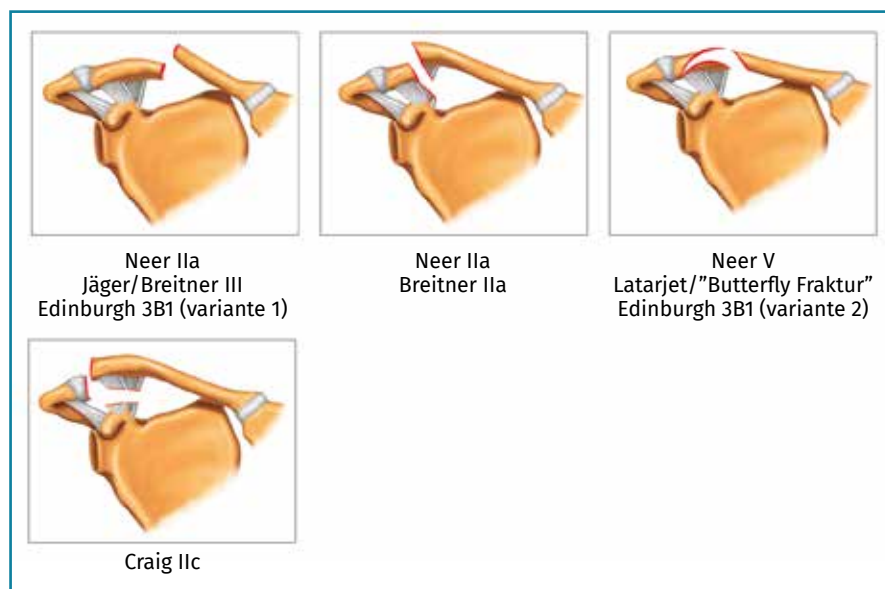


Figura 2. Clasificaciones de las fracturas inestables del extremo distal de la clavícula.

la suspensión escapuloclavicular se obtiene a través del ligamento conoide y, por lo tanto, rara vez se produce un desplazamiento vertical del fragmento medial. Sin embargo, el tipo 2b según Jäger y Breitner da lugar a una inestabilidad horizontal. Esto se caracteriza por una desviación consecutiva del fragmento medial a dorsal. El tipo 3 se corresponde con el tipo 2a de Neer y es funcionalmente similar al tipo 2a según Jäger y Breitner. Las Figuras 1 y 2 muestran las diferentes clasificaciones y sus correspondencias organizándose en 2 grupos: estables e inestables.

## Manejo terapéutico

El tratamiento y los resultados de la fractura de extremo distal de la clavícula dependen del desplazamiento y de la lesión de los ligamentos CC, que hacen que la fractura sea inestable. Las lesiones de tipo 1 que generalmente se mantienen estables sin desplazamiento se manejan de manera conservadora con un cabestrillo para soportar el peso de la extremidad. Las lesiones de tipo 3 se manejan de manera similar a las de tipo 1, teniendo en cuenta que pueden derivar en artrosis de la articulación AC que necesitará una resección quirúrgica del fragmento distal. El tipo 4 es solo una alteración del periostio en niños, lo que conservadoramente resulta en unión y remodelación. El manejo de los tipos 2 y 5 es el tema más controvertido. Ambos son similares en inestabilidad y desplazamiento, pudiéndose considerar una entidad conjunta. Hay numerosas modalidades de tratamiento disponibles para su manejo. Hasta la fecha no se ha descrito ninguna técnica *gold standard*.

El tratamiento disponible se puede dividir en:

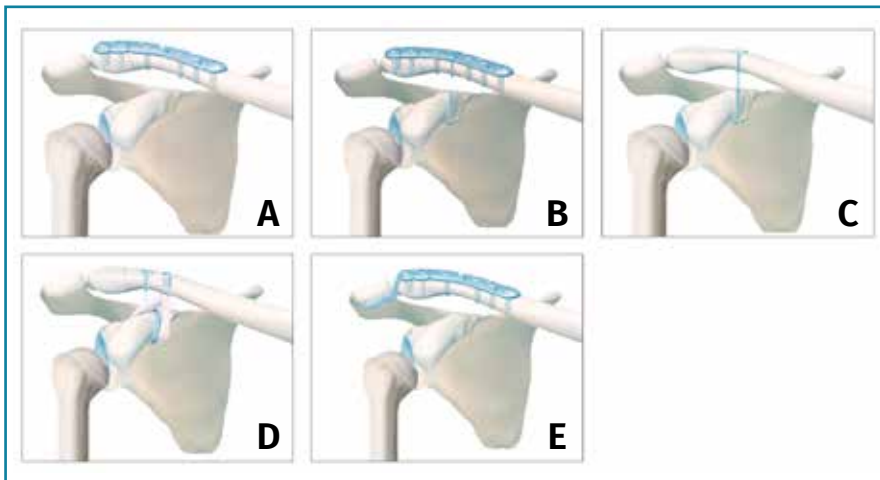
1. Tratamiento conservador.
2. Fijación rígida y osteosíntesis con placa de bloqueo, fijación con placa de gancho, fijación con placa de bloqueo de radio distal, tornillos CC, fijación con pines.
3. Fijación flexible con AK, cableado de banda de tensión, dispositivos con sutura, cinta de

Vicryl, injerto de dacrón para la reconstrucción del ligamento CC, fijación con sutura más autoinjerto tendinoso.

## Opciones quirúrgicas

### Placa de bloqueo con/sin fijación coracoclavicular (Figuras 3A y 3B)

Las fracturas inestables (Figura 2) son adecuadas para la osteosíntesis con placa. Debido a la inestabilidad que ca-



**Figura 3.** Opciones terapéuticas en las fracturas del extremo distal de la clavícula.

racteriza a estas fracturas, la fijación del fragmento medial a la placa y a la coracoides generalmente se puede considerar, ya que aumenta la estabilidad<sup>(16)</sup>. Debido a la conexión existente entre el fragmento lateral y los ligamentos AC, este método puede restaurar la estabilidad horizontal y vertical. Martetschläger *et al.*<sup>(17)</sup> pudieron demostrar que con esta técnica la tasa de luxaciones AC secundarias y pseudoartrosis disminuye, y los pacientes recuperan la movilidad completa del hombro sin dolor en las primeras 10 semanas. El uso de tornillos de ángulo estable no es un requisito para la consolidación ósea, pero el uso de tornillos estables de ángulo variable favorece el anclaje del fragmento lateral. Algunos sistemas de placa permiten la incorporación de la fijación CC en un orificio de la placa, pero también es eficaz anudarlo a las roscas que pasan a través de los orificios de la placa. Una fijación debajo o detrás de la placa tiene la ventaja de que en el caso de requerir la extracción del material de osteosíntesis, se puede dejar la fijación CC.

### Placa de gancho (Figura 3E)

Para tratar las diferentes fracturas de clavícula distal, la placa de gancho se puede considerar como un implante universal. Su ventaja radica en el hecho de que las fuerzas de dislocación mencionadas se transmiten a través del gancho al acromion y, por lo tanto, se neutralizan a través de la zona de fractura. De este modo, las fracturas ubicadas muy lateralmente pueden tratarse con una placa de gancho, en la que no se pueden anclar tornillos en el fragmento lateral. Mediante el uso de placas con diferente profundidad de gancho también se pueden realizar variaciones anatómicas.

En la literatura, se pueden encontrar buenos resultados clínicos para el tratamiento con la placa<sup>(18-20)</sup>. Los

micromovimientos entre la placa de gancho y el acromion pueden ser beneficiosos para la curación ósea en la cara lateral de la clavícula. En contraste, existe una alta tasa de complicaciones con la placa de gancho y el pinzamiento subacromial es más frecuente, junto con la osteolisis, la fractura del acromion y las lesiones del manguito rotador, que pueden conducir a malos resultados clínicos<sup>(18)</sup>. Otro problema es la extracción del implante. Existe un consenso acerca de que la placa debe retirarse, pero el momento más adecuado para la extracción del implante está en debate. Si bien

algunos autores recomiendan la extracción de la placa de gancho después de 3 a 6 meses debido a la amenaza de osteolisis del acromion, en algunos casos la consolidación puede estar en riesgo en este momento<sup>(21,22)</sup>.

Por lo tanto, los autores de un metaanálisis reciente concluyen que la placa de gancho en su totalidad no se recomienda como tratamiento primario para la fractura distal de clavícula debido a su elevada tasa de complicaciones<sup>(23)</sup>.

### Agujas de Kirschner

La técnica de fijación AC con agujas y sin cerclaje de alambre se ha utilizado con frecuencia durante muchos años, pero se está abandonando debido a la alta tasa de complicaciones que reporta la literatura. Las principales complicaciones de esta técnica son la migración de las agujas, el fracaso del implante, la infección y una alta tasa de pseudoartrosis<sup>(4,24)</sup>. Eskola *et al.*<sup>(25)</sup> reportaron excelentes resultados clínicos y elevado índice de satisfacción en el 95% de los casos después de la fijación con AK, con una tasa de pseudoartrosis del 23%. Kona *et al.*<sup>(4)</sup> publicaron un 53% de resultados satisfactorios con un 31% de infecciones o pseudoartrosis. Otros de sus inconvenientes son la necesidad de extracción y no poder realizar una movilización precoz.

### Fijación coracoclavicular aislada y otras técnicas

La fijación con tornillo CC (tornillo Bosworth) es una técnica muy descrita en esta patología<sup>(26)</sup>. Las principales complicaciones son el aflojamiento del tornillo, la colocación incorrecta, la falla del implante y la marcada limitación de la función del hombro al bloquear la rotación clavi-

cular<sup>(24,27)</sup>. Por lo tanto, este procedimiento rígido ha sido abandonado en gran parte en favor de los procedimientos de cerclaje CC. Rokito *et al.*<sup>(28)</sup> compararon un método de cerclaje subcoracoideo transclavicular con material de sutura no reabsorbible con el tratamiento conservador. En este estudio, se encontró una cura completa de los tipos de fracturas inestables en comparación con un 44% de pseudoartrosis en el grupo conservador. Sin embargo, no hubo diferencias significativas en el resultado funcional de ambos grupos después de un seguimiento medio de 59 meses. Se ha realizado un desarrollo ulterior de estos procedimientos asistidos por artroscopia, que en su mayoría utilizan una fijación mediante botón transcoracoide y transclavicular<sup>(29,30)</sup> (Figura 3C). Las primeras series de casos de tratamiento exclusivamente artroscópico de las fracturas de Neer 2A, 2B y 5 describen buenos resultados clínicos. En una serie de casos con 21 pacientes, la puntuación media del test de Constant fue de 95 puntos 2 años después de la intervención. Las complicaciones incluyeron capsulitis adhesiva transitoria, artrosis sintomática de la AC y pseudoartrosis después de la falla del implante<sup>(29)</sup>. Otros métodos combinan el botón CC con cerclaje coracoideo mediante injerto autólogo con semitendinoso fijado con tornillo interferencial<sup>(31,32)</sup> (Figura 3D).

La reducción anatómica y la osteosíntesis de las placas se pueden combinar en técnica abierta con las ventajas de la fijación artroscópica CC. Una de sus principales ventajas es que es un procedimiento mínimamente invasivo, mientras que un cerclaje CC de arquitectura abierta requiere una incisión más larga. En la literatura, los pacientes con cerclaje abierto son más propensos a desarrollar osificaciones heterotópicas, aunque estas son asintomáticas<sup>(21)</sup>. Otra ventaja de la técnica artroscópica reside en el tratamiento de patologías concomitantes. En las luxaciones AC de grado más alto, se ha reportado una prevalencia de patologías concomitantes glenohumorales del 10-30%<sup>(33)</sup>. Las lesiones más frecuentes son las lesiones SLAP y el daño del manguito rotador posterosuperior. Se debe suponer que las patologías glenohumorales que se acompañan se pueden encontrar en una forma similar en las fracturas distales de clavícula, pero la importancia que tienen para la decisión de tratamiento aún está abierta. Las posibles desventajas de la fijación CC asistida por artroscopia se pueden encontrar en la apertura necesaria del intervalo del rotador y en el tiempo y los gastos adicionales.

### Discusión

Un sistema de clasificación debería ser reproducible con un alto nivel de confiabilidad inter- e intraobservador, debería ayudar a un tratamiento apropiado y ser capaz de predecir el resultado<sup>(2)</sup>. Especialmente, un sistema de clasificación de fracturas debe ser lo suficientemente simple

para ser prácticamente útil y lo suficientemente robusto para incluir todos los patrones de fractura. Se han propuesto varios sistemas de clasificación para las fracturas distales de la clavícula<sup>(1,2,4)</sup>. En 1967, Allman<sup>(12)</sup> clasificó las fracturas de clavícula en 3 tipos según la ubicación anatómica sin ningún significado de diagnóstico. En 1998, Robinson<sup>(13)</sup> clasificó las fracturas de la clavícula en tercio lateral, tercio medial y las fracturas diafisarias, y las dividió en función del desplazamiento, la angulación, la extensión intraarticular y la conminución. Sin embargo, estos sistemas de clasificación no fueron específicos para las fracturas de clavícula distal y consideran la clavícula completa.

La clasificación de Neer<sup>(1)</sup> para fracturas de clavícula distal es la preferida por los autores, que se basa en la ubicación de la fractura en relación con los ligamentos CC; ha sido ampliamente utilizada desde la década de 1960. En 1990, Rockwood<sup>(34)</sup> introdujo un sistema de clasificación más detallado al expandir el sistema de clasificación Neer original. Esta clasificación se utiliza con mayor frecuencia para el diagnóstico y el tratamiento de las fracturas de clavícula distales. Muchos cirujanos confían en los sistemas de clasificación Neer o Neer modificados para ayudar en la toma de decisiones para el tratamiento. Sin embargo, han experimentado tipos de fracturas inclasificables que no podrían clasificarse utilizando estos sistemas, lo que lleva a una confusión sobre el tratamiento adecuado. De ahí gran parte de la variabilidad entre los cirujanos a la hora de elegir una opción quirúrgica u otra.

Si bien las publicaciones actuales describen muchos procedimientos para el tratamiento de estas fracturas inestables, no se ha determinado ningún consenso ni patrón de oro<sup>(4,8,23)</sup>. Debido a que no existe un alto nivel de evidencia en la literatura, los métodos de fijación generalmente se deciden de acuerdo con el tamaño y la calidad del fragmento distal y la preferencia del cirujano. Hasta ahora, no se han realizado estudios que introduzcan un algoritmo de tratamiento, incluidos los métodos de fijación, de acuerdo con la clasificación de las fracturas de clavícula distales. Aunque la decisión puede depender de la condición general o de los requisitos individuales del paciente, las fracturas de tipo 1 pueden tratarse de manera conservadora y las fracturas de tipo 2 generalmente se tratan de manera quirúrgica. No hay duda de que las fracturas de tipo 2A pueden solucionarse utilizando una placa de bloqueo porque el fragmento distal es lo suficientemente largo como para obtener una estabilidad<sup>(17)</sup>. Las fracturas de tipo 2D se pueden reparar utilizando una placa de bloqueo precontorneada o una placa de gancho con o sin cerclaje, en función de la conminución y el tamaño del fragmento<sup>(17,19)</sup>. El tratamiento de las fracturas de tipo 2B es controvertido y puede emplear varias técnicas. Las opciones quirúrgicas incluyen una fijación CC firme o flexible (con tornillo, dispositivo de botón de sutura, polidioxanona o cable), cableado con banda de tensión, placa



de gancho o placa de bloqueo preconstruida con o sin fijación CC<sup>(20-25)</sup>.

Varios estudios han reportado que la fijación de la placa de gancho mostró buenos resultados clínicos cuando se utilizó para las fracturas de clavícula distal de tipo 2 de Neer<sup>(7,8)</sup>. Las opciones de tratamiento para las fracturas de tipo 2C incluyen la fijación CC o la fijación intramedular transacromial debido a que el fragmento distal es demasiado pequeño para obtener la capacidad de prueba absoluta con una placa de bloqueo precontorneada<sup>(16)</sup>. Recientemente, la estabilización CC asistida artroscópica con un dispositivo de botón de sutura se sugiere como una opción útil para las fracturas de tipo 2B y 2C<sup>(29,30)</sup>. Se necesitan más estudios que aporten algoritmos claros, sobre todo para el manejo quirúrgico de las fracturas de extremo distal de la clavícula.

## Conclusión

Existe una gran variedad de clasificaciones y opciones terapéuticas en las fracturas del extremo distal de la clavícula. En las fracturas estables no desplazadas podemos optar por el tratamiento conservador, mientras que en las inestables o desplazadas disponemos de una amplia gama de opciones quirúrgicas que han reportado buenos resultados.

## Responsabilidades éticas

**Protección de personas y animales.** Los autores declaran que para esta investigación no se han realizado experimentos en seres humanos ni en animales.

**Confidencialidad de los datos.** Los autores declaran que han seguido los protocolos de su centro de trabajo sobre la publicación de datos de pacientes.

**Derecho a la privacidad y consentimiento informado.** Los autores declaran que en este artículo no aparecen datos de pacientes.

**Financiación.** Los autores declaran que este trabajo no ha sido financiado.

**Conflicto de interés.** Los autores declaran no tener ningún conflicto de intereses.

## Bibliografía

- Neer CS. Fracture of the distal clavicle with detachment of the coracoclavicular ligaments in adults. *J Trauma*. 1963;3:99-110.
- Nordqvist A, Petersson C. The incidence of fractures of the clavicle. *Clin Orthop Relat Res*. 1994;300:127-32.
- Boonard M, Sumanont S, Arirachakaran A, Sikarinkul E, Ratanapongpean P, Kanchanatawan W, et al. Fixation method for treatment of unstable distal clavicle fracture: systematic review and network meta analysis. *Eur J Orthop Surg Traumatol*. 2018 Aug;28(6):1065-78.
- Yagnik GP, Brady PC, Zimmerman JP, Jordan CJ, Porter DA. A biomechanical comparison of new techniques for distal clavicular fracture repair versus locked plating. *J Shoulder Elbow Surg*. 2019 May;28(5):982-8.
- Kona J, Bosse MJ, Staeheli JW, Rosseau RL. Type II distal clavicle fractures: a retrospective review of surgical treatment. *J Orthop Trauma*. 1990;4(2):115-20.
- Ballmer FT, Gerber C. Coracoclavicular screw fixation for unstable fractures of the distal clavicle. A report of five cases. *J Bone Joint Surg Br*. 1991;73(2):291-4.
- Goldberg JA, Bruce WJ, Sonnabend DH, Walsh WR. Type 2 fractures of the distal clavicle: a new surgical technique. *J Shoulder Elbow Surg*. 1997;6(4):380-2.
- Zhang C, Huan J, Luo Y, Sun H. Comparison of the efficacy of a distal clavicular locking plate versus a clavicular hook plate in the treatment of unstable distal clavicle fractures and a systematic literature review. *Int Orthop*. 2014;38:1461-8.
- Oh JH, Kim SH, Lee JA, Shin SH, Gong HS. Treatment of distal clavicle fracture: a systematic review of treatment modalities in 425 fractures. *Arch Orthop Trauma Surg*. 2011;131:525-33.
- Hanflik A, Hanypsiak BY, Greenspoon J, Friedman DJ. Open reduction internal fixation of distal clavicle fracture with supplementary button coracoclavicular fixation. *Arthrosc Tech*. 2014;3:e551-4.
- Zheng YR, Lu YC, Liu CT. Treatment of unstable distal-third clavicle fractures using minimal invasive closed loop double endobutton technique. *J Orthop Surg Res*. 2019 Jan 31;14(1):37.
- Allman Jr FL. Fractures and ligamentous injuries of the clavicle and its articulation. *J Bone Joint Surg Am*. 1967;49:774-84.
- Robinson CM, Cairns DA. Primary nonoperative treatment of displaced lateral fractures of the clavicle. *J Bone Joint Surg Am*. 2004 Apr;86A(4):778-82.
- Craig EV. Fractures of the clavicle. En: Rockwood CA, Matsen FA (eds.). *The Shoulder*. Philadelphia: WB Saunders; 1990. pp. 367-412.
- Jäger M, Breitner S. Therapiebezogene Klassifikation der lateralen Claviculafraktur. *Unfallheilkunde*. 1984;87:467-73.
- Madsen W, Yaseen Z, LaFrance R, Chen T, Awad H, Maloney M, Voloshin I. Addition of a suture anchor for coracoclavicular fixation to a superior locking plate improves stability of type IIB distal clavicle fractures. *Arthroscopy*. 2013 Jun;29(6):998-1004.
- Martetschlager F, Kraus TM, Schiele CS, Sandmann G, Siebenlist S, Braun KF, et al. Treatment for unstable distal clavicle fractures (Neer 2) with locking T-plate and additional PDS cerclage. *Knee Surg Sports Traumatol Arthrosc*. 2013 May;21(5):1189-94.
- Chiang CL, Yang SW, Tsai MY, Kuen-Huang Chen C. Acromion osteolysis and fracture after hook plate fixation for acromioclavicular joint dislocation: a case report. *J Shoulder Elbow Surg*. 2010 Jun;19(4):e13-5.
- Oh JH, Kim SH, Lee JH, Shin SH, Gong HS. Treatment of distal clavicle fracture: a systematic review of treatment modalities in 425 fractures. *Arch Orthop Trauma Surg*. 2011 Apr;131(4):525-33.

20. Tiren D, Van Bommel AJ, Swank DJ, van der Linden FM. Hook plate fixation of acute displaced lateral clavicle fractures: mid-term results and a brief literature overview. *J Orthop Surg Res.* 2012 Jan 11;7:2.
21. Khan LA, Bradnock TJ, Scott C, Robinson CM. Fractures of the clavicle. *J Bone Joint Surg Am.* 2009 Feb;91(2):447-60.
22. Nadarajah R, Mahaluxmivala J, Amin A, Goodier DW. Clavicular hook-plate: complications of retaining the implant. *Injury.* 2005 May;36(5):681-3.
23. Stegeman SA, Nacak H, Huvenaars KH, Stijnen T, Krijnen P, Schipper IB. Surgical treatment of Neer type-II fractures of the distal clavicle: a meta-analysis. *Acta Orthop.* 2013 Apr;84(2):184-90.
24. Lyons FA, Rockwood CA Jr. Migration of pins used in operations on the shoulder. *J Bone Joint Surg Am.* 1990;72:1262-7.
25. Eskola A, Vainionpää S, Päätiälä H, Rokkanen P. Outcome of operative treatment in fresh lateral clavicular fracture. *Ann Chir Gynaecol.* 1987;76:167-9.
26. Bosworth BM. Acromioclavicular separation. A new method of repair. *Surg Gynecol Obstet.* 1941;73:866-71.
27. Ballmer FT, Gerber C. Coracoclavicular screw fixation for unstable fractures of the distal clavicle. A report of five cases. *J Bone Joint Surg Br.* 1991;73:291-4.
28. Rokito AS, Zuckerman JD, Shaari JM, Eisenberg DP, Cuomo F, Gallagher MA. A comparison of nonoperative and operative treatment of type II distal clavicle fractures. *Bull Hosp Jt Dis.* 2002-2003;61(1-2):32-9.
29. Loriaut P, Moreau PE, Dallaudière B, Pélissier A, Vu HD, Massin P, Boyer P. Outcome of arthroscopic treatment for displaced lateral clavicle fractures using a double button device. *Knee Surg Sports Traumatol Arthrosc.* 2015 May;23(5):1429-33.
30. Motta P, Bruno L, Maderni A, Tosco P, Mariotti U. Acute lateral dislocated clavicular fractures: arthroscopic stabilization with TightRope. *J Shoulder Elbow Surg.* 2014 Mar;23(3):e47-52.
31. Levy O. Simple, minimally invasive surgical technique for treatment of type 2 fractures of the distal clavicle. *J Shoulder Elbow Surg.* 2003;12:24-8.
32. Soliman O, Koptan W, Zarad A. Under-coracoid- around-clavicle (UCAC) loop in type II distal clavicle fractures. *Bone Joint J.* 2013;95-B(7):983-7.
33. Arrigoni P, Brady PC, Zottarelli L, Barth J, Narbona P, Huberty D, et al. Associated lesions requiring additional surgical treatment in grade 3 acromioclavicular joint dislocations. *Arthroscopy.* 2014;30:6-10.
34. Rockwood CA. The shoulder. En: Craig EV (ed.). *Fractures of the clavicle.* Philadelphia: WB Saunders; 1990. pp. 367-412.