

# FRACTURAS DEL CUERPO DEL ASTRÁGALO EN EL NIÑO

ESCOLA PAULISTA DE MEDICINA  
DEPARTAMENTO DE ORTOPEDIA E TRAUMATOLOGIA  
Sao Paulo, Brasil

SODRÉ, H.  
VECINA, E.  
TEIXEIRA, E.  
LOURENÇO, A.  
REIS, F.B.

## RESUMEN

Las fracturas del cuerpo del astrágalo son raras en los niños y, como sucede en los adultos, el pronóstico es malo, con una alta incidencia de necrosis avascular.

Los autores presentan dos casos de este tipo de fractura en niños. En el caso n.º 1 se trata de un niño de 4 años de edad con una fractura del cuerpo del astrágalo con desplazamiento mínimo, que fue tratada conservadoramente con un yeso en descarga y que tiene una necrosis avascular, aunque se encuentra asintomática al cabo de tres años.

El caso n.º 2 trata de un niño de 6 años de edad que presentaba una fractura conminuta del cuerpo del astrágalo asociada a una fractura distal de tibia tipo Salter-Harris II. Este paciente fue tratado quirúrgicamente con dos tornillos de Herbert en el astrágalo y tiene un excelente resultado al cabo de dos años.

Los autores discuten también todos los tipos de tratamiento y presentan una revisión de la literatura.

## INTRODUCCIÓN

Las fracturas del astrágalo son poco frecuentes siendo responsables del 6% de todas las lesiones que comprometen el pie y el tobillo; cuando ocurren, en su gran mayoría se localizan en el cuello del astrágalo. Son más raras en los niños, debido a que los huesos en esta etapa están dotados de una gran capacidad elástica. Las fuerzas son transmitidas proximalmente, causando fracturas de tibia y peroné antes que ocurran en el astrágalo. Estas fracturas se comportan en forma similar a las del adulto, en lo que respecta al tratamiento y sus complicaciones.

Se cree que Fabricius, fue el primero en describir una fractura del astrágalo en 1608. En 1918, Sir Astley Cooper describió una fractura luxación, que después de 5 meses evolucionó a necrosis avas-

cular y astragalectomía. En 1848, Sir James Syme documentó 13 pacientes que sufrieron fractura del astrágalo y fueron tratados con amputación, método utilizado por muchos de sus antecesores y sucesores. De estos pacientes solamente 2 sobrevivieron. En 1919 Anderson relató 18 pacientes con fractura del astrágalo, ocurridas dentro de la I Guerra Mundial, en donde correlacionó la flexión dorsal forzada del tobillo como mecanismo de lesión (astrágalo del aviador»).

En 1940 Bonnin, demostró experimentalmente que la energía necesaria para causar la fractura de este hueso, provocaría fracturas de los huesos de la pierna. En 1952 Coltart refiere 228 fracturas y luxaciones ocurridas durante la II Guerra Mundial, prestando especial atención a las del cuello del astrágalo. Spak en 1954 llegó a la conclusión de que no existía diferencia significativa entre los niños y los adultos, en lo referente a las fracturas del astrágalo. En 1956, Stephens hace referencia a la fractura luxación del astrágalo en niños, 2 pacientes, los cuales evolucionaron hacia necrosis avascular. Pennal publica en 1963 una revisión de 98 casos tratados. En 1966, Spak publica 6 casos incluyendo 2 con fractura del cuerpo del astrágalo, los cuales desarrollaron necrosis avascular segmentaria. Hawkins en 1970, publica su clasificación y describe el aumento de la radiolucidez del hueso subcondral en el cuerpo del astrágalo, 6 a 8 semanas después de ocurrida la fractura, significando revascularización (signo de Hawkins). En 1970, Kenright y Taylor recopilaron 58 fracturas del astrágalo ocurridas en un período de varios años, entre las que había un niño con una edad inferior a los 10 años y cinco entre los 10 y 20 años. Canale y Kelly, 1978, publicaron una evolución a largo plazo de 71 fracturas del cuello del astrágalo, de las cuales 12 eran en niños.

En 1980 Letts y Gibealt relatan 12 fracturas del astrágalo en niños, de los cuales

4 tenían menos de 3 años. Weber en 1980, presenta su clasificación, donde correlaciona el riesgo de necrosis avascular con los diversos tipos de fracturas del astrágalo en niños. De forma general, la literatura hace mayores referencias a las fracturas del cuello del astrágalo, siendo que las lesiones del cuerpo aparecen en un pequeño porcentaje en todas las series presentadas.

El astrágalo está revestido por cartílago en el 60% de su superficie y posee siete carillas articulares. La mayor parte de su nutrición proviene del cuello, dividiéndose en circulación intra y extraósea. La circulación extraósea viene dada por 3 arterias principales, las cuales en orden de importancia son: la arteria deltoidea que nutre la cara medial del cuello y cuerpo, rama de la arteria tibial posterior a través de la arteria del canal del tarso. Esta última recorre el seno del tarso, recibiendo en esta región ramas de las arterias pedia y perforante, penetrando por la inserción del ligamento talocalcáneo. La cabeza posee irrigación propia a través de ramas de la arteria pedia.

En nuestro servicio utilizamos la clasificación propuesta por Hawkins en 1970, que enfatiza en el desplazamiento de los fragmentos como factor determinante en el pronóstico. Más recientemente, Weber (1980) correlaciona la gravedad de la lesión con la incidencia de necrosis avascular. Según Hawkins las fracturas del talo son clasificadas en tres tipos: I. Fractura vertical del talo, sin desviación o luxación de las articulaciones tibioastragalina y subastragalina; II. Fractura vertical del astrágalo, con desplazamiento y subluxación de la articulación subastragalina; III. Fractura con desviación, asociada a luxación de las articulaciones tibioastragalina y subastragalina.

De acuerdo con Weber (1980), las fracturas del astrágalo en el niño pueden ser divididas en cuatro tipos según el riesgo

de necrosis avascular: I. Fractura de la cabeza o cuello distal, tuberosidad posterior o lateral; II. Fractura sin desviación del cuello proximal o cuerpo; III. Fractura con desviación del cuello o cuerpo del astrágalo, con subluxación; IV. Fractura y luxación con el cuerpo del astrágalo fuera de la mortaja maleolar.

## DESCRIPCIÓN DE LOS PACIENTES

### Caso I

E.C.G. 4 años, varón, sufrió caída de una altura aproximada de tres metros. Al examen, edema en la cara dorsal del pie derecho, con dolor y restricción de los movimientos del pie y tobillo. Las radiografías revelaron fractura de la porción anterior del cuerpo del astrágalo, con desviación plantar del fragmento distal, configurando una lesión tipo II de Hawkins o tipo III de Weber. Fue sometido a reducción incruenta bajo anestesia e inmovilización con vendaje de yeso, sin observarse desplazamientos en las radiografías de control. Mantenido durante 6 semanas en descarga, se observó pérdida de la congruencia articular y discreto aumento de la radioopacidad del hueso, y después de retirado el yeso se observó el signo de Hawkins. A la décima semana, se observaban signos evidentes de que el hueso estaba sufriendo necrosis avascular. A pesar de los signos radiográficos de necrosis el paciente evolucionó sin dolor y sin alteraciones del arco de movimiento o claudicación hasta el 18.º mes de seguimiento.

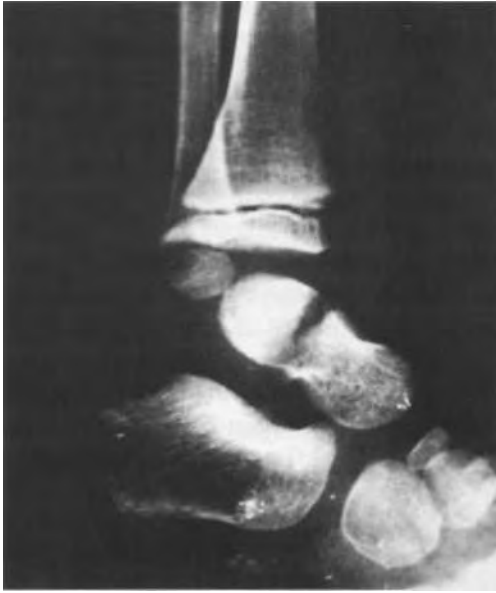

Fig. 1. a) Fr. del cuerpo del astrágalo con desplazamiento.

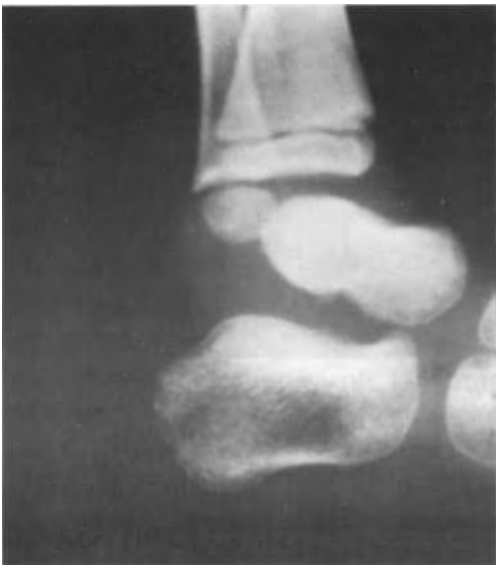

Fig. 1. b) Reducción incruenta.

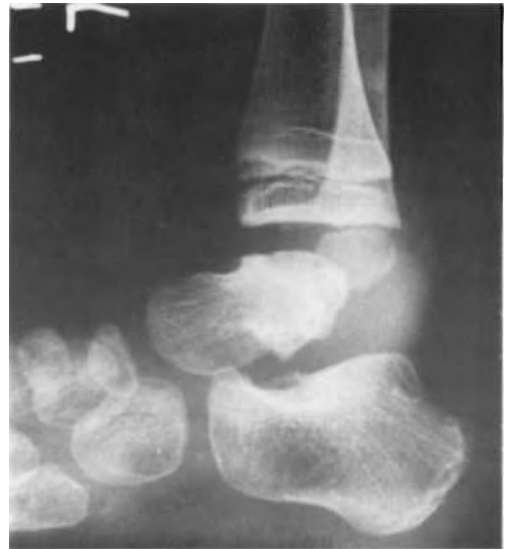

Fig. 2. Evolución a los 6 meses: necrosis del cuerpo del astrágalo.

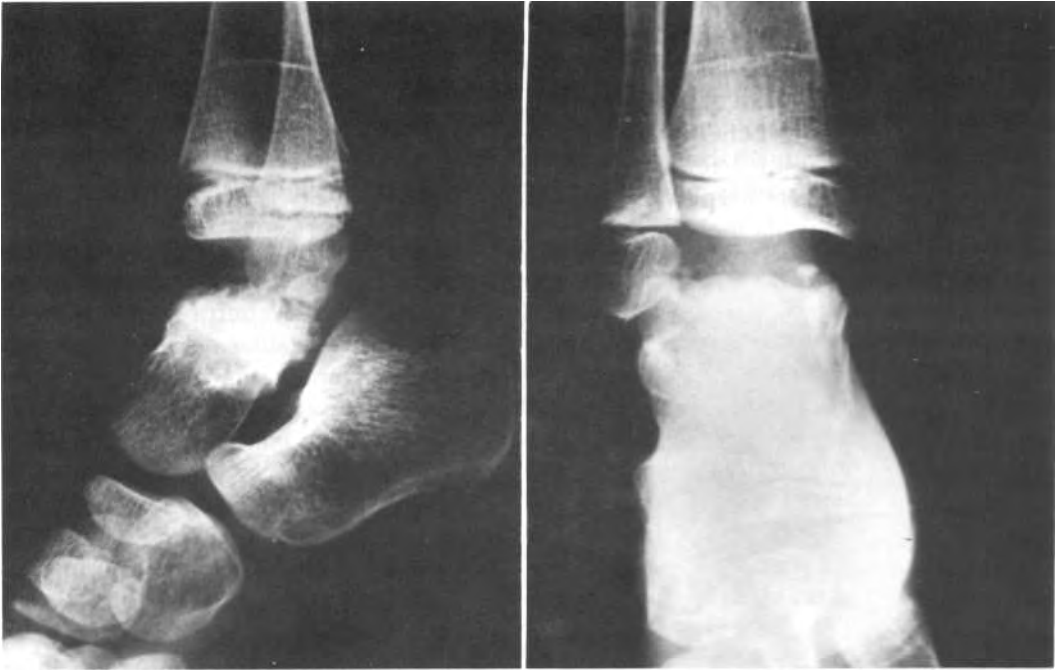

Fig. 3. Evolución al cabo de 1 año y 8 meses: necrosis del cuerpo del astrágalo.

## Caso II

C.S. 6 años, varón, sufrió caída de un árbol 3 días antes. Presentaba dolor y limitación funcional del pie y tobillo izquierdos. La radiografía mostró fractura del cuerpo y del cuello del astrágalo, asociada a epifisiolisis distal tipo Salter-Harris 4 de la tibia del mismo lado. Se clasificó la lesión por la historia e imagen como del tipo III de Hawkins y tipo III de Weber. La tomografía computarizada mostró el compromiso de la superficie articular y el desplazamiento de los fragmentos del cuerpo. Se optó por el tratamiento quirúrgico debido a la gravedad de la lesión. Después de la reducción cruenta, se realizó la osteosíntesis del astrágalo con tornillos de HEBERT y la fijación de la tibia con una aguja de kirschner. El paciente fue dejado en descarga durante 8 semanas sin evidenciarse signos clínicos o radiográficos de necrosis. Al cabo de 2 años, aún no había evidencia de compromiso vascular y clínicamente permaneció asintomático.

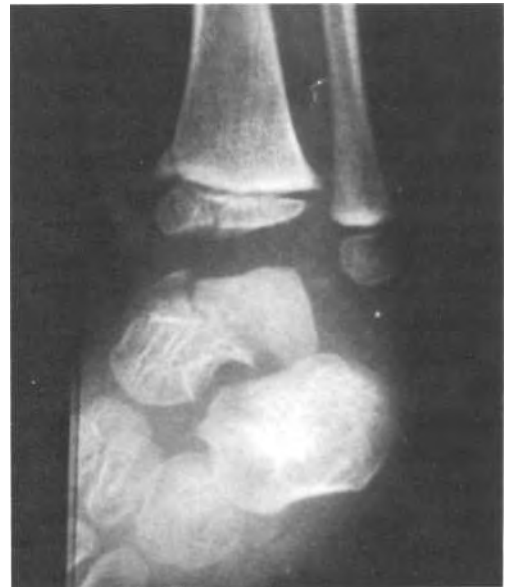

Fig. 4. Caso II. Fr. conminuta del cuerpo del astrágalo y fractura de la epífisis tibial distal.

## DISCUSIÓN

Las fracturas del astrágalo en los niños se comportan en forma similar a las

del adulto, por ello, con el mismo pronóstico. La rareza de estas fracturas está descrita en la literatura y se hace mayor cuando analizamos específicamente las del cuerpo del astrágalo en el niño. La mayoría de los autores son unánimes en afirmar que la reducción anatómica es de vital importancia, siendo que las opciones de tratamiento deben ser dirigidas principalmente hacia la prevención de la necrosis avascular y artrosis. Toda terapéutica debe estar basada en ocasionar una mínima agresión al riego nutricional del hueso, basada en el conocimiento de la anatomía, vascularización y vigilancia del proceso de reparación. El seguimiento en los primeros 6 meses debe ser mensual, con controles posteriores al año y a los dos años de la lesión; Las fracturas con desplazamiento deben ser seguidas anualmente hasta la completa madurez esquelética. Si consideramos la clasificación de Hawkins, las fracturas del tipo I pueden ser tratadas mediante inmovilización con vendaje de yeso con el tobillo a 90 grados, durante 6 a 12 semanas, encontrando en la literatura una incidencia de 0-10% de necrosis avascular; en el tipo II, es posible aceptar un desplazamiento de hasta 5 mm. y angulaciones de hasta 5 grados, pudiéndose observar necrosis avascular en el 20-50% de los casos; el tipo III presenta gran incidencia de necrosis en razón al frecuente compromiso de las tres principales fuentes nutricias del hueso, debiendo ser tratada de forma similar a las del tipo II. Los métodos de reducción cerrada e inmovilización son más susceptibles de fracaso, con una incidencia de necrosis alrededor del 90-100%. La evolución del tipo de fractura del paciente I es considerada como una situación frecuente, resaltándose que a pesar de considerarse rara, la necrosis puede ocurrir aun no existiendo desplazamiento de los fragmentos. La integridad de la arteria deltoidea en el paciente II, parece ser la principal diferencia entre los casos pre-

sentados. Frente a la sospecha de insuficiencia vascular, se debe prohibir la carga y mantener al paciente con un yeso tipo «P.T.B», intentando evitar el colapso del hueso necrótico. El uso de la escintigrafía ósea con Tc99m es de poca especificidad, siendo de poco valor en la detección de la necrosis en su fase aguda, utilizándose para indicar cuando puede suspenderse la descarga.

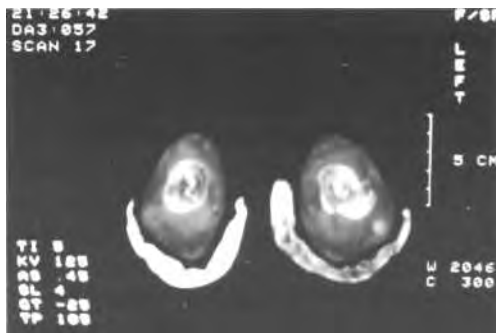


Fig. 5. T.A.C. mostrando el desplazamiento de los fragmentos.

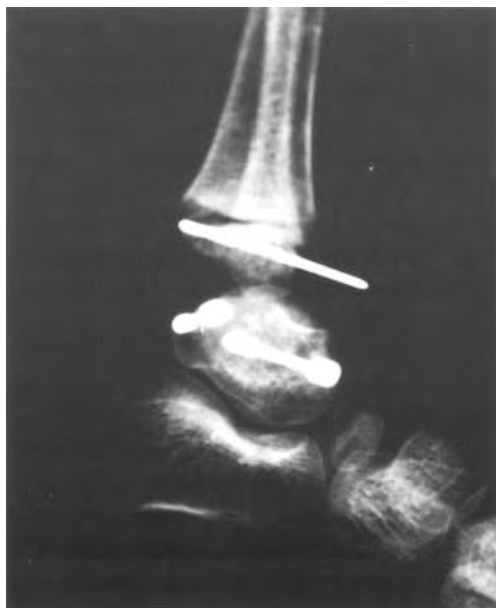

Fig. 6. Reducción quirúrgica.

Actualmente la resonancia nuclear magnética es el método de mayor especificidad para determinar y cuantificar las áreas necróticas.

Las fracturas del cuerpo del astrágalo por su gran riesgo de lesionar la vascularización, son consideradas como lesiones de tratamiento urgente. Se pretende con esto intentar salvar el riego sanguíneo del hueso y evitar la necrosis. Debido a la rareza de las fracturas del astrágalo en niños, pocos profesionales adquieren una experiencia suficiente para sentirse totalmente seguros en su manejo. No se puede por lo tanto, ser dogmáticos al afirmar la eficacia de los muchos tratamientos descritos y de los resultados de uno u otro método.

## REFERENCIAS BIBLIOGRÁFICAS

- ADELAAR, R.S., The treatment of Complex Fractures of Talus. *Orthopaedic Clinics of North America*, 20 (4): 691-707, 1989.
- BONNIN, J.G., Dislocations and fracture-dislocation of the Talus. *Br. J. Surg.*, 28:88-100, 1940.
- CANALE, S.T., KELLY, F.B., Fractures of the neck of the talus. *J. Bone joint Surg.*, 60 (A): 143-156, 1978.
- CANALE, S.T., Comunicação Pessoal. *Congresso Brasileiro de Medicina e Cirurgia do Pé*. Curitiba, Pr., 1992.
- COLTART, W.D., apud COOPER, A., «Aviator's Astragalus». *J. Bone Joint Surg.*, 34 (B): 544-566, 1952.
- COLTART, W.D., «Aviator's Astragalus». *J. Bone Joint Surg.*, 34 (B): 545-566, 1952.
- HAWKINS, L.G., Fracture of the

neck of the talus. *J. Bone Joint Surg.*, 52 (A): 991-1002, 1970.

- KELDIKIAN, H., *Disorders of the Ankle*. Philadelphia, W.B. Saunders Comp., 1985.
- KENWRIGHT, J., TAILOR, R.G., «Major injuries of the talus». *J. Bone Joint Surg.*, 52 (B): 36-48, 1970.
- LOUW, J.A.; GRABER, P., «Fractures of talus in childhood. A case report». *S. Afr. Med. J.*, 68: 598-599, 1985.
- MULFINGER, G.L. & TRUETA, J., «The blood supply of talus». *J. Bone joint Surg.*, 52(B): 160-167, 1970.
- PENNAL, G., «Fractures of talus». *Clin. Orthop.*, 30: 53-63, 1963.
- PENNY, N.; DAVIS, L.A., Fractures and deslocation of the neck of talus. *The Journal of Trauma*, 20 (12): 1029-1037, 1980.
- PINHEIRO, P.C.M.S.; BLANCO, S.M., «Fratura do astrágalo em criança. Relato de um caso». *Rev. Bras. Ortop.* 25 (7): 251-252, 1990.
- ROCKWOOD, Jr., C.A., «Fractures in Children». Philadelphia, J.B. Lippincott Comp. 1984.
- SPAK, I., «Fracture dislocation of the talus in childhood». *Acta Chir. Scand.* 107:553-566, 1954.
- TACHDJAN, O.M., *Ortopedia Pediátrica*. Chicago, Interamericana, 1978.
- WEBER, B.G.; BRUNNER, C.; FREULER, F., «Treatment of fractures in children and adolescent», New York, Springer-Verlag., 1980.