

XANTOMA DEL TENDÓN DE AQUILES EN LA ENFERMEDAD HIPERCOLESIEROLÉMICA FAMILIAR

A. CARRANZA BENCANO
J. M. FERNÁNDEZ CENTENO
A. LEAL CERRO
V. DUQUE GIMENO
J. A. GÓMEZ ARROYO
M. ZURITA GUTIÉRREZ

HOSPITAL UNIVERSITARIO
«VIRGEN DEL ROCÍO». SEVILLA

INTRODUCCIÓN

El Xantoma de Aquiles puede ser la primera manifestación clínica de la Enfermedad Hipercolesterolemica Familiar (H. F. (3, 6, 14, 18, 24, 26, 35), por lo que algunos pacientes pueden ser visitados por el Cirujano Ortopédico sin conocer su trastorno del metabolismo lipídico (34) y ser dicho cirujano el que establezca el diagnóstico de la enfermedad de base, pues la presencia de xantoma de Aquiles es considerado virtualmente patognomónico de H. F. (2).

Si tenemos en cuenta que la H. F. representa un factor de alto riesgo de aterosclerosis coronaria prematura (2, 16, 26-28, 39, 40) y que un tratamiento médico adecuado puede prevenir o retrasar la enfermedad coronaria, podemos comprender la importancia de su conocimiento por parte del Cirujano Ortopédico, a pesar de lo cual llama la atención el reducido número de publicaciones en revistas de la especialidad (5, 9-11, 23, 29, 31-33, 37) tras una exhaustiva búsqueda bibliográfica, lo que nos ha decidido a presentar un caso de estas características.

CASO CLÍNICO

Mujer de 45 años, atendida en el hospital por primera vez el 15-9-93 por presentar, desde varios años, tumoración de crecimiento lento y progresivo a nivel de ambas regiones aquíleas que provocaba molestias y deformidad de dicha región, sin antecedente traumático ni historia familiar de disturbio semejante. El examen físico reveló una obesidad moderada y uniforme con 158,2 cm. de altura y 73,3 Kg. de peso, tumoración difusa de consistencia uniforme en ambos tendones de Aquiles (Fig. 1), sin afectación de la movilidad de tobillo y sin presencia de otros nódulos tendinosos ni lesiones cutáneas. El estudio radiográfico de tobillo y pie reveló una arquitectura ósea normal. La resonancia magnética de ambos tobillos fue realizada en el plano axial y sagital observándose un engrosamiento uniforme de ambos tendones, superior a los 8 cm. con zonas de dilataciones sacciformes (Fig. 2).

Con el diagnóstico provisional de Xantoma Hipercolesterolemico fue enviada a la Unidad de Lípidos del Servicio de Medicina Interna, constatándose una eleva-

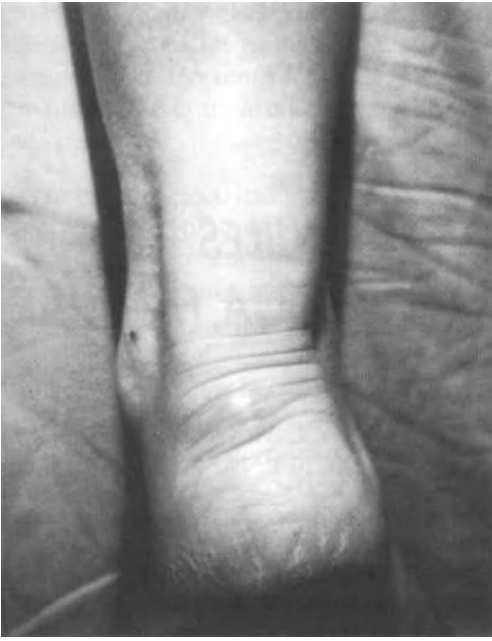

Fig. 1. Aspecto clínico de ambos Aquiles afectados de xantomas.

ción de la tasa de colesterol (585 mg/dl., n = 150-250 mg./dl.), de la fracción HDL (99 mg./dl., n = 35-50 mg./dl.) y sobre todo de la fracción LDL (463 mg./dl., n = 80-140 mg./dl.) con triglicéridos normales (76 mg./dl., n = 70-170 mg./dl.) y afectación de varios de los miembros de la familia (madre, hermana, hijo, sobrino) por lo que con el diagnóstico de Enfermedad Hipercolesterolemica Familiar se instauró tratamiento con Lovastatin.

DISCUSIÓN

El xantoma del tendón de Aquiles es una afección rara pero de gran interés para los Cirujanos Ortopédicos y con importantes ramificaciones en Medicina Interna y Dermatología, pues la lesión se asocia con un disturbio específico del metabolismo lipídico, la Hipercolesterolemia.

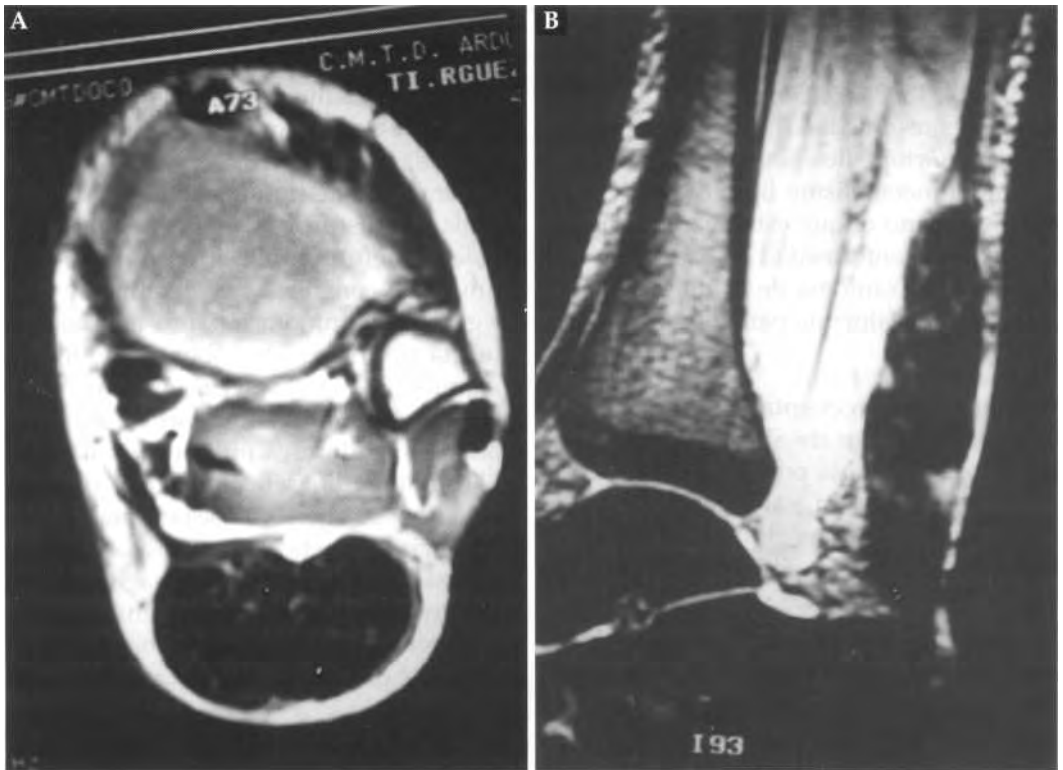


Fig. 2. Imágenes de RM en el plano axial (A) y sagital (B) mostrando el ensanchamiento fusiforme de los tendones de Aquiles con zonas de dilataciones sacciformes.

lemia Familiar (F. H.), caracterizada clínicamente por la elevación de la concentración de LDL (Low-Density-Lipoprotein), xantomas tendinosos, enfermedad coronaria y herencia autosómica dominante.

El defecto genético primario es una mutación del gen receptor de LDL, descrito por Goldstein y Brown (14).

La importancia de la enfermedad radica en el desarrollo prematuro de enfermedad coronaria (2, 16, 26-28, 39, 40) que es 25 veces más frecuente que en pacientes no afectados (16) con una edad media de muerte por enfermedad coronaria inferior a la población general (27).

Los xantomas suelen aparecer en la segunda década de la vida (14, 26, 35) y su detección es crucial para un diagnóstico precoz, de suma importancia en orden a poder instaurar un tratamiento médico y alterar el curso clínico de la enfermedad, antes del desarrollo de la enfermedad coronaria.

Aunque el xantoma ha sido descrito en ausencia de F. H. (10, 15, 21, 22, 25, 38) es considerado virtualmente como patognomónico de F. H. (2) y puede ser el primer signo de la enfermedad (3, 6, 14, 18, 24, 26, 35), de aquí la importancia del Cirujano Ortopédico y que se hayan empleado múltiples técnicas de imagen para su diagnóstico antes de que el xantoma sea clínicamente detectable. Estas técnicas incluyen, radiografía (1, 12), xeroradiografía (35), gammagrafía (13), ultrasonografía (4, 8, 17, 21, 36, 41), TAC (6, 36) y RM (4, 7, 20, 24).

Los xantomas están compuestos de tejido conectivo y células espumosas que contienen colesterol, ésteres de colesterol, triglicéridos y fosfolípidos (9) que infiltran tendón y tejidos adyacentes (15). El número y tamaño de las lesiones se correlaciona con el nivel de colesterol, la edad y sexo de los pacientes (30).

El tratamiento quirúrgico sólo está indicado cuando el xantoma llega a ser grande, doloroso e irritable por el roce con el calzado (9, 19, 23, 32). De los 173 casos recogidos por Fahey en 1973 (9) en la literatura inglesa sólo 15 fueron tratados quirúrgicamente y posteriormente sólo han sido publicados 9 casos más (18, 19, 29, 31, 33, 37, 23). De los métodos quirúrgicos propuestos, la excisión de nódulos tumorales (19) y la resección subtotal (9, 31) conllevan una tasa de recidiva postoperatoria relativamente alta, por lo que la resección total entre la unión musculotendinosa y el calcáneo, y reconstrucción del defecto con injerto de fascia puede ser el procedimiento de elección, cuando hay infiltración difusa y severa del tendón o rotura del mismo (23, 33, 37), ofreciendo la posibilidad de un resultado funcional satisfactorio con menor índice de recidiva.

BIBLIOGRAFÍA

- (1) BLANKENHORN, D. H.; MEYERS, H. L.: Radiographic determination of Achilles tendon xanthoma size. *Metabolism* 1969. 18: 682-6.
- (2) BRUNZELL, J. D.: Disorders of lipoprotein metabolism. In: WYNGAARDEN J. B.; SMITH, L. H. J. R.; BENNETT, J. C. (Edits). *Cecil Textbook of Medicine*. 19th ed. Philadelphia. Saunders. 1992, págs. 10984-5.
- (3) BUDE, O. R.; ADLER, R. S.; BASSET, D. R.; IKEDA, D. M., RUBIN, J. M.: Heterozygous familial hypercholesterolemia: Detection of xanthomas in the Achilles tendon by US. *Radiology* 1993, 188: 567-71.
- (4) BUDE, O. R.; ADLER, R. S.; BASSET, D. R.: Diagnosis of Achilles tendon xanthoma in patients with heterozygous familial hypercholesterolemia: MR vs sonography. *AJR* 1994, 162: 913-17.

(5) DOYLE, J. R.: Tendon xanthoma: A physical manifestation of hyperlipidemia. *J Hand Surg* 1988, 13-A: 238-41.

(6) DURRINGTON, P. N.; ADAMS, J. E.; BEASTALL, M. D.: The assessment of Achilles tendon size in primary hypercholesterolemia by computed tomography. *Atherosclerosis* 1982, 45: 345-58.

(7) DUSSAUT, R. G.; KAPLAN, P. A.; ROEDERER, G.: MR imaging of Achilles tendon in patients with familial hyperlipidemia. *AJR* 1995, 164: 403-7.

(8) EBELING, T.; FARIN, P.; PYORALA, K.: Ultrasonography in the detection of Achilles tendon xanthomata in heterozygous familial hypercholesterolemia. *Atherosclerosis* 1992, 97: 217-28.

(9) FAHEY, J. J.; STARK, H. H.; DONOVAN, W. F.; DRENNAN, D. B.: Xanthoma of Achilles tendon: Seven cases with familial hyperbetalipoproteinemia. *J Bone Jt Surg* 1973, 55-A: 1197-211.

(10) FEHER, M.; MAGYAR, E.; MANTHEL, M.; WOUTERS, H. W.: Xanthome du tendon d'Achille. *Rev Chir Orthop* 1975, 61: 751-4.

(11) FRIEDMAN, M. S.: Xanthoma the Achilles tendon. *J Bone Jt Surg*, 1947, 29: 760-766.

(12) GATTEREAU, A.; DAVIGNON, J.; LANGELIER, M.; LAVESQUE, H. P.: An improved radiological method for the evaluation of Achilles tendon xanthomata. *Can Med Assoc*, 1973, 108: 39-42.

(13) GINSBERG, H. N.; GOLDSMITH, S. J.; VALLABHAJOSULA, S.: Non-invasive imaging of 99 nm technetium-labeled low density lipoprotein up-take by tendon xanthomas in hypercholesterolemic patients. *Arteriosclerosis* 1990, 10: 256-62.

(14) GOLDSTEIN, J. L.; BROWN, N. S.: Familial hypercholesterolemia. In: SCRIBER, C. R.; BEAUDET, A. L.; SLY, W. S.;

VALLE, D. (eds.): *The metabolic basis of inherited disease*. McGraw-Hill, New York, 1989, 1225-50.

(15) HARLAN, W. R.; STILL, W. J. S.: Hereditary tendinous and tuberous xanthomatosis with hyperlipidemia. *New Engl J Med* 1968, 278: 416-22.

(16) JENSEN, J.; BLANKENHORN, D. H.; KORNERUP, V.: Coronary disease in familial hypercholesterolemia. *Circulación* 1967, 36: 77-82.

(17) KEINBERGER, F.; SEIDL, G.; TRAINDL, O.; TRATTINING, S.; BREITENSEHER, M.; SCHNEIDER, B.; GISINEER, C.: Ultrasonography of the Achilles tendon in hypercholesterolemia. *Acta Radiológica*, 1993. 84: 408-12.

(18) VAN KAMPEN, A.; KUBAT, K.; KRULS, H. J. A.; SLOOFF, J. J. J. H.: Xanthomas of Achilles tendon. A case report. *Acta Orthop Belg*, 1984, 50 (1): 101-6.

(19) KARAHARJU, E.; PAAVOLAINEN, P.; HOLMSTRÖM, T.; NIKKARI, T.: Xanthoma of the Achilles tendon. *Ann Chir Gynaecol* 1981, 70: 116-9.

(20) KENAN, S.; ABDELAWAHAB, I. F.; KLEIN, M. J.; AARON, A.; LEWIS, M. M.: Case report 754: Xanthoma of the Achilles tendon. *Skeletal Radiol*, 1992, 21: 471-3.

(21) KOIVUNEN-NIEMELÄ, T.; ALANEN, A.; VIIKARI, J.: Sonography of the Achilles tendon in hypercholesterolaemia. *J. Inter Med* 1993, 234: 401-5.

(22) KWITEROVICH, P. O.; BACHORIK, P. S.; SMITH, H.; MCKUSIK, V. A.; CONNOR, W. E.; TENG, B.; SNIDERMAN, A. D.: Hyperapobetalipoproteinemia in two families with xanthomas and phytosterolemia. *Lancet*, 1981, i: 466-9.

(23) LEE, C. K.; WEISS, A. B.: Xanthomas of the Achilles tendon. A case report

of bilateral total resection and tendon reconstruction using the fascia lata. *J Bone Jt Surg*, 1980, 62-A: 666-9.

(24) LIEM, M. S. L.; LEUVEN, J. A. G.; BLOEM, J. L.; SCHIPPER, J.: Magnetic resonance imaging of Achilles tendon xanthomas in familial hypercholesterolemia. *Skeletal Radiol*, 1992, 21: 453-7.

(25) MABUCHI, H.; ITO, S.; HABA, T.; UEDA, K.; TATAMI, R.; KAMETANI, T.; KOISUMI, J.; OHTA, M.; MIYAMOTO, S.; TAKEDA, R.; TAKEGOSHI, T.: Discrimination of familial hypercholesterolemia and secondary hypercholesterolemia by Achilles tendon thickness. *Atherosclerosis*, 1977, 28: 61-8.

(26) MABUCHI, H.; TATAMI, R.; HABA, T.; UEDA, K.; ITO, S.; KARNETANI, T.; KOIRZURNI, J.; MIYAMOTO, S.; OHTA, M.; TAKEDA, R.; TAKEGOSHI, T.; TAKESHITA, H.: Achilles tendon thickness and ischemic heart disease in familial hypercholesterolaemia. *Metabolism* 1978, 27:1672-5.

(27) MABUCHI, H.; MIYAMOTO, S.; UEDA, K.: Causes of death in patients with familial hypercholesterolemia. *Atherosclerosis*, 1986, 61: 1-5.

(28) MAHER, J. A.; EPSTEIN, F. H.; HAND, E. A.: Xanthomatosis and coronary heart disease. *Arch Inter Med* 1958, 102: 437-42.

(29) MARCINKO, D. E.; MILLER, I. I.; READ, J. M.: Achilles tendon hypercholesterolemic xanthoma. *J Foot Surg*, 1984, 23(5): 398-401.

(30) MURANO, S.; SHINOMIYA, M.; SHIRAI, K.; SALTO, Y.; YOSHIDA, S.: Characteristic features of long-living patients with familial hypercholesterolemia in Japan. *JAGS*, 1993, 41: 253-7.

(31) PORTABELLA-BLAVIA, F.; ORDUÑA-SERRA, M.; OLIVER-FAR, G.: Xantoma de tendon de Aquiles por hiper-

colesterolemia. *Rev Ortop Traum* 1997, 41: 305-7.

(32) ROY, S. K.; KUMAR, S. N.: Xanthoma of Achilles tendon. *J Orthop* 1983, 17: 63-5.

(33) SARAF, S. K.; SHARMA: Reconstruction for xanthoma of the Achilles tendon. *orthopaedic Int* 1992, 16: 37-8.

(34) SCHUMACHER, W.; SCHEIDER, A.: Achillesse henenverdickung durch intratendinose xanthoma bei familiärer hypercholesterin mie. *Z Orthop*, 1978, 116: 828-32.

(35) SEIDL, O.; KELLER, C.; BERGER, H.; WOLFRAM, G.; ZOLLNER, N.: Xero-radiographic determination of Achilles tendon thickness in familial hypercholesterolaemia confirmed by tissues cultures. *Atherosclerosis*, 1983, 46: 163-72.

(36) STEINMETZ, A.; SCHMITT, W.; SCHULER, P.; KLEINSORGE, F.; SCHNEIDER, J.; KAFFARNIK, H.: Ultrasonography of Achilles tendon in primary hypercholesterolemia: Comparison with computed tomography. *Atherosclerosis*, 1988, 74: 231-9.

(37) TOMITA, T.; OCHI, T.; FUSHIMI, H.; MATSUZAWA, Y.; ONO K.: Reconstruction of the Achilles tendon for xanthom: Finding at operative re-exploration. A case report. *J Bone Jt Surg*, 1994, 76-A: 444-7.

(38) VEGA, G. L.; ILLINGWORTH, D. R.; GRUNDY, S. M.; LINDGREEN, F. T.; CONNOR, W. E.: Normocholesteromic tendon xanthomatosis with over-production of apolipoprotein B. *Metabolism*, 1983,32:118-25.

(39) WILLIAMS, R. R.; HASSTED, S. J.; WILSON, D. E.: Evidence that men with familial hypercholesterolemia can avoid early coronary death: An analysis of 77 gene carriers in four Utah pedigrees. *JAMA*, 1986, 255: 219-23.

(40) YAMAKAWA, K.; YANAGI, H.; SAKU, K.; SASAKI, J.; OKAFUJI, T.; SHIMAKURA, Y.; KAWAI, K.; TSUCHIYA, S.; TAKADA, K.; NAITO, S.; ARAKAWA, K.; HAMAGUCHI, H.: Family studies on the LDL receptor gene of relatively severe hereditary hipercholesterolemia associated whit Achilles tendon xanthomas. *Hum. Genet*, 1991, 86: 445-9.

(41) YUZAWA, K.; YAMAKAWA, K.; TOHNO, E.; SEKI, M.; AKISADA, M.; YANAGI, H.; OKAFUJI, T.; YAMANOUCHI, Y.; HATTORI, N.; KAWAI, K.; SHIMAKURA, Y.; TSUCHIYA, S.; IJIMA, H.; FUKAO, K.; IWASAKI, Y.; HAMAGUCHI, H.: An ultrasonography method for detection of Achilles tendon xanthomas in familial hypercholesterolemia. *Atherosclerosis*, 1989, 75: 211-8.