

# ABORDAJE POSTERIOR DE TOBILLO PARA LA ARTRODESIS TIBIOASTRAGALOCALCÁNEA CON CLAVO INTRAMEDULAR RETRÓGRADO

**J. Asunción Márquez, D. Poggio Cano**

*Unidad de Pie y Tobillo. Hospital Clínic Universitari. Barcelona*

La artrodesis tibio-astrágalo-calcánea es una técnica quirúrgica para el tratamiento de afecciones graves del retropié y tobillo, y la osteosíntesis con clavo retrógrado el método más empleado para su estabilización. La vía de acceso posterior es una de las posibilidades para realizar esta cirugía y debe ser tenida en cuenta como una de las alternativas. Se valoran las ventajas e inconvenientes, además de revisar los distintos pasos que recomendamos en la realización de esta técnica quirúrgica.

**PALABRAS CLAVE:** Artrodesis. Tobillo. Clavo retrógrado. Vía posterior. Técnica quirúrgica.

## POSTERIOR ANKLE APPROACH FOR TIBIO-TALO-CALCANEAR ARTHRODESIS WITH RETROGRADE INTRAMEDULLARY NAIL

Tibio-talo-calcaneal arthrodesis is a surgical technique for the treatment of severe conditions of the hindfoot and ankle, and the osteosynthesis with retrograde nail is probably the most widely used method. The posterior access is one of the possible approaches for performing this surgery and should be considered as an alternative. We discuss and assess the advantages and disadvantages of this surgical technique and review the successive steps that we recommend for its realization.

**KEY WORDS:** Arthrodesis. Ankle. Retrograde nail. Posterior approach. Surgical technique.

## INTRODUCCIÓN

En 1908, Lexer<sup>(1)</sup> hace referencia por primera vez a la artrodesis tibio-astrágalo-calcánea (TAC) utilizando como método de estabilización una varilla de hueso hervido de cadáver introducida a través del calcáneo hasta la tibia. Desde entonces, muchos han sido los trabajos en los que se ha utilizado y comparado distintos procedimientos de estabilización y de osteosíntesis<sup>(2-4)</sup>, aunque parece ser que la artrodesis TAC con un clavo intramedular colocado de forma retrógrada es la que ofrece una mayor estabilidad primaria y se consiguen unas tasas de fusión más altas<sup>(5,6)</sup>.

La artrodesis TAC es una técnica de rescate en aquellos casos donde exista una grave lesión del retropié y tobillo que ocasione dolor, deformidad e inestabilidad a la marcha, y donde exista una afectación articular tibioastragalina y subastragalina que no pueda ser controlada con métodos conservadores o con una artrodesis tibioastragalina aislada.

### Correspondencia:

Dr. J. Asunción Márquez  
Hospital Clínic  
C/ Villarroel, 170. 08036 Barcelona  
Correo-e: [asuncion@clinic.ub.es](mailto:asuncion@clinic.ub.es)  
Fecha de recepción: 18/4/10

## INDICACIONES

La artrodesis TAC debe ser una cirugía de rescate cuando no es posible realizar otra técnica quirúrgica<sup>(7)</sup>. Los casos que pueden requerir la utilización de este acceso posterior y de esta técnica quirúrgica para la realización de una artrodesis TAC serían:

- Pacientes que han requerido intervenciones previas realizadas por accesos anteriores, mediales, laterales o combinados.
- Pacientes con heridas quirúrgica previas que han presentado complicaciones infecciosas o de cicatrización, o que han requerido la realización de injertos libres o colgajos cutáneos.
- Artrodesis que requieren el empleo de injerto óseo.
- Cuando se requiera realizar un alargamiento simultáneo del tendón de Aquiles.

## CONTRAINDICACIONES

Las contraindicaciones absolutas para la realización de esta técnica son:

- Procesos infecciosos activos.
- Severa afectación vascular de la extremidad inferior.
- Afectación de las partes blandas posteriores del tobillo.

Otras contraindicaciones relativas son:

- Pacientes fumadores.
- Cirugía previa por vía posterior o injertos miocutáneos en esta zona.

## VENTAJAS

En la mayor parte de pacientes, la vía posterior no ha sido utilizada previamente, con lo que puede ser la única alternativa para la realización de la artrodesis.

La artrodesis TAC mediante una vía de acceso posterior permite una muy buena visualización de las superficies articulares tibioastragalina y subastragalina, acceder a ambos maléolos si se precisa su osteotomía, corregir deformidades existentes, solucionar síndromes canaliculares previos y el uso de injerto óseo<sup>(8)</sup>. Preferimos evitar la resección de los maléolos con la finalidad de tener una mayor superficie de contacto óseo y permitir que sigan actuando como poleas de reflexión de los tendones peroneos, tibial posterior y flexores de los dedos.

Gracias a la utilización de un injerto estructurado, que se obtiene de la cortical posterior de la tibia y se colocado dorsalmente entre calcáneo, astrágalo y tibia, no se precisa la realización de una compresión suplementaria, lo cual disminuye el acortamiento de la extremidad y la posterior disimetría, y además proporciona una mayor estabilidad a la artrodesis y permite que se consiga una artrodesis extraarticular que suplementaria a la artrodesis intraarticular<sup>(9)</sup>, consiguiéndose unas tasas elevadas de fusión.

Algunos autores refieren que el encerrojado distal del clavo realizado de posterior a anterior confiere una mayor estabilidad al sistema debido a que proporcionan un mejor agarre óseo y neutraliza las fuerzas sagitales que actúan en la zona de artrodesis<sup>(8,10,11)</sup>. El injerto empleado se fija a la cara posterior de la tibia y astrágalo mediante uno de los tornillos distales postero-anteriores de bloqueo que presenta el clavo intramedular retrógrado que usamos como método de estabilización, lo que mejora su impactación a la zona de artrodesis<sup>(8)</sup>.

## INCONVENIENTES

La artrodesis TAC bloquea toda la movilidad del tobillo y retropié, lo que ocasiona una sobrecarga de las articulaciones del mediopié, las cuales pueden sufrir una degeneración progresiva. Por ello, aconsejamos limitarla a aquellos casos en los que exista una deformidad importante de la articulación tibioastragalina o una patología asociada, realizando en los otros pacientes una prótesis de tobillo asociada a una artrodesis subastragalina.

La cirugía a cielo abierto debe utilizarse cuando no sea posible realizar artrodesis por técnica artroscópica.

## TÉCNICA QUIRÚRGICA

La cirugía se efectúa bajo una anestesia general o regional intrarraquídea o peridural. El paciente es posicionado en decúbito prono, de forma que los pies sobresalgan de la mesa quirúrgica (**Figura 1**). El torniquete neumático es colocado en el muslo y se efectúa la exanguinación mediante una venda de Esmarch. El entallado de toda la extremidad a intervenir debe realizarse de forma que se pueda visualizar la rodilla para facilitar el correcto posicionamiento de la artrodesis durante la cirugía.

## CUIDADOS POSTOPERATORIOS

Debe dejarse un drenaje aspirativo durante unas 24-48 h para evitar que se formen hematomas que puedan comprometer la vascularización de la zona o provocar exudados hemáticos a través de la herida.

Se aplica vendaje compresivo estéril y luego una férula dorsal, no permitiéndose la carga de la extremidad durante unas 2 semanas hasta la correcta cicatrización de la herida.

Los puntos de sutura se retiran a las 3 semanas, momento en el que se realiza un control radiológico y se permite la deambulación con una bota Walker.

A las 6 semanas se permite la deambulación con carga total asistida con bastones utilizando un zapato deportivo que será sustituido de manera progresiva por un zapato convencional, según la tolerancia del paciente.

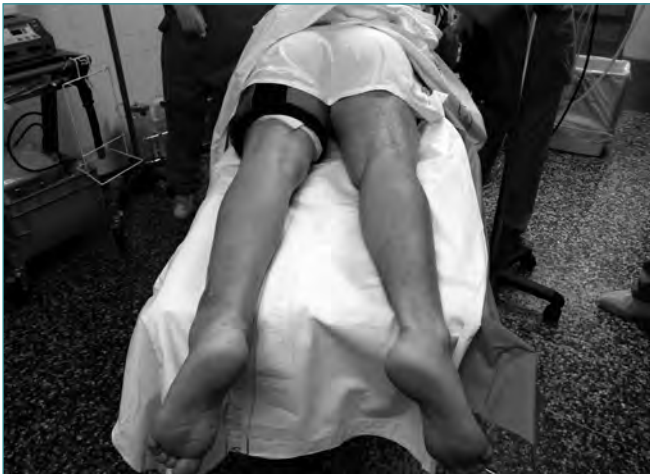## COMPLICACIONES

Estas artrodesis no están exentas de complicaciones. Las más frecuentes comprenden no unión, mala unión, infección superficial o profunda, complicaciones relacionadas con los tejidos blandos, fracturas intraoperatorias o postoperatorias, rotura del implante o de los tornillos de bloqueo<sup>(2,12,13)</sup>.

## BIBLIOGRAFÍA

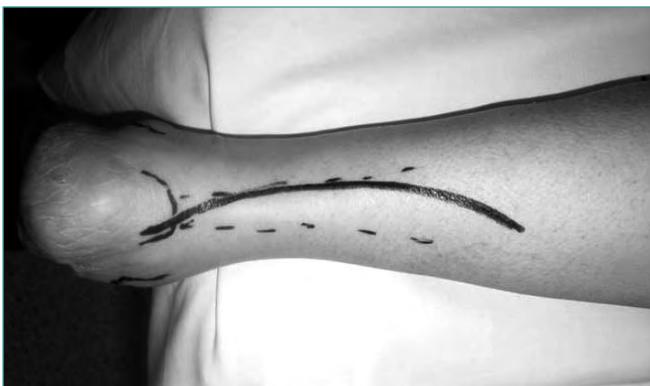1. Lexer E. The classic: The use of free osteoplasty together with trials on arthrodesis and joint transplantation. *Archiv für klin Chirurgie* 1908; 86 (4): 939-954. *Clin Orthop Relat Res* 2008; 466 (8): 1771-6.
2. Chou LB, Mann RA, Yaszay B, Graves SC, McPeake WT, Dreeben SM, et al. Tibiotalocalcaneal arthrodesis. *Foot Ankle Int* 2000; 21 (19): 804-8.
3. Mendicino RW, Catanzariti AR, Saltrick KR, Dombek MF, Tullis BL, Statler TK, Johnson BM. Tibiotalocalcaneal arthrodesis with retrograde intramedullary nailing. *J Foot Ankle Surg* 2004; 43 (2): 82-6.

4. Russotti GM, Johnson KA, Cass JR. Tibiotalocalcaneal arthrodesis for arthritis and deformity of the hind part of the foot. *J Bone Joint Surg Am* 1988; 70 (9): 1304-7.
5. Berend ME, Glisson RR, Nunley JA. A biomechanical comparison of intramedullary nail and crossed la screw fixation for tibiotalocalcaneal arthrodesis. *Foot Ankle Int* 1997; 18 (19): 639-43.
6. Fleming SS, Moore TJ, Hutton WC. Biomechanical analysis of hindfoot fixation using an intramedullary rod. *J South Orthop Assoc* 1998; 7 (1): 19-26.
7. Merian M, Leumann A, Hintermann B. Tibiotalocalcaneal fusion with retrograde locked intramedullary nailing. *Tech Foot Ankle Surg* 2007; 6 (1): 62-8.
8. Asunción J. Arthrodesis tibioastragalocalcánea con clavo retrógrado. *Rev Ortop Traumatol* 2007; 21 (Supl): 18-9.
9. Johnson KA. Arthrodesis tibiocalcánea. En: *Máster en cirugía ortopédica. Pie y tobillo*. Madrid: Marbán Libros; 1998: 483-96.
10. Mader K, Pennig D, Gausepohl T, Patsalis T. Calcaneotibial arthrodesis with a retrograde posterior-anterior locked nail as a salvage procedure for severe ankle pathology. *J Bone Joint Surg Am* 2003; 85 (suppl 4): 123-8.
11. Mann MR, Parks BG, Pak SS, Müller SD. Tibiotalocalcaneal arthrodesis: a biomechanical analysis of the rotational stability of the Biomet ankle arthrodesis nail. *Foot Ankle Int* 2001; 22 (9): 731-3.
12. Cooper PS. Complications of ankle and tibiotalocalcaneal arthrodesis. *Clin Orthop Relat Res* 2001; 391: 33-44.
13. Tavakkolizadeh A, Klinken M, Davies MS. Tibiotalocalcaneal arthrodesis in treatment of hindfoot pain and deformity. *Foot Ankle Surg* 2006; 12 (2): 59-64.



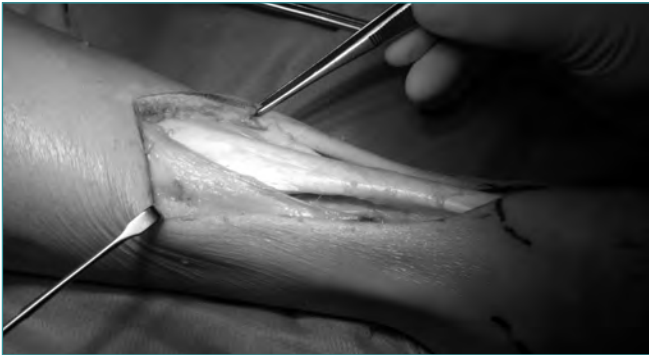
**Figura 1.** El paciente es posicionado en decúbito prono, de forma que los pies sobresalgan de la mesa quirúrgica.

**Figure 1.** The patient is placed in the prone position, so that the feet hang over the edge of the surgical table.



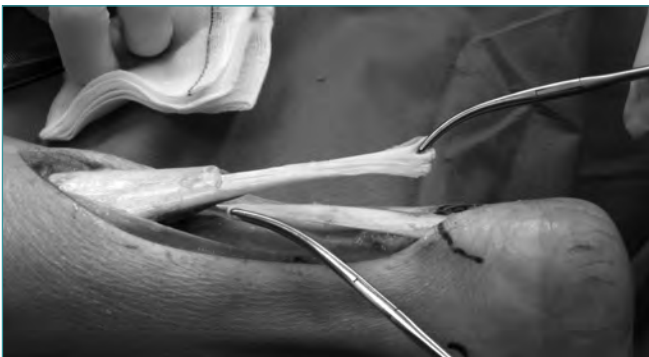**Figura 2.** Incisión arqueada en la línea media de la cara posterior del tobillo, de aproximadamente 15 cm de longitud, de forma que el borde cóncavo sea medial, lo que disminuye el riesgo de una posible lesión del nervio sural.

**Figure 2.** A curved incision, approximately 15 cm long, is made in the midline of the posterior face of the ankle. Its concave edge should be medial, as this reduces the risk of injuring the sural nerve, which runs parallel to the incision.



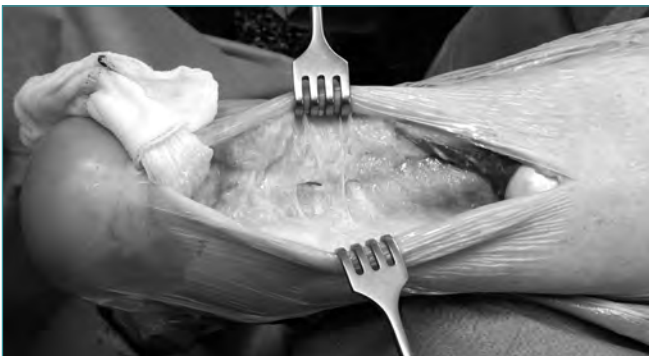**Figura 3.** Apertura del paratendón, obteniéndose un colgajo total de piel, tejido celular subcutáneo y paratendón que limita los riesgos de provocar lesiones vasculares cutáneas.

**Figure 3.** The paratenon is located and opened, to attain a complete flap comprising skin, subcutaneous tissue and paratenon. This reduces the risk of causing cutaneous vascular lesions.



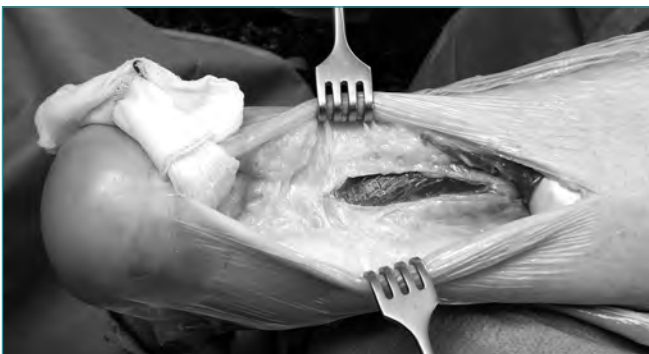**Figura 4.** Sección en el plano coronal del tendón de Aquiles en su tercio distal. La porción anterior del tendón se secciona en la parte más distal, mientras la porción posterior se secciona en la parte más proximal del corte coronal, con lo que se obtienen dos colgajos tendinosos largos.

**Figure 4.** The Achilles tendon is exposed and sectioned coronally in its distal third. The anterior portion of the tendon is sectioned in its most distal part, whilst the posterior portion is sectioned in the part that is closest to the coronal section; two long tendon flaps are thus prepared.



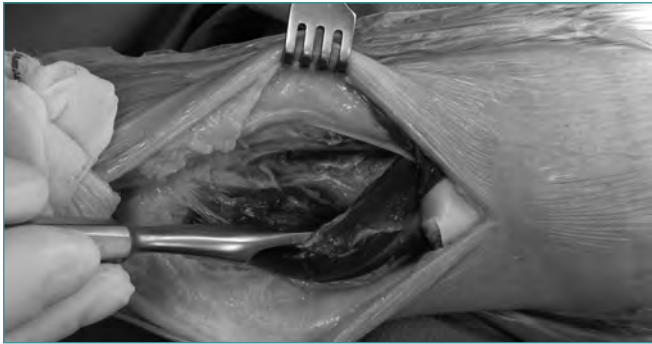
**Figura 5.** El colgajo proximal del tendón se protege introduciéndolo entre el vientre muscular del tríceps sural y las fascia profunda, mientras que el colgajo distal se mantiene cubierto con gasas húmedas y se sutura a la piel lateral del tobillo.

**Figure 5.** The proximal flap of the tendon is protected by inserting it between the muscle belly of the triceps surae and the deep fascia, whilst the distal flap is covered with wet gauze and sutured to the skin lateral to the ankle.



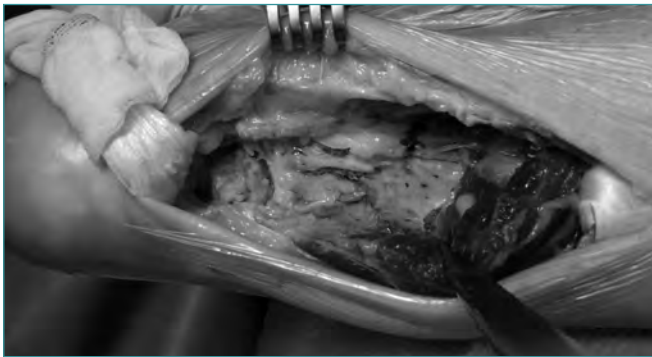**Figura 6.** Sección longitudinal de la fascia profunda del compartimiento tibial posterior, en su línea media, exponiéndose el vientre muscular y el tendón del flexor hallucis longus (FHL).

**Figure 6.** Longitudinal section of the deep fascia of the posterior tibial compartment along its midline. This exposes the muscle belly and the tendon of the flexor hallucis longus (FHL) muscle.



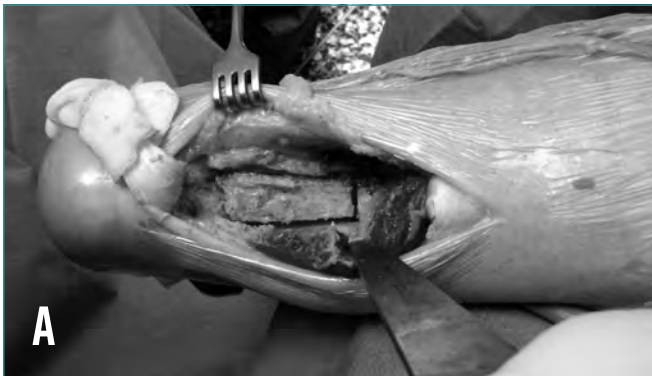**Figura 7.** Desinserción del FHL de la cara posterior de la membrana interósea y cortical posterior de la tibia, y se rechaza medialmente mediante unos elevadores óseos, protegiendo de esta manera el paquete vasculonervioso tibial posterior.

**Figure 7.** The FHL is freed from its insertion in the posterior face of the interosseous membrane and posterior tibial cortex. It is separated medially using bone elevators, to protect the posterior tibial neurovascular bundle.



**Figura 8.** Resección de las cápsulas articulares posteriores, con lo que se expone la porción distal y posterior de la tibia, la parte posterior de la articulación tibiotalar, la apófisis posterior del astrágalo o tubérculo de Stieda, la articulación subastragalina posterior y la tuberosidad posterosuperior del calcáneo.

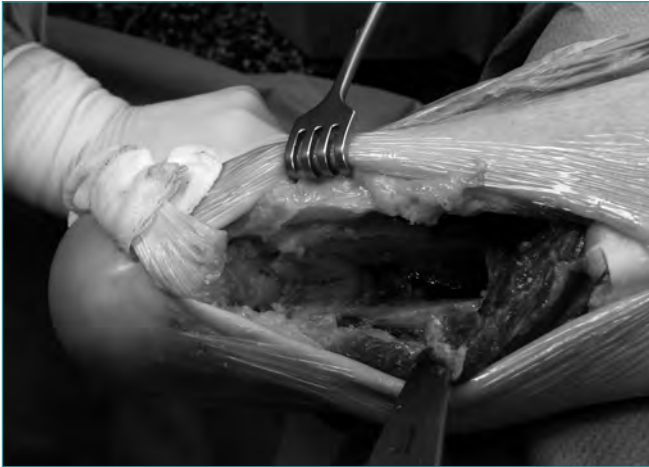**Figure 8.** The posterior articular capsules are resected to expose the distal and posterior portion of the tibia, the posterior part of the tibiotalar joint, the posterior process of the talus (Stieda's tubercle), the posterior subtalar joint and the posterosuperior calcaneal tuberosity.



**Figura 9.** Resección triangular de unos 7 cm de la cortical posterior y distal de la tibia, hasta llegar a la articulación tibiotalar, y se guarda esta cuña ósea para utilizarla posteriormente como autoinjerto.

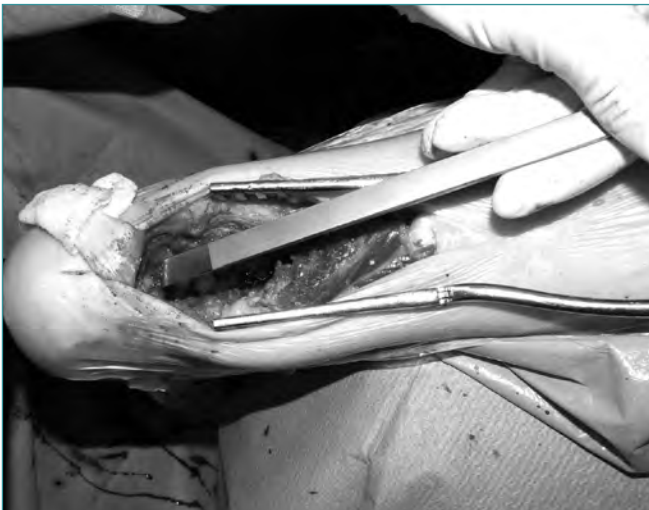**Figure 9.** A 7-cm triangular resection is made in the posterior and distal tibial cortex as far as the tibiotalar joint. The bone wedge is preserved for subsequent use as an autograft.





**Figura 10.** Se prolonga distalmente esta resección realizando una osteotomía en cuña de la apófisis posterior del astrágalo, que se extiende anteriormente de forma que se puede llegar hasta la cortical anterior de la tibia por arriba y al seno del tarso por abajo. Es importante vigilar que las paredes lateral y medial del astrágalo queden intactas.

**Figure 10.** The resection is extended distally into a wedge osteotomy of the posterior process of the talus, which is extended anteriorly to reach the anterior tibial cortex above and the sinus tarsi below. It is important to ensure that the lateral and medial walls of the talus remain intact.



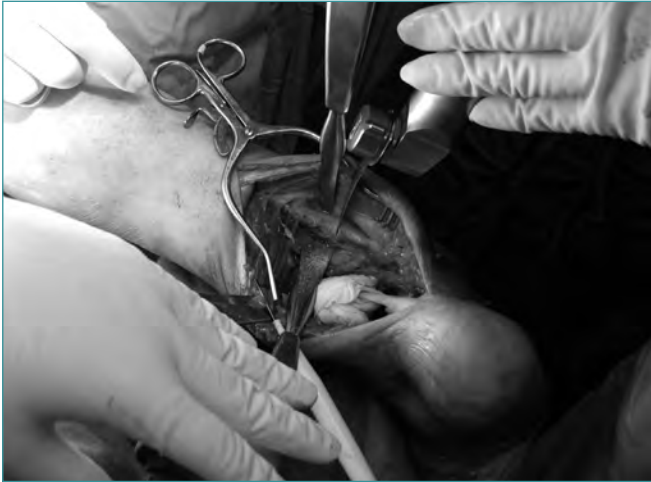**Figura 11.** Se efectúa la resección de la cortical superior de la tuberosidad del calcáneo y se labra un lecho de unos 1-2 cm de profundidad, donde reposará el autoinjerto de la cortical posterior de la tibia al final del procedimiento.

**Figure 11.** The superior cortex of the calcaneal tuberosity is resected and a 1 to 2-cm deep bed is cut in which to insert the autograft from the posterior tibial cortex autograft at the end of the procedure.



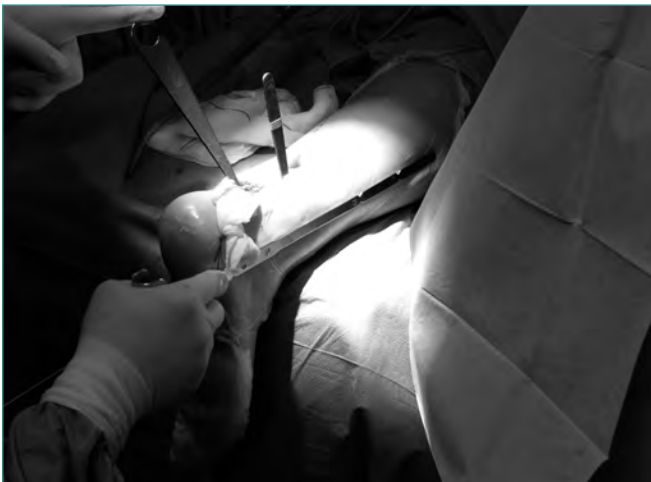
**Figura 12.** Resección de los cartílagos de las articulaciones tibioastragalina y subastragalina posterior. Se pueden efectuar cortes suplementarios necesarios para realizar las correcciones de mal alineamiento, ya sea en la superficie tibial o en el astrágalo.

**Figure 12.** The area of the arthrodesis is prepared by resection of the cartilage of the tibiotalar and posterior subtalar joints. At this time, any required additional cuts can be made in the surface of the tibia or the talus to correct misalignment problems.



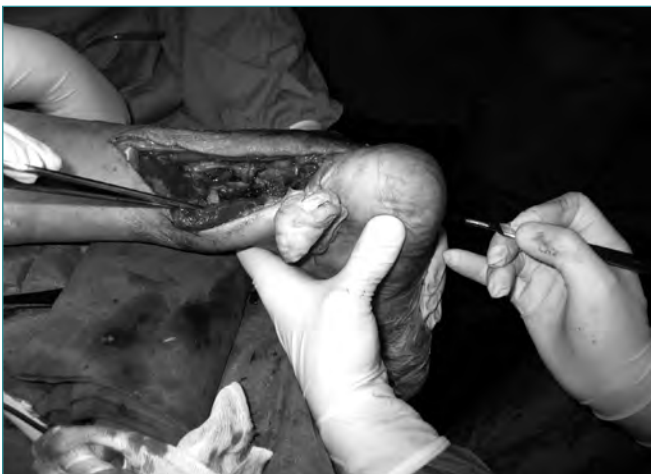**Figura 13.** Puede ser necesario efectuar una osteotomía del peroné con la resección de una parte del mismo para poder conseguir la correcta alineación del tobillo y retropié.

**Figure 13.** A fibular osteotomy with resection of part of the fibula may be required, in order to achieve the correct alignment of the ankle and hindfoot.



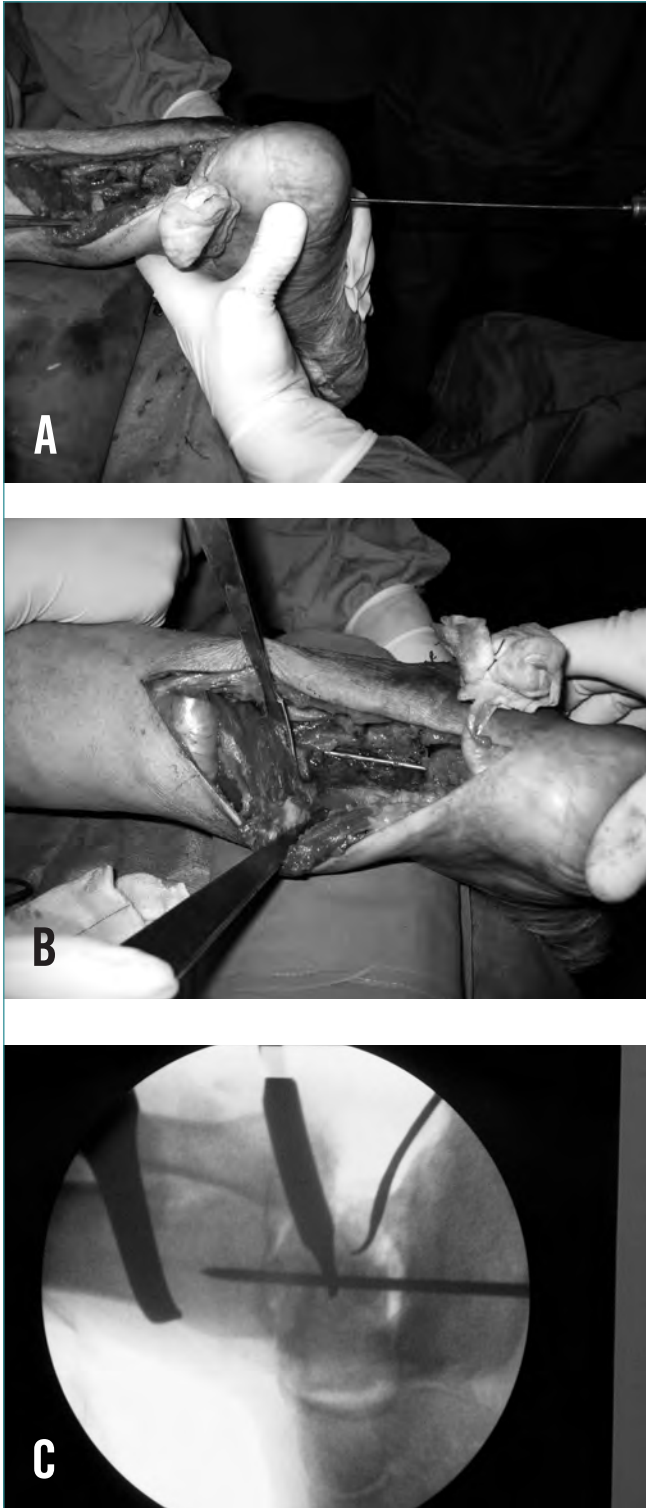
**Figura 14.** Se coloca el pie en la posición óptima para realizar la artrodesis, que es de una flexión dorsal neutra (o discreta dorsiflexión), un valgo de unos 5° y una rotación externa similar al del tobillo contralateral, que suele ser de unos 5-10°, y se procede a la medición de la longitud del clavo a implantar.

**Figure 14.** The foot is brought to the optimum position for the arthrodesis, which is neutral dorsiflexion, a valgus of about 5°, and an external rotation similar to that of the contralateral ankle, which is usually about 5-10°, and the length of the nail to be implanted is measured.



**Figura 15.** Se localiza el punto de entrada plantar del clavo mediante la ayuda de un intensificador de imágenes y se realiza una pequeña incisión longitudinal plantar de unos 2 cm de longitud.

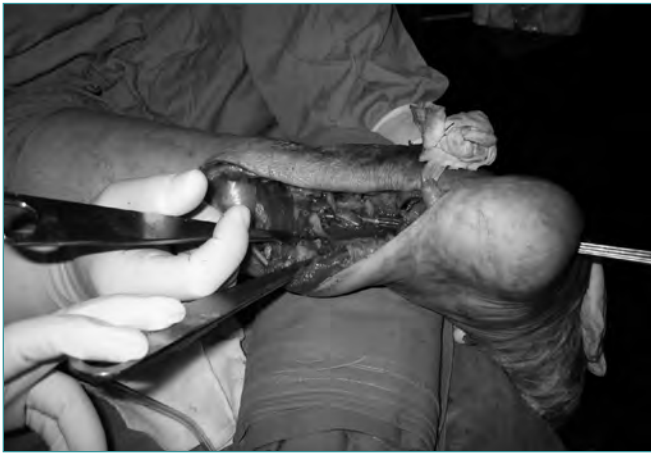**Figure 15.** The plantar nail entry point is identified with the help of an image intensifier and a small, longitudinal plantar incision, about 2 cm long, is made at this point.



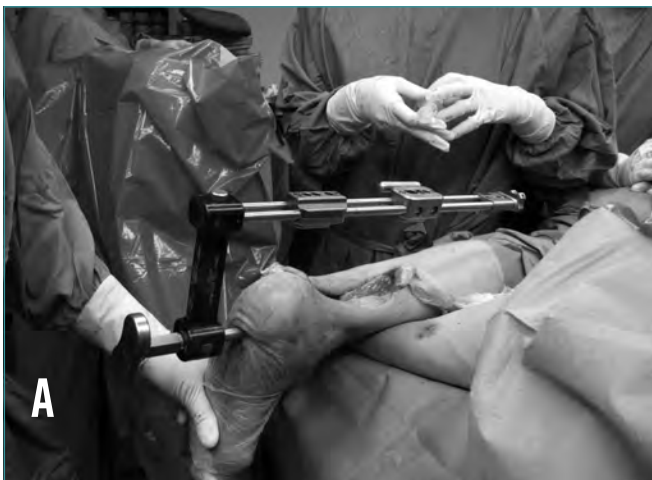**Figura 16.** Introducción de la guía del clavo para artrodesis desde el talón, atravesando el calcáneo y el astrágalo hasta llegar a la tibia, comprobando su correcto posicionamiento en el canal medular de la tibia mediante el intensificador de imágenes y por visión directa.

**Figure 16.** The alignment guide for the arthrodesis nail is introduced into the ankle, through the calcaneus and the talus to reach the tibia. Its correct position in the medullary cavity of the tibia should be verified using both the image intensifier and direct vision.





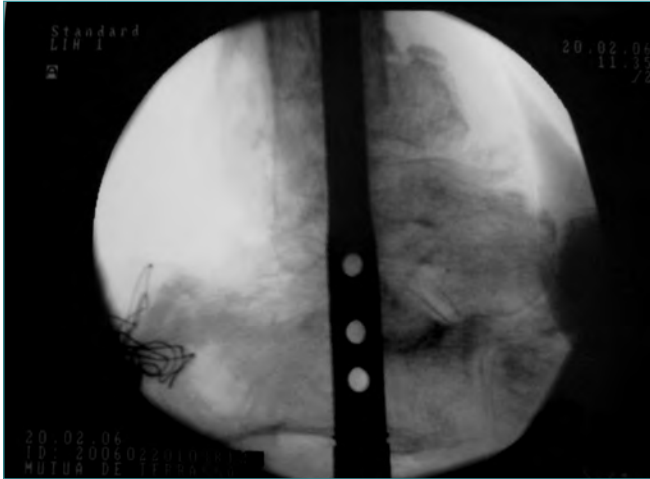
**Figura 17.** Fresado progresivo del canal medular hasta un diámetro de 1 mm superior al diámetro del clavo que se va a implantar.  
**Figure 17.** Progressive drill-milling of the medullary cavity, starting with an 8-mm drill bit and ending with a drill diameter that is 1 mm wider than the diameter of the nail that will be implanted.



**Figura 18.** Introducción del clavo de artrodesis de manera convencional, que puede ser controlado a través de la ventana posterior del astrágalo y de la tibia.

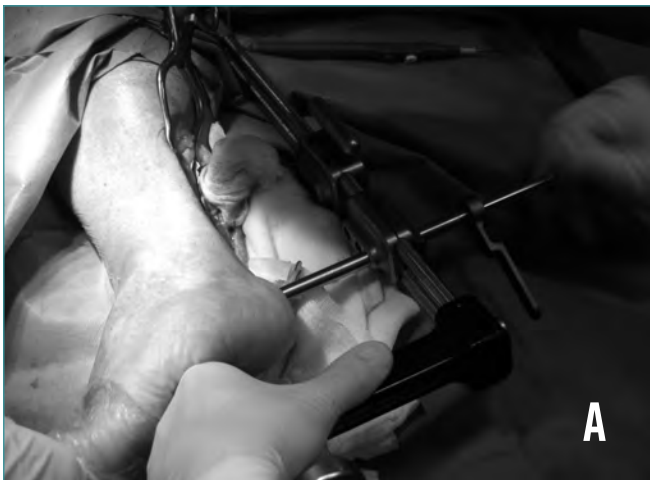**Figure 18.** The arthrodesis nail is inserted conventionally, following a standard surgical technique. The passage of the nail can be controlled through the posterior window of the talus and tibia.





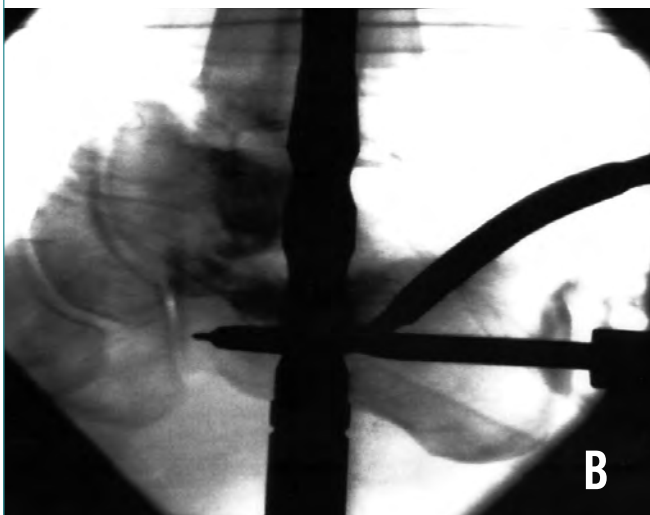
**Figura 19.** Control con el intensificador de imágenes para corroborar su correcto posicionamiento, que debe ser de tal forma que el agujero más proximal de los agujeros distales para la introducción de los tornillos de bloqueo se encuentre a nivel de la apófisis posterior del astrágalo, o en la parte más superior de la tuberosidad posterior del calcáneo.

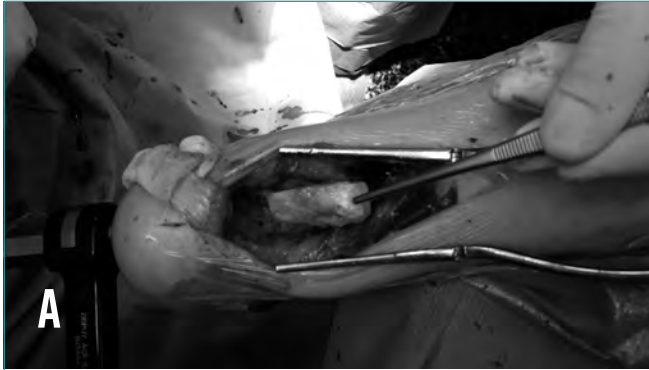
**Figure 19.** The image intensifier should be used to ascertain correct positioning. To insert the locking screws, the most proximal of the distal holes should be on the same level as the posterior process of the talus, or in the uppermost part of the posterior calcaneal tuberosity.



**Figura 20.** Introducción del tornillo de bloqueo más distal en el calcáneo en dirección posteroanterior, debiendo vigilar que no penetre en la articulación calcáneo-cuboidea.

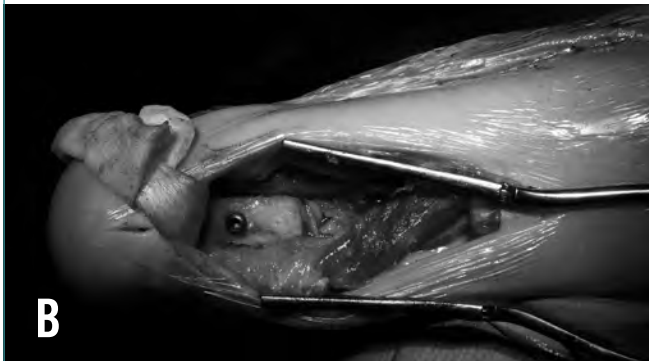**Figure 20.** The most distal locking screw, which has a diameter of about 7 mm, is inserted in the calcaneus in a posterior-to-anterior direction. Care should be taken not to penetrate the calcaneocuboidal joint.





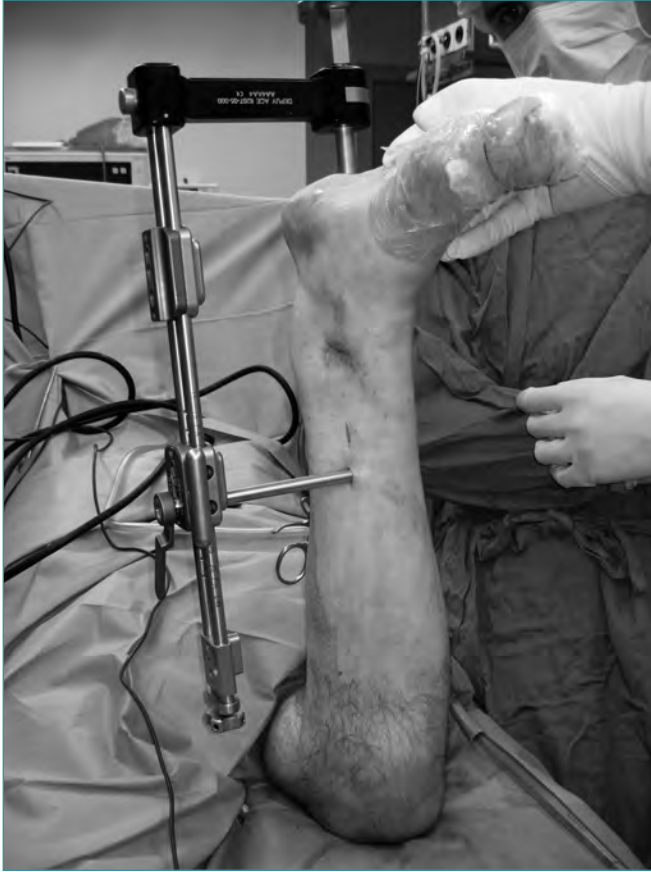**Figura 21.** Colocación del injerto óseo esponjoso entre las superficies articulares a artrodesar y también el injerto autólogo de la cortical posterior de la tibia, el cual es girado 180° respecto a su posición inicial, de forma que la parte cortical más proximal es introducida en el lecho labrado en la tuberosidad del calcáneo y el resto es impactado a lo largo del astrágalo y la tibia.

**Figure 21.** The cancellous bone graft is inserted between the surfaces of the joints to be fused, as well as the autologous graft from the posterior tibial cortex, which is turned 180° from its initial position, so that the most proximal cortical part is introduced into the bed carved into the tubercle of the calcaneal tuberosity and the rest is impacted along the talus and the tibia.



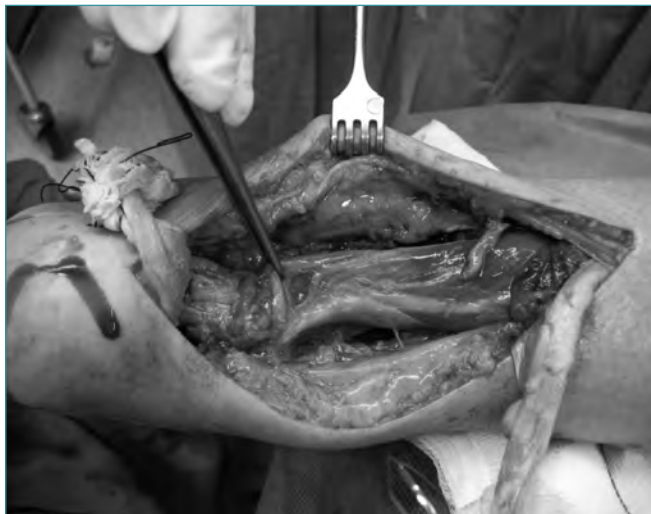**Figura 22.** Fijación adicional del injerto mediante el tornillo de bloqueo más proximal de los distales, que es introducido también de posterior a anterior hasta llegar a la cabeza del astrágalo, vigilando que no penetre en la articulación astrágalo-escafoidea.

**Figure 22.** Additional fixation of the graft by means of the most proximal of the distal locking screws, which is also introduced from posterior to anterior up to the head of the talus. Care must be taken not to penetrate the talonavicular joint.



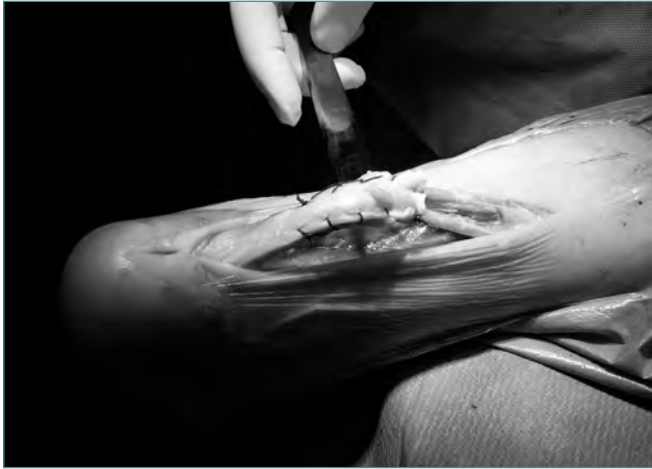**Figura 23.** Finalmente se realiza el bloqueo proximal del clavo, utilizando dos tornillos corticales de 5 mm de diámetro introducidos de medial a lateral.

**Figure 23.** Finally, the nail is locked proximally using two 5-mm-diameter cortical screws, which are inserted from medially to laterally.



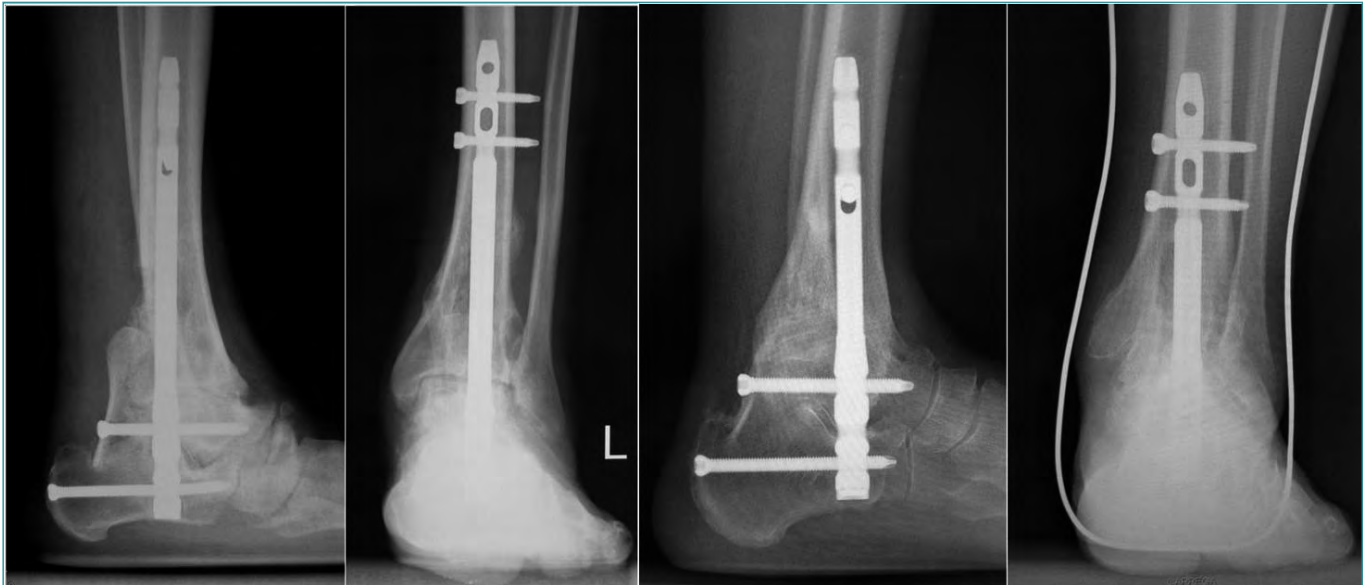
**Figura 24.** El vientre muscular del FHL es llevado a su posición inicial para proporcionar cubrimiento y aporte vascular a la zona de artrodesis.

**Figure 24.** The FHL muscle belly is moved back to its initial position, so that it is placed over the bone graft to cover it and provide the area with blood vessels.



**Figura 25.** El tendón de Aquiles es suturado sin tensión mediante una sutura continua con material reabsorbible. El paratendón debe suturarse evitando en lo posible su separación del tejido subcutáneo. El cierre del tejido celular subcutáneo y la piel se hace de manera convencional.

**Figure 25.** The Achilles tendon is sutured without tension by means of running, absorbable sutures. The paratenon should be sutured, avoiding as far as possible its separation from the subcutaneous tissue. The subcutaneous tissue and skin should be closed using a conventional technique.



**Figura 26.** Artrodesis tibio-astrágalo-calcánea por vía posterior y clavo retrógrado. Resultados finales de dos casos.  
**Figure 26.** Posterior tibio-talo-calcaneal arthrodesis with retrograde nail. Final results in two cases.