

EL PIE DIABÉTICO: LA PERSPECTIVA DEL CIRUJANO ORTOPÉDICO

Albert Pérez Fernández¹, Salvador Pedrero Eluso², Abelardo Montero Sáez³, Óscar Murillo Rubio⁴, Carolina Padrós Sánchez⁵, Jordi Asunción Márquez⁶

¹ Unidad de Pie y Tobillo. Servicio de Cirugía Ortopédica y Traumatología. ² Unidad de Sépticos del Aparato Locomotor. Servicio de Cirugía Ortopédica y Traumatología.

³ Servicio de Medicina Interna. ⁴ Servicio de Enfermedades Infecciosas. ⁵ Departamento de Podología. Universidad de Barcelona. ¹⁻⁵ Unidad Funcional de Pie Diabético. Hospital Universitario de Bellvitge. L'Hospitalet de Llobregat (Barcelona)

⁶ Unidad de Pie y Tobillo. Servicio de Cirugía Ortopédica y Traumatología. Hospital Clínic de Barcelona. Consultor del artículo

En los últimos años ha crecido el interés por el conocimiento y manejo de las complicaciones del pie diabético. El aumento de la incidencia de la diabetes mellitus y las nuevas terapias nos llevan a buscar un abordaje multidisciplinar de excelencia que nos permita reducir el número de amputaciones. El cirujano ortopédico debe conocer los procesos patológicos y tratar sus complicaciones (úlceras, infecciones, deformidades y neuroartropatía de Charcot), ya que un 15% de los pacientes diabéticos presentarán una úlcera en el pie, porcentaje similar al de los pacientes que presentarán una enfermedad de Charcot si su diabetes tiene más de 10 años de evolución.

PALABRAS CLAVE: Pie diabético. Úlcera neuropática. Enfermedad de Charcot. Osteomielitis del pie.

DIABETIC FOOT: THE ORTHOPEDIC SURGERY ANGLE

In recent years there has been increasing interest in the knowledge and management of diabetic foot complications. The highest incidence of diabetes mellitus and new therapies lead us to look for a multidisciplinary approach to excellence, allowing us to reduce the number of amputations. The orthopedic surgeon should know the pathological processes and treat its complications: ulcerations, infections, deformities and Charcot neuroarthropathy. Approximately 15% of diabetic patients will develop an ulcer on the foot, similar to the percentage of patients that present a Charcot in the case of more than 10 years of evolution diabetes.

KEY WORDS: Diabetic foot. Neuropathic ulceration. Charcot foot disease. Osteomyelitis.

INTRODUCCIÓN

Definición del pie diabético

El pie diabético se define como una alteración clínica de base etiopatogénica neuropática inducida por la hiperglicemia mantenida en la que, con o sin coexistencia de isquemia, y previo desencadenante traumático (o microtraumático), se produce una lesión y/o ulceración del pie⁽¹⁾.

Epidemiología y trascendencia

Un 15% de los pacientes diabéticos presentarán una úlcera en el pie en algún momento de su vida⁽²⁾. Hasta un 25% de estos pies

ulcerados precisarán una amputación. La diabetes es la causa más frecuente de amputación no traumática de la extremidad inferior en Europa y EE. UU. Más del 60% de los pacientes con una amputación mayor fallecerán antes de los 5 años, y el 30% de los ingresos en los diabéticos es por problemas en los pies⁽³⁾.

El número de amputaciones que se realizan en nuestro país es elevado (26 por cada 100.000 habitantes)⁽⁴⁾ y, de éstas, aproximadamente el 75% se producen en pacientes diabéticos⁽⁵⁾. En el 85% de estos casos va precedida de una úlcera.

Procesos patológicos

El pie diabético supone un reto para el cirujano ortopédico, por la coexistencia de la angiopatía y la neuropatía, que favorecen la aparición de úlceras y otras lesiones, de compleja resolución. Podemos diferenciar los siguientes procesos patológicos que pueden requerir nuestra actuación:

- Ulceración
- Infección: pie diabético agudo / osteomielitis
- Alteración mecánica: deformidades comunes a otros pacientes y otras características del paciente diabético
- Neuroartropatía (enfermedad de Charcot)

Correspondencia:

Dr. Albert Pérez Fernández

Hospital Universitario de Bellvitge

c/ Feixa Llarga, s/n

08907 L'Hospitalet de Llobregat (Barcelona)

Correo electrónico: aperez@bellvitgehospital.cat

Fecha de recepción: 12/05/2014

Organización en la atención del pie diabético

El número de amputaciones mayores en los diabéticos disminuye entre un 50% y un 70% en unidades multidisciplinarias^(6,7). Por ello, la atención de los pacientes que presentan un pie diabético debería realizarse en unidades especializadas. Existen 3 modelos o niveles de atención⁽⁸⁾.

El primer modelo (nivel 1), que podríamos denominar *básico*, se centra en la prevención primaria. Se ocupará de detectar precozmente los factores de riesgo de ulceración. Con la anamnesis, una exploración vascular y nerviosa básica (sensibilidad), además de una analítica sanguínea, permite cribar el riesgo de ulceración. Este modelo debe seguirse en atención primaria. Además del médico generalista y el equipo de enfermería con experiencia en el campo, debería estar integrado por un podólogo/a.

Una vez que el paciente presenta una lesión, pasamos al siguiente “escalón” asistencial. Puede seguir en atención primaria si la lesión es leve o, en casos más complejos, precisar un centro hospitalario. Aquí podemos tener los otros dos modelos de atención al pie diabético: el intermedio (nivel 2) y el avanzado (nivel 3). El nivel 2 incluye un *endocrinólogo*, un cirujano (general y/o vascular y/u ortopédico), un podólogo y personal de enfermería especializada en el cuidado del pie diabético.

El modelo avanzado o especializado (nivel 3) está en un centro hospitalario experimentado en el tema del pie diabético, que funcionará como una verdadera unidad multidisciplinaria; incluirá, además de los profesionales mencionados para el modelo intermedio (nivel 2), cirugía plástica, medicina interna/infecciosas, radiología intervencionista, rehabilitación, hospitalización a domicilio... Debe existir una conexión fluida con los centros de atención primaria y con las unidades intermedias de la periferia. En nuestro país podríamos decir que sólo un 25% de los pacientes diabéticos reciben una atención especializada (nivel 3)⁽⁹⁾. Aún así, el futuro del pie diabético está en la atención primaria, verdadero “caballo de batalla”, incidiendo en la prevención, para que las lesiones no lleguen tarde y muy complicadas a los centros especializados.

A la pregunta de quién debe dirigir o coordinar el equipo multidisciplinario, la respuesta no depende de su titulación, sino de la dedicación, entusiasmo, experiencia y capacidad de liderazgo. En España hay grupos liderados por un endocrinólogo, por un cirujano vascular o general, por un traumatólogo o por un podólogo⁽¹⁰⁾.

ANAMNESIS Y EXPLORACIÓN FÍSICA

Datos de interés

Es muy importante anotar todos los factores de riesgo cardiovascular que puedan interferir en los procesos de curación de las lesiones del pie diabético, como la hipertensión, el

tabaquismo o la dislipemia. También debe constar el tiempo de evolución de la diabetes, así como el tratamiento que realiza el paciente. Debemos anotar la última hemoglobina glicosilada ($Hb A_{1C} > 7-8\%$ indica un mal control de la diabetes), así como el grado de colaboración del paciente y su familia. Deben registrarse todos los procesos y tratamientos previos al episodio actual que se refieran a complicaciones del pie diabético como úlceras, celulitis, amputaciones, clínica sugestiva de neuropatía, vasculopatía o pie de Charcot.

Exploración en descarga

Inspección del pie

Valorar las lesiones dérmicas o ungueales, las hiperqueratosis, los helomas... Prestaremos atención al nivel de higiene y cuidados del propio paciente.

Exploración vascular

Los métodos más empleados para el diagnóstico de la enfermedad arterial periférica son: la palpación de pulsos distales y el índice tobillo-brazo (ITB) por Doppler (**Figura 1**). También se utiliza la medición transcutánea de la presión parcial de oxígeno ($TcPO_2 > 60$ mmHg sería normal y se define una isquemia crítica por debajo de 30).

Deberemos anotar la presencia o ausencia de pulsos pedio, tibial y también los proximales (poplíteo y femoral).

El ITB es normal entre 0,9 y 1,1. Un ITB de 0,90 o menor sugiere enfermedad arterial periférica (isquemia crítica por debajo de 0,5), mientras que un ITB superior a 1,1 puede

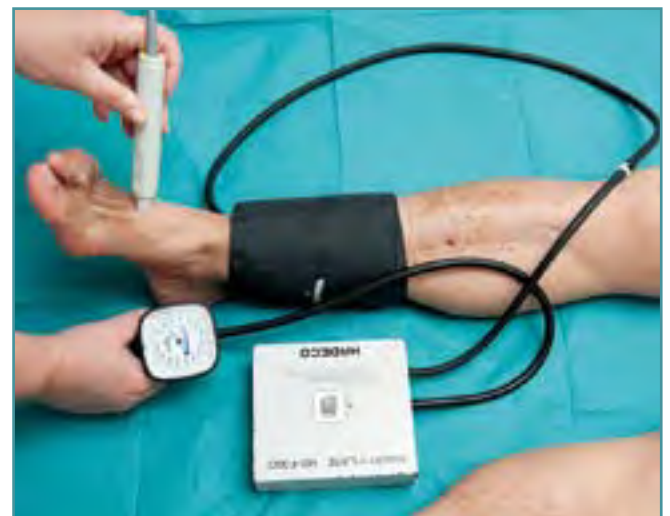

Figura 1. Exploración con Doppler para calcular el índice de tobillo-brazo.

Figure 1. Scanning Doppler to calculate the ankle-brachial index.

representar una presión falsamente elevada producida por calcificaciones arteriales. El test es fácil de realizar para el cirujano vascular (también por enfermería o por un podólogo experimentados), siendo objetivo y reproducible.

La combinación de dolor en las pantorrillas al caminar, ausencia de pulsos periféricos y un ITB < 0,9 predice la presencia de arteriopatía periférica con el 95% de sensibilidad y especificidad en estos pacientes⁽¹¹⁾.

Exploración nerviosa

La prueba más estandarizada para el diagnóstico de la neuropatía es la exploración con el monofilamento de Semmes-Weinstein (habitualmente de 10 g) (Figura 2). Valora la sensibilidad táctil profunda, que también puede analizarse con el diapasón (de 128 Hz) en el ápex del *hallux*. Ambas exploraciones pueden identificar el 87% de los pacientes con pérdida de sensibilidad protectora en los pies de riesgo de ulceración⁽¹²⁾.

Monofilamento: el examen con el monofilamento identifica a pacientes con alto riesgo de ulceración con una sensibilidad del 66% al 91% y una especificidad del 34% al 86%, según los diferentes estudios realizados. Aunque se describen hasta 10 zonas a explorar en el pie, los puntos básicos que se deben valorar son el pulpejo del *hallux* y la zona plantar correspondiente a las cabeza del primer y el quinto metatarsiano.

Úlceras y queratosis

La forma de ulceración más frecuente en el pie diabético es la neuropática (45-60%). También puede haber úlceras isquémicas

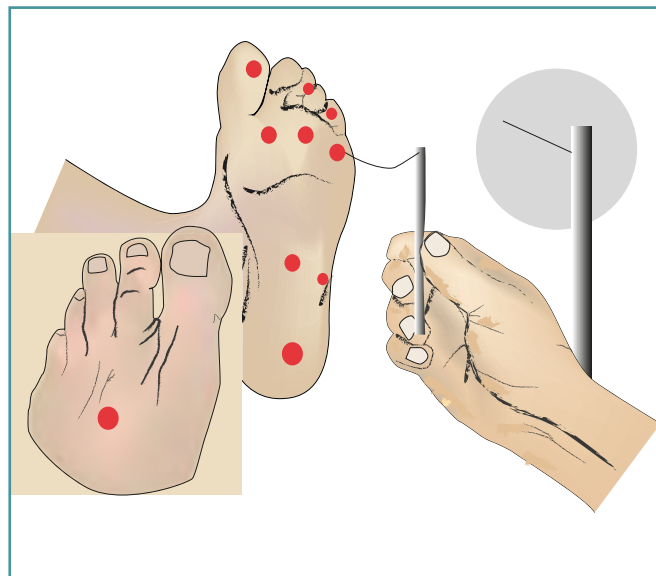


Figura 2. Exploración de la sensibilidad profunda con el monofilamento de Semmes-Weinstein.

Figure 2. Deep sensitivity exploration to the Semmes-Weinstein monofilament.

micas (10-15%) y formas mixtas (neuroisquémicas). Los rasgos más característicos para diferenciar las úlceras isquémicas de las neuropáticas son los siguientes⁽¹⁾ (Figura 3):

Neuropática:

- En zona de presión (por ejemplo, en la cabeza de M1)
- Circular, bien delimitada
- Con hiperqueratosis en los bordes; en “sacabocados”
- Con frecuencia exudativa y con granulación en el fondo
- Sin dolor (o con poco dolor)

Isquémica:

- En el talón, la punta de los dedos, el borde lateral o los maléolos
- Irregular, con la piel de alrededor fina o brillante
- Poco exudativa y sin tejido de granulación
- Dolorosa (peor en decúbito supino o en reposo)

Las queratosis sin ulceración ni signos flogóticos nos informan de las zonas de presión inadecuada a la marcha. La valoración de su situación en la planta debe ser analizada desde el punto de vista mecánico y nos permitirá diferenciar en qué fase de la marcha se produce el “conflicto”, pero también pueden sugerir estadios iniciales de la neuropatía, por lo que debemos seguir su evolución⁽¹³⁾.

Exploración en carga

Deberemos dejar constancia de las deformidades de los pies con el apoyo al suelo y en el podoscopio (alteraciones digitales, pie plano...). Las garras rígidas, con piel atrófica y seca, son características del pie diabético; el pie “en balancín” sugiere una enfermedad de Charcot.

Concepto de pie de riesgo

Después de la anamnesis y la exploración física, podremos catalogar el pie explorado en un “grado de complejidad”, que nos informa de forma rápida sobre qué controles y cuidados precisa el paciente⁽¹⁴⁾. Básicamente se diferencia el

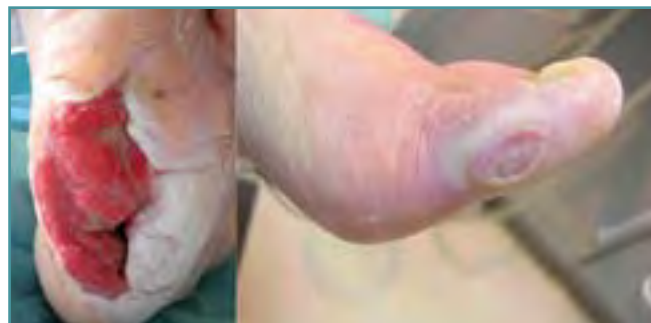

Figura 3. Úlcera neuropática plantar e isquémica en el 1.º dedo.

Figure 3. Plantar neuropathic and ischemic ulceration on 1st finger.

Tabla 1. Grupos de pie de riesgo. Controles

Grado de riesgo y frecuencia de revisión				
Riesgo	Alteración de la sensibilidad	Deformidades	Úlcera	Revisiones
0	No	No	No	Anual
1	Sí	No	No	Semestral
2	Sí	Sí	No	Trimestral
3	Sí	Sí	Sí	Mensual

pie de bajo riesgo, por ausencia de neuropatía y con pulsos presentes (que precisará controles anuales), del pie de alto riesgo por neuropatía o pulsos ausentes junto a deformidad o cambios en la piel o úlcera previa (que precisará controles frecuentes, de 1 a 3 meses). El pie de riesgo moderado presenta neuropatía y pulsos presentes, pero otro factor de riesgo cardiovascular u otro trastorno estructural del pie, y debería ser valorado cada 3-6 meses. El pie ulcerado sería el pie diabético propiamente dicho y será tratado en función del proceso patológico que presente de forma concomitante con la úlcera (infección, deformidad, Charcot, isquemia). De forma esquemática queda reflejado en la **Tabla 1** desde bajo riesgo (0) a pie ulcerado (3)⁽¹⁵⁾.

A continuación desarrollamos los diferentes procesos patológicos (úlceras, alteraciones mecánicas...) y posteriormente su tratamiento. Con frecuencia, en el mismo paciente concurren varios de ellos.

ÚLCERAS

Tipos de úlceras

Deberemos anotar las características de la úlcera (localización, tamaño, profundidad, estructuras anatómicas a las que afecta y si presenta necrosis y/o absceso) y diferenciarla como neuropática o isquémica.

Clasificaciones

Existen diversas clasificaciones que nos permiten catalogar la gravedad de la lesión. Una de las más clásicas es la de Wagner⁽¹⁶⁾, pero son más empleadas las clasificaciones de la Universidad de Texas y la PEDIS^(17,18). La primera diferencia los grados de 0 a 3 en función de la profundidad y las estructuras afectas, así como 4 subgrupos de la A a la D según presente o no infección y/o isquemia (**Tabla 2**). La clasificación PEDIS incluye

5 subgrupos (no sólo clasifica la úlcera): perfusión, extensión, profundidad (*depth*), infección y sensibilidad.

INFECCIÓN

Los procesos infecciosos del pie diabético pueden clasificarse según la extensión local y la repercusión del estado general (escala IDSA [*Infectious Diseases Society of America*] de la clasificación PEDIS)⁽¹⁹⁾ (**Tabla 3**). De forma práctica podemos diferenciar un proceso agudo y moderado a severo en cuanto a la repercusión sistémica, de otro más lento con afectación osteoarticular (osteomielitis) y repercusión general variable.

Exploración y diagnóstico clínico

Pie agudo en urgencias

Este tipo de infección junto con la isquemia aguda son los dos procesos más graves y que precisan una actuación de mayor celeridad en el pie diabético (emergencia) (**Figura 4**). Sus consecuencias pueden ser fatales, con peligro de pérdida de la extremidad e incluso de la vida.

Además de los signos clásicos locales de inflamación, podemos objetivar fluctuación, crepitación, cambios de sufrimiento cutáneo e incluso fistulización. No es infrecuente la coexistencia de una úlcera –que puede actuar como puerta de entrada–, así como de necrosis tisular, más o menos extensa. Son imprescindibles los estudios con radiografía y una analítica sanguínea. Se puede solicitar también una ecografía (con punción dirigida) y hemocultivos para completar el estudio.

Deberemos tomar buenas muestras para microbiología, en profundidad, no de la úlcera o de otra puerta de entrada, donde pueda coexistir contaminación.

Osteomielitis

La infección subaguda o cronicada (con frecuencia recidivante) del pie diabético, con afectación osteoarticular en forma de

Tabla 2. Clasificación de las úlceras de la Universidad de Texas

Estadio	Grados			
	0	I	II	III
A (sin infección ni isquemia)	Lesión pre- o postulcerativa completamente epitelizada	Úlcera superficial que no involucra a tendones, cápsulas ni huesos	Úlcera que penetra tendones o cápsulas	Úlcera que penetra huesos o articulaciones
B	Infección	Infección	Infección	Infección
C	Isquemia	Isquemia	Isquemia	Isquemia
D	Infección e isquemia	Infección e isquemia	Infección e isquemia	Infección e isquemia

Tabla 3. Escala IDSA de la gravedad de la infección del pie diabético*

Grados	Definición
1	• Sin signos o síntomas de infección
2	• Infección que compromete la piel y el TCS solamente, que se acompaña de 2 de los siguientes criterios: <ol style="list-style-type: none"> 1. Edema o induración 2. Eritema > 0,5-2 alrededor de la úlcera 3. Dolor 4. Aumento de la temperatura local 5. Secreción purulenta
3	• Eritema > 2 cm + 1 de los criterios descritos anteriormente, o • Infección que compromete estructuras profundas (que se extiende más allá de la dermis y el TCS), como absceso, osteomielitis, artritis séptica o fascitis • Sin compromiso sistémico
4	• Cualquier infección del pie que se asocie a SRIS, caracterizado por 2 o más de los siguientes criterios: <ol style="list-style-type: none"> 1. Temperatura > 38 °C o < 36 °C 2. Frecuencia cardíaca > 90 lpm 3. Frecuencia respiratoria > 20 respiraciones/min 4. PaCO₂ < 32 mmHg 5. Recuento de glóbulos blancos > 12.000 o < 4.000 6. 10% de formas inmaduras

PCO₂: presión arterial de dióxido de carbono; SRIS: síndrome de respuesta inflamatoria sistémica; TCS: tejido celular subcutáneo
* Dentro del subgrupo de infección de la clasificación PEDIS

osteítis y/o artritis es un reto. Suele coexistir una úlcera o ha estado presente previamente. Un dedo “en salchicha”, con edema y eritema, sugiere osteoartritis. Una prueba objetiva de infección es la palpación de hueso desde la úlcera (*probe-to-bone*, PTB)⁽²⁰⁾ y evidentemente el aislamiento de un mismo germen por cultivo de diferentes áreas y estructuras, que no provengan de la propia úlcera sino de la “profundidad”.

Aquí la evolución en las radiografías, la resonancia magnética y/o la gammagrafía (con leucocitos) nos informan de la extensión de la infección a los planos profundos y permitirá una planificación del tratamiento. Puede ser difícil diferenciar este cuadro de una fase inicial de la neuroartropatía de Charcot.

Microbiología

En las infecciones “leves” o en episodios iniciales, suelen predominar los cocos aerobios Gram-positivos, como *Staphylococcus aureus*. Las infecciones “graves” o más crónicas suelen ser polimicrobianas, con presencia tanto de gérmenes aerobios como anaerobios, y con un mayor protagonismo de los bacilos Gram-negativos (especialmente, enterobacterias). En infecciones previamente tratadas o recidivantes en contacto con el ámbito hospitalario o sin él, pueden aparecer microorganismos seleccionados multirresistentes

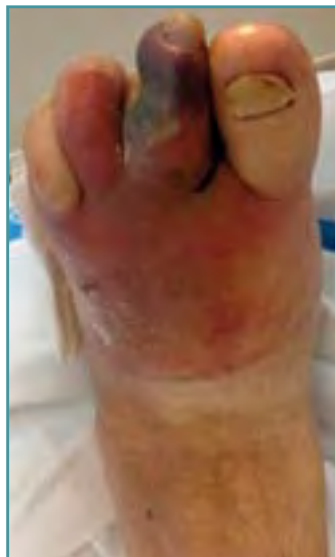

Figura 4. Pie diabético con infección aguda: absceso en el antepié y necrosis en el 2.º dedo.

Figure 4. Acutely infected diabetic foot: abscess forefoot and 2nd finger necrosis.

o de difícil tratamiento (*Pseudomonas aeruginosa*, enterobacterias productoras de beta-lactamasas de espectro extendido, enterococos...). En infecciones profundas y con necrosis (isquemia) podemos aislar anaerobios, aunque normalmente con otros gérmenes aerobios (mixta)⁽²¹⁾.

Exploraciones complementarias

Las osteolisis metafisarias en las radiografías son sugestivas de osteítis, especialmente en el antepié. En casos de alta sospecha, con ausencia de signos sugestivos en las radiografías iniciales, es con-

veniente repetir las a las 2 semanas, cuando entonces ya puede ser visible la osteolisis, que inicialmente no se observaba.

La resonancia magnética, especialmente con gadolinio, nos permite un diagnóstico fiable de la osteomielitis, incluso diferenciable de las afectaciones de la neuroartropatía⁽²²⁾. Sería pues de elección ante la sospecha de infección profunda, con extensión a las vainas tendinosas y a otros espacios anatómicos, sirviendo de guía para la planificación quirúrgica.

La ecografía nos será útil en manos expertas para determinar la extensión de las lesiones menos profundas, puncionar los abscesos y apreciar la osteolisis cortical; por tanto, será una exploración a tener en cuenta en el pie con infección aguda (urgencias).

La gammagrafía con leucocitos marcados puede ser de utilidad en casos dudosos y para delimitar una extensión anatómica concreta, especialmente el SPECT-TC (tomografía computarizada de emisión monofotónica, del inglés *single photon emission computed tomography*)⁽²³⁾.

ALTERACIONES MECÁNICAS

Alteraciones mecánicas características del pie diabético

Consideramos deformidades características del pie diabético las garras rígidas con piel seca y atrofia de la musculatura

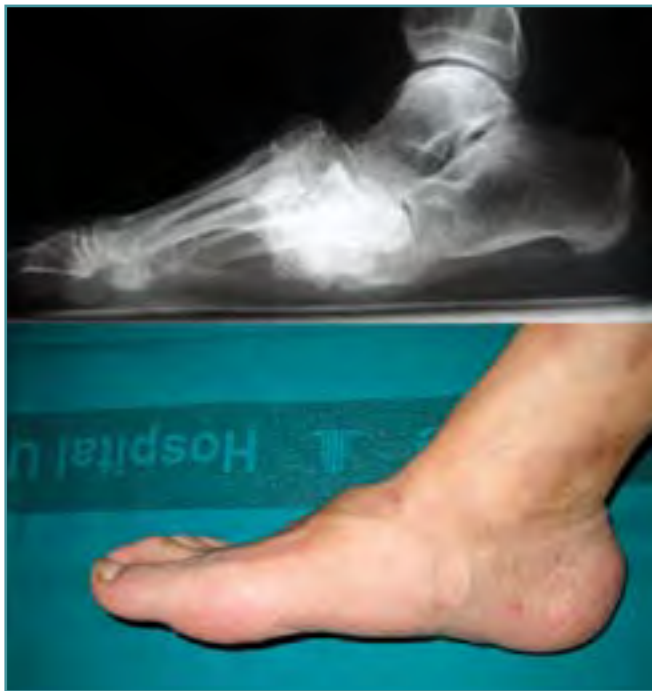

Figura 5. Pie en balancín por artropatía de Charcot.

Figure 5. Charcot foot arthropathy with rocker foot.

intrínseca, por la afectación nerviosa de la enfermedad, y también un pie plano por una neuroartropatía de Charcot, en su fase crónica. También podemos encontrar deformidades comunes a pacientes no diabéticos, como un *hallux valgus*.

PIE DE CHARCOT

Definición

Es aún hoy en día una complicación mal comprendida y con frecuencia descuidada de la diabetes. La neuropatía evolucionada comporta una pérdida de la sensibilidad protectora, junto a una falta de control vasomotor. Así es como en algunos pacientes se inicia un mecanismo evolutivo de fragmentación y reabsorción osteoarticular, que comporta grandes deformidades del pie y del tobillo.

Epidemiología de la neuroartropatía

Suele afectar a pacientes diabéticos con más de 10 años de evolución de su enfermedad. La incidencia es de un 15%, en personas habitualmente entre 40 y 60 años, con polineuropatía simétrica distal. Sólo es bilateral en el 20% de los casos, pero se comporta habitualmente de forma asimétrica. La zona que más se afecta es el tarso, y el 40% de los afectados de la neuroartropatía se ulcerarán.

Curso de la enfermedad

Los estadios de la enfermedad están descritos en la clasificación de Eichenholtz⁽²⁴⁾, que diferencia tres etapas progresivas. Una primera (I) de destrucción y fragmentación osteoarticular, que, si no es bien controlada, puede conllevar una gran desestructuración del pie y el tobillo. Después una segunda fase (II) de coalescencia, subaguda, en que, finalizando los fenómenos de destrucción inicial, coexisten los procesos de cicatrización. Y finalmente una última etapa (fase III), crónica, de remodelado.

En la fase I el pie está tumefacto y eritematoso, con fenómenos de reabsorción ósea y destrucción de las articulaciones; podemos encontrar luxaciones y fracturas. Puede ser dolorosa y obliga al diagnóstico diferencial con un proceso de infección (osteomielitis).

En las fases II y III, cada vez el pie está con menos signos flogóticos y el paciente con menos dolor (puede estar ausente); sin el tratamiento adecuado, el pie puede estar muy deformado y con gran desestructuración en las radiografías. Son típicas las lesiones destructivas en el tarso, con hundimiento del pie, que adquiere un aspecto en balancín (Figura 5).

Topografía

Hay diversas clasificaciones en función de la zona anatómica preferentemente afectada. Una muy empleada es la de Sanders, que diferencia 5 localizaciones⁽²⁵⁾:

- I: Articulaciones metatarsofalángicas / falanges
- II: Articulación tarso-metatarsiana (Lisfranc)
- III: Articulación de Chopart (talonavicular y calcaneocuboidea)
- IV: Articulación subtalar y tobillo
- V: Calcáneo

Las zonas más afectadas son las articulaciones de Lisfranc (40%) y Chopart (30%). También es muy empleada la clasificación anatómica de Brodsky (Figura 6)⁽²⁶⁾.

TRATAMIENTO

Prevención en el pie de riesgo

La prevención primaria comienza discerniendo si estamos ante un pie de riesgo o no, y su grado. La secundaria o la prevención en los pacientes de riesgo consistirá en la educación, los controles rutinarios y en medidas ortopodológicas. El papel de la educadora especializada en diabetes y cuidado de los pies será vital, junto con las revisiones médicas pertinentes (y del equipo de enfermería).

Calzado y soportes plantares

El calzado debe ser adaptado a las deformidades, sin costuras y, en ciertos casos, a medida. Los soportes plantares (plantillas) bien diseñados pueden cumplir una función pre-

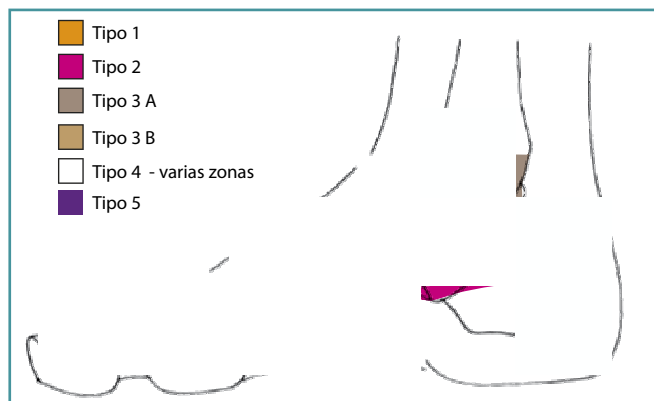


Figura 6. Clasificación de Brodsky.

Figure 6. Brodsky classification.

ventiva básica. El seguimiento por el podólogo especializado en el campo del pie diabético permitirá detectar precozmente las zonas de peligro de ulceración y modificar pertinentemente las plantillas y/o el calzado.

Cirugía ortopédica preventiva/curativa

Si, a pesar de un buen tratamiento ortopodológico, las deformidades no se controlan y tenemos riesgo de ulceración (bursitis, eritema...), puede estar indicado un tratamiento quirúrgico ortopédico preventivo (con fines curativos)⁽²⁷⁾. El objetivo será obtener un pie estable y con apoyo plantígrado. Para ello la técnica habitual será la osteotomía; en el antepié y en otras regiones, los abordajes tienden a ser reducidos, para evitar la necrosis cutánea e infecciones postoperatorias, no infrecuentes en este tipo de pacientes. Por ello, las técnicas percutáneas pueden ser de gran ayuda, por ejemplo, para elevar un primer metatarsiano descendido, antes de que se ulcere la piel bajo la cabeza del mismo.

Evidentemente otras técnicas pueden ser necesarias, como las artrodesis, exostectomías, alargamientos tendinosos...

En estos procedimientos y, en general, antes de cualquier acto quirúrgico, es vital conocer el estado "de irrigación" de la extremidad. En ocasiones, el cirujano vascular o el radiólogo intervencionista deberán realizar una revascularización o permeabilización, antes de llevar a cabo la cirugía ortopédica.

Úlceras sin osteítis (osteomielitis)

Estas lesiones son habitualmente tratadas sin cirugía en la unidad básica de pie diabético. Corresponden normalmente a lesiones poco profundas.

Descarga y curas locales

La descarga es el primer aspecto a conseguir para favorecer la cura de la úlcera. Si bien el yeso de contacto total⁽²⁸⁾ es el

tratamiento de referencia para las úlceras y la enfermedad de Charcot en fase aguda, cada vez más existen dispositivos ortopédicos para conseguir una descarga selectiva. Además, éstos tendrán la ventaja de su fácil retirada, para realizar las curas. Pueden ir desde un zapato postoperatorio, con suela en balancín (o, mejor, de talón invertido para descargar el antepié), hasta las botas CAM walker con cámara de aire y con diferentes tipos de "plantillas" que se adaptan para descargar la zona ulcerada (Figura 7).

La cura se basará en desbridar el tejido necrótico, evitar la progresión de la úlcera y una posible infección en profundidad, así como favorecer el cierre de la misma. Para ello, además de la utilidad del desbridamiento mecánico con bisturí, disponemos de diferentes apósitos y productos que nos permitirán, en un ambiente habitualmente húmedo, desbridar, desinfectar, favorecer la granulación y epidermizar.

Ante curas dificultosas tenemos la opción de la cura por vacío y las cámaras hiperbáricas (y también actualmente normobáricas), que favorecen la neovascularización acelerando la curación.

Cirugía ortopédica

Ante la falta de respuesta en la curación de las úlceras, habrán de valorarse diferentes procedimientos ortopédicos. Ante un equinismo con ulceración en el antepié, deberemos valorar un alargamiento del tendón aquileo (o un alargamiento del gastrocnemio medial). También podemos reducir la presión debajo de la cabeza de un metatarsiano donde se generó la úlcera, realizando una osteotomía de elevación. Puede ser necesaria la colaboración del cirujano plástico, en caso de grandes defectos de cobertura.

Úlceras con osteítis

Suele realizarse el tratamiento hospitalizado y con el apoyo del equipo de medicina interna o de infecciosas. Además, será muy importante el buen control de la glicemia.



Figura 7. Descarga con plantilla y bota corta.

Figure 7. Orthopedic download and short walker.

Antibioterapia

Es esencial obtener unas buenas muestras para cultivo e identificar la bacteria/s implicada/s. Para ello, además de obtener tejido de la profundidad por biopsia, es importante que el paciente no lleve tratamiento antibiótico previo (o que, al menos, lo haya suspendido entre 1 y 2 semanas antes).

Desbridamiento y resección ósea

Los principios del tratamiento quirúrgico de las osteítis deben ser estrictos en el pie diabético, con la resección de todo el tejido desvitalizado, pero teniendo en cuenta los conceptos mecánicos, para no generar un problema futuro en la función del mismo. En el antepié se pueden realizar resecciones o artroplastia en los dedos, incluso en la primera articulación metatarsofalángica. Podemos realizar una amputación menor (de un dedo o de todo el radio).

En los casos graves, donde exista un compromiso vascular crítico e incluso riesgo vital, puede estar indicada una amputación a nivel del mediopié o el retropié. La amputación transmetatarsal es un buen procedimiento si no es salvable el antepié. El resto de amputaciones proximales del pie son técnicamente exigentes, más difíciles de protetizar en el caso del tobillo y menos aceptadas por el paciente. Por ello se suele emplear la amputación infracondílea.

Pie agudo infectado

Es una emergencia por la infección en profundidad (PEDIS I3) e incluso la afectación sistémica que puede existir (PEDIS I4)⁽²⁹⁾. Fístula, absceso, necrosis, isquemia, crepitación... con o sin osteolisis y dolor variable. El conocimiento de los espacios anatómicos por donde puede discurrir la infección, así como las técnicas de amputación son imprescindibles para abordar estas graves lesiones. Debemos hacer siempre una valoración del estado vascular previo, para decidir cuál es el tratamiento más adecuado.

Actuación en urgencias

Una vez tomadas muestras para microbiología, se iniciará antibioterapia endovenosa empírica. Habitualmente se emplea amoxicilina y ácido clavulánico junto a gentamicina o quinolonas. Otras opciones, en casos más severos, pueden ser la piperacilina-tazobactam, la teicoplanina o el imipenem⁽³⁰⁾.

Desbridamiento y amputaciones

Deben realizarse los abordajes necesarios para desbridar todo el tejido necrótico y el contenido purulento, dejando bien drenados los diferentes espacios anatómicos. Ante la falta de viabilidad de un dedo o de todo un radio, podemos realizar una amputación del mismo. Es recomendable dejar abiertos parcialmente estos abordajes, con las estructuras nobles, como los tendones, a ser posible, cubiertos.

En ciertos casos graves puede ser necesaria una amputación mayor, pero es aconsejable realizar un desbridamiento amplio y revalorar a las 48 horas. En casos de defectos de cobertura, puede ser necesaria la colaboración del cirujano plástico.

Neuroartropatía de Charcot

Tratamiento ortopedológico

El tratamiento precoz en las fases iniciales de la neuroartropatía permitirá evitar la deformidad del pie. La descarga y contención en la fase aguda será vital; además, el tratamiento se alargará varios meses, hasta que la enfermedad llegue a una fase III de remodelado⁽³¹⁾. La contención con botas CAM walker u otras ortesis similares (o el yeso de contacto total) debe seguir un control estricto por los profesionales, para evitar el fracaso del tratamiento.

Opciones quirúrgicas: abordajes, técnicas y estabilización

Si fracasa el tratamiento ortopédico, la deformidad más grave y habitual será el pie plano. Si es inestable a la exploración física y presenta zonas de compromiso cutáneo e incluso ulceración "resistente", deberemos plantear el tratamiento quirúrgico.

El objetivo final es evitar una amputación, pero nuestra intención se basará en conseguir un pie:

- Estable
- Plantígrado (acomodable a una ortesis-calzado)
- "Funcional"

La técnica más habitual para reconstruir y salvar el pie será la artrodesis. Otras técnicas pueden ser la exostectomía de zonas prominentes (siempre que hayamos conseguido una estabilidad del pie, por artrodesis o fusión espontánea), el alargamiento del tendón Aquileo, etc. La artrodesis puede realizarse de forma percutánea o bien con incisiones regladas sobre las zonas afectas. Para conseguir unos buenos resultados, la tendencia es utilizar unos sistemas de osteosíntesis que aporten mucha estabilidad ("superconstrucciones")⁽³²⁾, dada la consolidación retardada en estos pacientes y por las grandes deformidades que presentan. También existe la posibilidad de realizar la estabilización con osteotaxis, que dependerá de la "escuela", en casos de revisión tras fracaso de una osteosíntesis, según el estado de las partes blandas o de si existe una infección activa.

Las "superconstrucciones" se pueden conseguir con:

- Placa plantar
- Placas bloqueadas
- Tornillos o pernos axiales
- Clavo endomedular (tobillo)

Estos "sistemas" se caracterizan por extenderse en ocasiones a articulaciones no afectas, a veces acortando el pie y

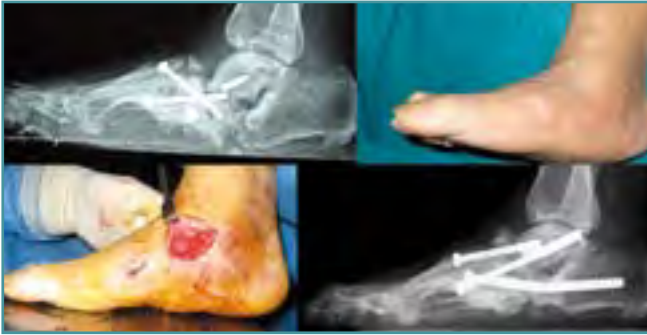

Figura 8. Recidiva de pie en balancín por fracaso de osteosíntesis. Reconstrucción con tornillos canulados de 6,5 mm.

Figure 8. Osteosynthesis failure and recurrence rocker foot. Reconstruction with 6.5 mm cannulated screw.

creando un sistema lo más rígido posible⁽³³⁾. Las placas bloqueadas asociadas a tornillos son un sistema muy empleado, aunque la tendencia es utilizar sistemas endomedulares, solos o asociados a placas y/o tornillos. Éstos tienen ventajas como favorecer el posicionamiento “anatómico” del pie, ofrecer más resistencia mecánica, necesitar menor incisión y no quedar expuestos ante el fracaso cutáneo. De todas formas, en caso de infección postoperatoria, su tratamiento puede ser más dificultoso⁽³⁴⁾ (Figura 8).

Resultados del tratamiento quirúrgico del Charcot

Es muy importante siempre realizar un estudio vascular previo y una selección del paciente, pues estos procedimientos tienen una alta morbilidad (dehiscencia o necrosis cutánea, infección, pseudoartrosis...). El éxito dependerá en gran medida de la indicación y preparación del paciente. La consolidación se consigue en más de 2/3 partes, aunque la pseudoartrosis no siempre es un fracaso, si el pie permanece estable.

El rango de amputaciones va del 1% al 7%, pero si presenta una úlcera previa asciende hasta un 30%. Aun así, hay autores que promulgan el tratamiento quirúrgico casi como primera opción en el Charcot en fase III, pues el índice de recurrencia de las úlceras con el tratamiento ortopodológico puede acercarse al 50%⁽³⁵⁾.

BIBLIOGRAFÍA

1. Marinello J, Blanes JI, Escudero JR, et al. Consenso de la SEACV sobre pie diabético. *Angiología* 1997; 5: 193-230.
2. International Working Group on the Diabetic Foot. International Consensus on the Diabetic Foot; 2011.
3. Reiber GE, Boyko EJ, Smith DG. Lower extremity foot ulcers and amputations in diabetes. En: Harris MI, Cowie C, Stern MP (eds.). *Diabetes in America*, 2nd ed. (NIH publ. no. 95-1468). Washington DC: U.S. Government Printing Office; 1995.
4. Organisation for Economic Co-operation and Development. Health at a glance. OECD Indicators 2009, libro electrónico consultado en noviembre de 2013.
5. Aragón-Sánchez J, García-Rojas A, Lázaro-Martínez, et al. Epidemiology of diabetes-related lower extremity amputations in Gran Canaria Islands (Spain). *Diabetes Res Clin Pract* 2009; 86.
6. Larson J, Eneroth M, Apelquist J, Stenström A. Sustained reduction in major amputations in diabetics patients. *Acta Orthop* 2008; 79: 665-73.
7. Holstein P, Ellitsgaard N, Olsen BB, Ellitsgaard V. Decreasing incidence of major amputations in people with diabetes. *Diabetologia* 2000; 43: 844-7.
8. Bakker K, Apelquist J, Schaper NC. International Working Group on Diabetic Foot, Editorial Board. *Diabetes Metab Res Rev* 2012; 28 Suppl 1: 225-31.
9. Rubio JA, Aragón-Sánchez J, Lázaro-Martínez JL, et al. Unidades de Pie Diabético en España. *Endocrinol Nutr* 2013. Doi:10.1016.
10. McDermott JE (ed.). *The Diabetic Foot*. Rosemont. American Academy of Orthopaedic Surgeons; 1995.
11. Jude EB, Boulton AJ. End stage complications of diabetic neuropathy. *Diabetes Rev* 1999; 7: 395-410.
12. Herr K, Shearman C, Jude EB. Managing complications of the diabetic foot. *Clinical Review BMJ* 2009; 339: 1304-7.
13. Young MJ, Boulton AJM, McLeod AF, Williams DR, Sonksen PH. A 6 multicentre study of the prevalence of diabetic peripheral neuropathy in the UK hospital clinic population. *Diabetologia* 1993; 36: 150-4.
14. Driver VR, et al. *Diabetes Care* 2005; 28: 248-53.
15. Peters EJ, Lavery LA; International Working Group on the Diabetic Foot. Effectiveness of the diabetic foot risk classification system of the International Working Group on the Diabetic Foot. *Diabetes Care* 2001; 24: 1442-7.
16. Wagner FW. The dysvascular foot: a system for diagnosis and treatment. *Foot and Ankle* 1981; 2: 64-122.
17. Armstrong DG, Lavery LA, Harkless LB. Validation of a diabetic wound classification system. The contribution of depth, infection, and ischemia to risk of amputation. *Diabetes Care* 1998; 21: 855-9.
18. Schaper NC. Diabetic foot ulcer classification system for research purposes: a progress report on criteria for including patients in research studies. *Diabetes Metab Res Rev* 2004; 20 (Suppl 1): S90-5.
19. Lipsky BA, Berendt AR, Deery HG, Embil JM, et al. Diagnosis and treatment of diabetic foot infections. *Clin Infect Dis* 2004; 39: 885-910.
20. Lavery LA, Armstrong DG, Peters EJ, Lipsky BA. Probe-to-bone test for diagnosing diabetic foot osteomyelitis: reliable or relic? *Diabetes Care* 2007; 30 (2): 270-4.

21. Lipsky BA, Pecoraro RE, Wheat JL. The diabetic foot: soft tissue and bone infection. *Infect Dis Clin North Am* 1990; 4: 409-32.
22. Kapoor A, Page S, Lavalley M, Gale DR, Felson DT. Magnetic resonance imaging for diagnosing foot osteomyelitis: a meta-analysis. *Arch Intern Med* 2007; 167 (2): 125-32.
23. Nawaz A, Torigian DA, et al. Diagnostic performance of FDG-PET, MRI and plain film radiography (PFR) for the diagnosis of osteomyelitis in the diabetic foot. *Mol Imaging Biol* 2010; 13 (3): 335-42.
24. Eichenholtz SN. Charcot joints. Springfield, IL: Charles C. Thomas; 1966. p. 3-8.
25. Sanders LJ, Frykberg R. Diabetic neuropathic osteoarthropathy: the Charcot foot. En: Frykberg RG (ed.). *The high risk foot in diabetes mellitus*. New York, NY: Churchill Livingstone; 1993. p. 297-336.
26. Brodsky JW, Rouse AM. Exostectomy for symptomatic bony prominences in diabetic Charcot feet. *Clin Orthop Relat Res* 1993; 296: 21-6.
27. Bessea, JL, Leemrijseb PA, Deleub PA. Diabetic foot: the orthopedic surgery angle. *Orthopaedics & Traumatology: Surgery & Research* 2011; 97: 314-29.
28. Armstrong DG, Nguyen HC, Lavery LA, et al. Off-loading the diabetic foot wound: a randomized clinical trial. *Diabetes Care* 2001; 24 (6): 1019-22.
29. Schaper NC. Diabetic foot ulcer classification system for research purposes: a progress report on criteria for including patients in research studies. *Diabetes Metab Res Rev* 2004; 20 (Suppl 1): S90-5.
30. Lipsky BA. Medical treatment of diabetic foot infections. *Clin Infect Dis* 2004; 39 (S2): S101-14.
31. Koller A, et al. German-Austrian consensus on operative treatment of Charcot neuroarthropathy. *Diabetic Foot & Ankle* 2011; 2: 10207.
32. James Sammarco V. Superconstructs in the treatment of Charcot foot deformity. *Foot Ankle Clin N Am* 2009; 14: 393-407.
33. Noriega F, Villanueva P, Hansen ST Jr. Pie de Charcot: reconstrucción funcional y procedimientos de rescate. *Rev Ortop Traumatol (Madr.)* 2007; 51: 164-72.
34. Cooper P. Complications of ankle and tibiotalar calcaneal arthrodesis. *Clin Orthop Relat Res* 2001; 391: 33-44.
35. Mittlmeier T, Klaue K, Haar P, Beck M. Should one consider primary surgical reconstruction in Charcot arthropathy of the feet? *Clin Orthop Relat Res* 2010; 468: 1002-11.