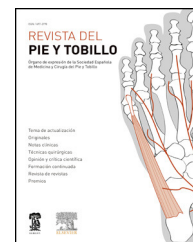




# REVISTA DEL PIE Y TOBILLO

[www.elsevier.es/rptob](http://www.elsevier.es/rptob)



ORIGINAL

## Osteotomía oblicua distal del primer metatarsiano en la cirugía del hallux rigidus. Valoración radiológica del descenso y acortamiento

A. Méndez-Gil<sup>a,b,\*</sup>, D. Poggio<sup>b</sup> y J. Asunción<sup>b,c</sup>

<sup>a</sup> Unidad de Ortopedia Infantil y Patología del Pie y Tobillo, Instituto Catalán de Traumatología y Medicina del Deporte (ICATME), Barcelona, España

<sup>b</sup> Unidad de Pie y Tobillo, Servicio de Cirugía Ortopédica y Traumatología, Hospital Clínic Barcelona, Barcelona, España

<sup>c</sup> iFoot-Barcelona y Clínica Tres Torres, Barcelona, España

Recibido el 1 de agosto de 2014; aceptado el 9 de marzo de 2015

Disponible en Internet el 22 de noviembre de 2015

### PALABRAS CLAVE

Hallux rigidus;  
Osteotomía oblicua distal;  
Acortamiento

**Resumen** Las osteotomías distales del primer metatarsiano han sido indicadas en el tratamiento quirúrgico del *hallux rigidus* leve y moderado. Su finalidad es realizar un descenso de la cabeza metatarsiana, pero a expensas de un acortamiento del mismo, lo que podría producir en ocasiones una metatarsalgia de transferencia. Realizamos una modificación de una osteotomía distal oblicua, con el objetivo de controlar y evitar un excesivo acortamiento del primer metatarsiano. El objetivo de este estudio es realizar una valoración radiológica del descenso y acortamiento realizados con esta técnica.

Revisamos 32 casos (27 pacientes) intervenidos de *hallux rigidus* con una osteotomía metatarsiana distal, sin osteotomías asociadas del resto de metatarsianos y con un año mínimo de seguimiento. La osteotomía distal consta de un trazo oblicuo, que se inicia distalmente en el dorso de la cabeza del primer metatarsiano, a 1 cm del borde articular, dirigiéndose proximalmente a nivel plantar hasta unos 3 cm de la línea articular, con una angulación variable de 10-30° dependiendo del descenso que se desea realizar; y un segundo trazo dorsal perpendicular hasta completar la osteotomía. Los *hallux rigidus* fueron clasificados según Coughlin y Shurnas. En las radiografías preoperatorias y en las postoperatorias al año de seguimiento se valoró el ángulo intermetatarsiano (AIMT), ángulo metatarso-falángico (AMTF), acortamiento y descenso del primer metatarsiano.

Se clasificaron 3 casos como grado I, 10 como II y 19 como III. El AIMT y el AMTF fueron respectivamente de 9,78° y 17,41° en el preoperatorio y de 5,88° y 4,91° al año. El acortamiento medio fue de 3,66 mm y el descenso de 1,91 mm.

Esta osteotomía modificada busca la reconstrucción tridimensional del primer metatarsiano en el *hallux rigidus*. Las ventajas que presenta es ser una osteotomía extraarticular estable,

\* Autor para correspondencia.

Correo electrónico: [ana.mendez@icatme.com](mailto:ana.mendez@icatme.com) (A. Méndez-Gil).

que permite descender adecuadamente la cabeza del primer metatarsiano con un acortamiento controlado del radio, dando una estabilidad rotacional a la cabeza metatarsal.

© 2014 SEMCPT. Publicado por Elsevier España, S.L.U. Este es un artículo Open Access bajo la licencia CC BY-NC-ND (<http://creativecommons.org/licenses/by-nc-nd/4.0/>).

## KEYWORDS

Hallux rigidus;  
Distal oblique  
osteotomy;  
Shrink

## Oblique distal osteotomy of the first metatarsal in hallux rigidus surgery. Radiological assessment of the reduction and shortening

**Abstract** Distal first metatarsal osteotomies have been indicated in the surgical treatment of mild to moderate *hallux rigidus*. Its purpose is to decrease the metatarsal head but at the expense of a shortening of the same, which can sometimes produce transfer metatarsalgia. In our center we perform a modification of an oblique distal osteotomy, in order to control and prevent excessive shortening of the first metatarsal. The aim of this study is to perform a radiographic evaluation of the decrease and shortening made with this technique.

We reviewed 32 cases (27 patients) undergoing *hallux rigidus* distal metatarsal osteotomy with no other metatarsal osteotomies associated with a year minimum follow-up. The distal osteotomy consists on a first oblique cut and it starts distally on the dorsum of the first metatarsal head with a variable angle of 10–30°; and second dorsal perpendicular cut to complete the osteotomy. The *hallux rigidus* were classified according to Coughlin and Shurnas. In the preoperative and postoperative radiographs at one year follow-up the intermetatarsal angle (IMTA), metatarsal-phalangeal angle (MTPA), shortening and lowering of the first metatarsal were assessed.

3 cases were grade I, 10 as II and 19 were classified as III. The IMTA and MTPA were respectively 9.78° and 17.° preoperatively and 5.88° and 4.91° per year. The average shortening was 3.66 mm and the lowering 1.91 mm.

This modified osteotomy looks for a three-dimensional reconstruction in the treatment of *hallux rigidus*. The advantages are to be a stable extraarticular osteotomy, which allows properly lowering the first metatarsal head with controlled shortening of the radius, giving a rotational stability to the metatarsal head.

© 2014 SEMCPT. Published by Elsevier España, S.L.U. This is an open access article under the CC BY-NC-ND license (<http://creativecommons.org/licenses/by-nc-nd/4.0/>).

## Introducción

El *hallux rigidus* se ha definido como un proceso degenerativo progresivo de la articulación metatarsofalángica-sesamoidea del primer radio, que provoca dolor, deformidad y pérdida de la movilidad, especialmente de la dorsiflexión<sup>1</sup>. Descrita en 1887 por Davies-Colley<sup>2</sup> correspondería a la segunda enfermedad más frecuente del antepié tras el *hallux valgus*<sup>1</sup>, aunque posiblemente no es diagnosticada en muchas ocasiones.

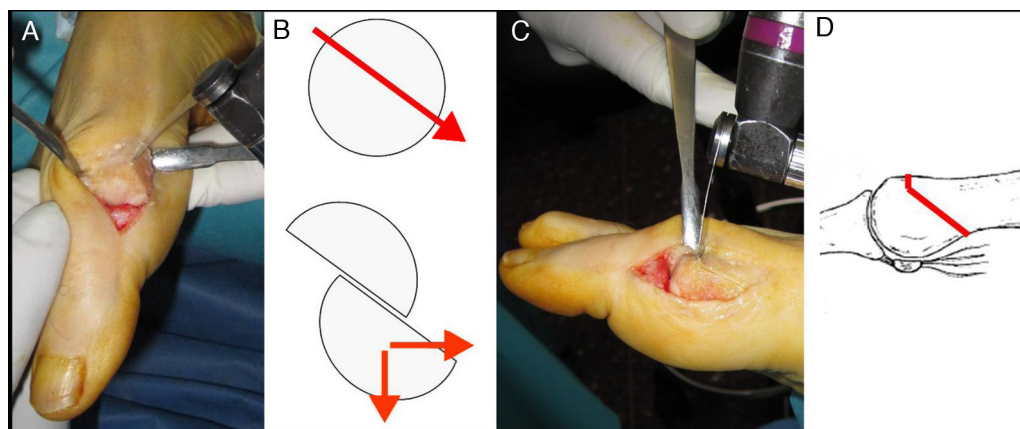
En la etiopatogenia del *hallux rigidus* se ha involucrado el ascenso relativo del primer metatarsiano secundario a una retracción de las partes blandas plantares y la flexión de la falange proximal. Las osteotomías distales del primer metatarsiano han sido indicadas en el tratamiento quirúrgico del *hallux rigidus* leve y moderado, correspondiendo a un grado I-II según la clasificación de Coughlin y Shurnas<sup>3</sup>. Existe gran controversia en el tratamiento en estos estadios, habiéndose descrito múltiples técnicas quirúrgicas, como la queilectomía, diferentes osteotomías metatarsianas y osteotomías de la falange proximal. De entre las osteotomías del primer metatarsiano destacan la osteotomía de Chevron modificada<sup>4</sup>, la de Youngswick-Austin<sup>5</sup>, Green-Watermann<sup>6</sup>, Drago<sup>7</sup>, Weil-Barouk<sup>8</sup> y la de Ronconi<sup>9</sup>, las cuales tienen como objetivo final recentrar la cabeza del

primer metatarsiano sobre la falange proximal del *hallux*, a través del descenso de la cabeza del primer metatarsiano y así, además, conseguir un aumento de la flexión dorsal de la articulación metatarsofalángica. Sin embargo, en todas ellas el descenso se obtiene a expensas de algún grado de acortamiento del metatarsiano, lo cual en algunos casos podría provocar una metatarsalgia de transferencia, especialmente en aquellos casos con una fórmula metatarsal de tipo *index minus*.

Recientemente se describió una osteotomía oblicua distal modificada del primer metatarsiano<sup>10</sup> con el fin de recentrar la cabeza del metatarsiano en el centro de la falange, pero controlando el acortamiento, y así intentar evitar las metatarsalgias de transferencia. La finalidad de nuestro estudio es comprobar si realmente se logra este objetivo mediante la valoración radiológica del descenso y acortamiento realizados con esta técnica.

## Material y métodos

Se han revisado radiológicamente 32 casos (27 pacientes) intervenidos en nuestro centro en el periodo comprendido entre enero de 2011 y enero de 2012 por afección de *hallux rigidus* y que se hubiese realizado una osteotomía oblicua distal sin osteotomías asociadas del resto de metatarsianos.



**Figura 1** Diseño de la osteotomía. En las figuras A y B se muestra el primer corte, oblicuo, iniciándose distalmente en el dorso de la cabeza del primer metatarsiano a unos 10 mm del borde articular y a 1 mm por debajo de la cortical, dirigiéndose proximalmente hasta unos 30 mm de la línea articular a nivel de la zona plantar, con una angulación variable entre 10 y 30°. En las figuras C y D se muestra el segundo corte que se inicia en la cortical dorsal a 10 mm proximal a la carilla articular (misma zona inicial del primer trazo) hasta completar la osteotomía.

Todos los casos se correspondían a un estadio I, II o III según la clasificación de Coughlin y Shurnas<sup>3</sup>, con o sin deformidad de tipo *hallux valgus* asociada y en presencia de cualquier tipo de fórmula metatarsal, presentando un año mínimo de seguimiento en el momento de su valoración.

Para la técnica quirúrgica utilizada<sup>10</sup> los pacientes se colocan en decúbito supino bajo un bloqueo poplíteo ecodirigido y torniquete de isquemia por encima de los maléolos. Bajo un abordaje medial estándar se realiza la osteotomía. Los 2 trazos de esta osteotomía (fig. 1) se planifican de la siguiente manera: un primer trazo oblicuo que se inicia distalmente en el dorso de la cabeza del primer metatarsiano, a unos 10 mm del borde articular y a 1 mm por debajo de la cortical, y se dirige proximalmente, hasta unos 30 mm de la línea articular a nivel de la zona plantar. Este primer trazo puede realizarse con una angulación variable entre 10 y 30°, dependiendo del descenso de la cabeza que deseamos conseguir; posteriormente se planifica el segundo trazo, iniciándose en la cortical dorsal del primer metatarsiano a 10 mm proximal a la carilla articular de la cabeza metatarsiana (misma zona inicial del primer trazo) hasta completar la osteotomía, por lo que la profundidad debe ser mayor a nivel lateral. Este segundo trazo es el que tiene como objetivo controlar el acortamiento del primer metatarsiano, por lo que debe realizarse en dirección perpendicular al segundo metatarsiano, ya que en caso contrario la traslación lateral de la cabeza metatarsiana podría producir un acortamiento o alargamiento del primer metatarsiano. Tras la osteotomía se procede a la liberación de las estructuras articulares laterales a través de la osteotomía<sup>11</sup>, separando los 2 fragmentos óseos, con el objetivo de realizar la apertura capsular que permita efectuar la traslación lateral de la cabeza metatarsiana y el recentraje de los sesamoideos en caso necesario. Posteriormente, se efectúa el desplazamiento lateral deseado (habitualmente entre 1 y 5 mm dependiendo del descenso que quiera realizarse), lo cual permite la corrección de la alineación en el plano anteroposterior del primer radio, así como el descenso simultáneo de la cabeza del metatarsiano. La osteotomía se fija con un tornillo canulado con doble paso de rosca de 2,5 mm de

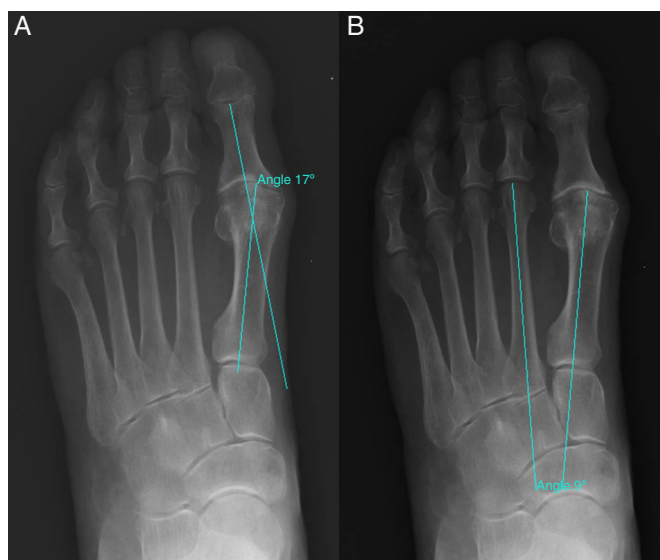
diámetro de dorsal a plantar, y finalmente se reseca con una sierra oscilante el hueso dorsal sobrante medial a la osteotomía. Habitualmente se adiciona una osteotomía de la falange proximal, tipo Akin, para corregir el *hallux valgus interfalángico*<sup>12</sup> que frecuentemente se asocia al *hallux rigidus*.

En todos los casos se utilizó el mismo protocolo posquirúrgico con un vendaje de antepié convencional que se cambiaba a la semana de la cirugía. Los puntos de sutura se retiraron entre las 2 y 3 semanas, con control radiológico al mes, a los 3 meses y al año. Para el estudio únicamente se valoraron las radiografías preoperatorias y al año de evolución. La deambulacion con carga parcial a tolerancia y zapato posquirúrgico plano se inició inmediatamente tras la cirugía, y al mes se autorizó la carga total con zapato cómodo y se inició la movilización activa de la articulación, pudiendo ser necesaria la rehabilitación en determinados pacientes.

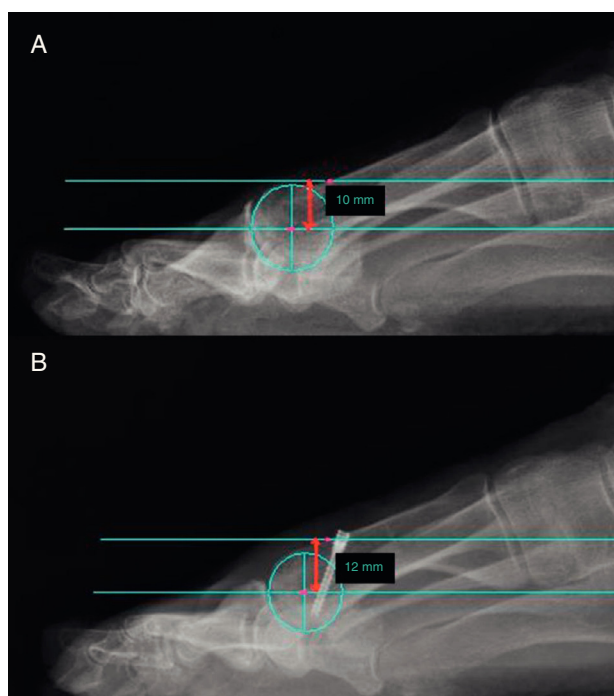
Los parámetros radiológicos que se han cuantificado para poder determinar las diferencias pre y posquirúrgicas han sido: el ángulo metatarsofalángico (AMTF) y el ángulo intermetatarsiano (AIMT) (fig. 2). Asimismo, se valoró el descenso logrado y el acortamiento asociado a la osteotomía.

Para la medición del descenso se tomó 2 puntos de referencia. Se realizaba una circunferencia en la cabeza del primer metatarsiano y su centro era el primer punto de referencia. El segundo punto de referencia era la cortical dorsal del primer metatarsiano, a 1 cm de la línea articular. Se calculaba en las radiografías preoperatorias y al año de evolución la diferencia de altura entre ambos puntos de referencia. Se restaban ambas medidas marcándonos el descenso logrado (fig. 3).

Para la medición del acortamiento se utilizó como referencia la anchura del tornillo canulado en la radiografía del seguimiento al año, medida que es conocida y estándar. A través de esta se podía calcular en la radiografía al año la longitud del primer metatarsiano y del segundo metatarsiano. El segundo metatarsiano no habría cambiado de longitud respecto al estado preoperatorio, utilizándose para calibrar la radiografía preoperatoria. Una vez calibrada se



**Figura 2** A. Medición del ángulo metatarsofalángico (AMTF). B. Medición del ángulo intermetatarsiano (AIMT).

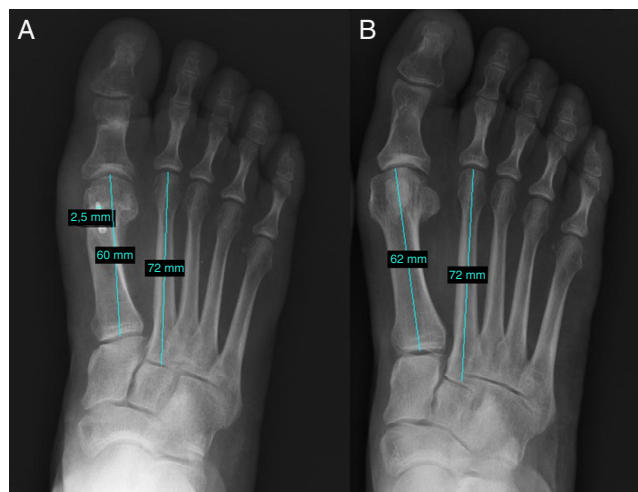


**Figura 3** Medición del descenso de la cabeza del primer metatarsiano mostrándose los puntos de referencia utilizados. A. Radiografía preoperatoria. B. Radiografía al año de evolución. La diferencia entre ambas medidas nos calcula el descenso logrado.

realizaba la medida del primer metatarsiano en el preoperatorio. Finalmente, restando ambas longitudes se obtiene el acortamiento realizado (fig. 4).

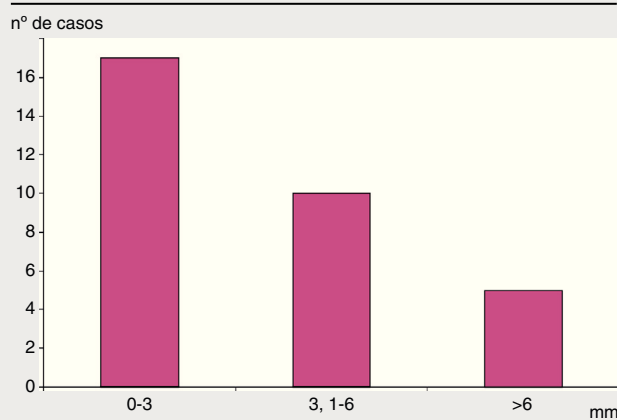
## Resultados

En total hemos revisado 27 pacientes (32 casos) que presentaban *hallux rigidus* según la clasificación de Coughlin y



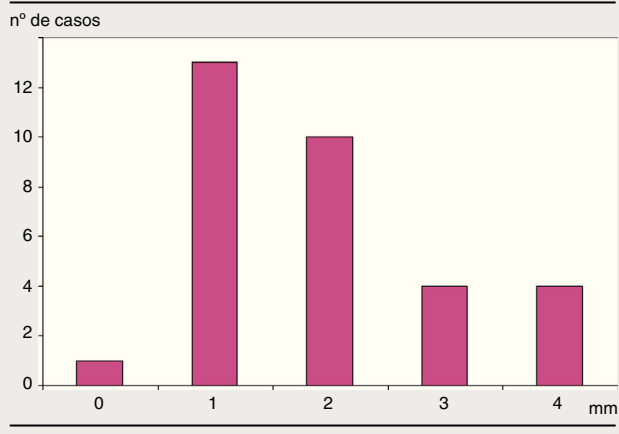
**Figura 4** Medición del acortamiento del primer metatarsiano. Se muestran radiografías en carga de uno de los casos tratados, la figura A al año de evolución y la figura B en el preoperatorio. A. Se observa el uso de la anchura del tornillo canulado para calibrar la radiografía y obtener la medida de la longitud del primer y segundo metatarsiano. B. Se utiliza la longitud del segundo metatarsiano para calibrar la figura B, medida conocida tras la medición de la figura A, y así medir la longitud del primer metatarsiano. La diferencia entre ambas longitudes del primer metatarsiano nos dará el acortamiento.

**Tabla 1** Acortamiento del primer metatarsiano



Shurnas<sup>3</sup>, un estadio I en 3 casos, II en 10 casos y III en 19 casos, siendo la media de edad de 56,44 años. Ninguno de los casos presentaba procesos infecciosos activos, afectación vascular severa, neuropatía diabética o compromiso de partes blandas dorsomediales del pie que hubiese contraindicado la cirugía. En 24 casos se realizó una osteotomía de la falange proximal tipo Akin por presencia de *hallux valgus interfalángico*, pudiendo asociarse a esta osteotomía un efecto Moberg si se creía oportuno.

El AIMT y el AMTF fueron respectivamente de 9,78° y 17,41° en el preoperatorio y de 5,88° y 4,91° al año. El acortamiento medio fue de 3,66 mm (tabla 1) y el descenso de 1,91 mm (tabla 2). Al año de la intervención los pacientes presentaron una buena evolución, con restablecimiento de la vida normal y calzado habitual. Únicamente uno de los

**Tabla 2** Descenso del primer metatarsiano

casos presentó metatarsalgia de transferencia que mejoró con el uso de plantillas sin necesidad de reintervención.

## Discusión

En los estadios I-II de la clasificación de Coughlin y Shurnas<sup>3</sup>, y en el III en ocasiones, se han descrito múltiples intervenciones quirúrgicas<sup>4,5,8,9</sup> que tratan de disminuir la sintomatología, mejorar la función de la articulación metatarsofalángica y corregir la afección en el sitio de la deformidad, a través de realizar un descenso de la cabeza metatarsiana para poder recentrar la articulación metatarsofalángica, asociado a un acortamiento que pudiese descomprimir la articulación.

Series clínicas con los diferentes métodos de osteotomías del primer metatarsiano han reportado buenos resultados clínicos<sup>13</sup>. Ronconi et al.<sup>9</sup> publicaron un 84% de buenos y excelentes resultados al realizar una osteotomía que busca la remodelación de la cabeza del primer metatarsiano, elevando el eje de rotación de la articulación metatarsofalángica y descomprimiendo el complejo sesamoidal, lo que se traduce en un aumento del rango de movilidad. Estos buenos resultados también han sido reproducidos por otros autores con osteotomías similares<sup>5,13,14,15</sup>. Sin embargo, el problema general de estas osteotomías distales es que ocasionan un acortamiento más o menos importante del primer radio, lo cual puede desarrollar secundariamente una metatarsalgia de transferencia de los radios centrales, sobre todo en aquellos pacientes con una fórmula metatarsal *index minus*, condición que suele asociarse frecuentemente con el *hallux rigidus*. Ante estos problemas de las osteotomías previamente diseñadas, tomando los conceptos de las osteotomías del primer metatarsiano de Weil-Barouk<sup>8</sup> y la de Ronconi<sup>9</sup>, se diseñó una osteotomía distal modificada del primer metatarsiano tal y como se ha descrito previamente<sup>10</sup>. Esta permite descender el primer metatarsiano, pero controlando el acortamiento, como se puede observar en los resultados.

Esta osteotomía distal oblicua modificada del primer metatarsiano busca la reconstrucción tridimensional del primer metatarsiano en el *hallux rigidus*. Además, con un desplazamiento en el plano lateral se logra un descenso importante de la cabeza al variar el ángulo de entrada de la

osteotomía. Este descenso plantar de la cabeza metatarsal se consigue por un desplazamiento en el plano transversal, a diferencia de cómo se obtiene mediante otras osteotomías que tienen el mismo objetivo, pero lo efectúan por un desplazamiento en el plano sagital<sup>10</sup>. Además, la adición del trazo dorsal permite, por un lado, controlar la longitud del primer metatarsiano, especialmente importante en la prevención de la metatarsalgia por transferencia y, por otro lado, evita la rotación de la cabeza metatarsal que podría producirse en el momento de la introducción del tornillo de osteosíntesis, de manera que en un pie derecho la cabeza metatarsiana podría girar hacia afuera por el giro del tornillo durante su introducción, lo que ocasionaría un aumento del ángulo PASA, mientras que en un pie izquierdo ocurriría lo contrario, la cabeza podría girar hacia adentro ocasionando un ángulo PASA inverso.

## Conclusiones

En resumen, las ventajas que presenta esta osteotomía distal oblicua modificada son el ser una osteotomía extraarticular estable, que permite descender adecuadamente la cabeza del primer metatarsiano con un acortamiento controlado del radio, dando adicionalmente una estabilidad rotacional a la cabeza metatarsal. Todo ello permite mejorar la movilidad articular de la primera articulación metatarsofalángica y evitar la degeneración progresiva que ocurre en el *hallux rigidus*.

## Conflicto de intereses

Los autores declaran no tener ningún conflicto de intereses.

## Bibliografía

- Asunción J, Martín X. Hallux rigidus: etiología, diagnóstico, clasificación y tratamiento. *Rev Esp Cir Ortop Traumatol*. 2010;54:321-8.
- Davies Colley N. Contraction of the metatarsophalangeal Joint of the great toe (hallux flexus). *Br Med J*. 1887;1:728.
- Coughlin MJ, Shurnas PS. Hallux rigidus: Demographics, etiology and radiographic assessment. *Foot Ankle Int*. 2003;24:731-43.
- Austin DW, Leventer EO. A new osteotomy for hallux valgus. *Clin Orthop Relat Res*. 1981;57:25-30.
- Youngswick FD. Modifications of the Austin bunionectomy for treatment of metatarsus primus elevatus associated hallux rigidus. *J Foot Surg*. 1982;21:114-6.
- Watermann H. Die arthritis deformans grosszehergruss dgelenkes. *Zeitschr Orthop Chir*. 1927;48:346-50.
- Drago J, Oloff L, Jacobs AM. A comprehensive review of hallux limitus. *Foot Surg*. 1984;23:213-20.
- Barouk LS. Techniques of osteotomies of the forefoot. *Int Monograp Journees de Bordeaux*. 1994:20-2.
- Ronconi P, Monachino P, Beleanu PM, Favilli G. Distal oblique osteotomy of the first metatarsal for the correction of hallux limitus and rigidus deformity. *J Foot Ankle Surg*. 2000;39:154-60.
- Asunción J, Poggio D, Melo R. Osteotomía distal oblicua modificada en el tratamiento del hallux rigidus. *Rev Pie Tobillo*. 2013;27:26-31.
- Asunción J, Poggio D. Transmetatarsal lateral release in hallux valgus surgery. Technical tip. *Foot Ankle Int*. 2012;33:844-7.

12. Muñoz E, Méndez A, Poggio D, Asunción J. Estudio clínico y radiológico del hallux valgus interfalángico. *Rev Pie Tobillo*. 2012;26:28–33.
13. Malerba F, Milani R, Sartorelli E, Haddo O. Distal oblique first metatarsal osteotomy in grade 3 hallux rigidus: A long-term followup. *Foot Ankle Int*. 2008;29:677–82.
14. Gonzalez JV, Garrett PP, Jordan MJ, Reilly CH. The modified Hohmann osteotomy: An alternative Joint salvage procedure for hallux rigidus. *J Foot Ankle Surg*. 2004;43:380–8.
15. Roukis T. Clinical outcomes after isolated periarticular osteotomies of the first metatarsal for hallux rigidus: A systematic review. *J Foot Ankle Surg*. 2010;49:553–60.