




Revista Española de Artroscopia y Cirugía Articular

www.elsevier.es/artroscopia



Artículo de revisión

Artroscopia de cadera en patología traumática



Víctor M. Ilizaliturri Jr. y Carlos Suárez-Ahedo*

Servicio de Reconstrucción Articular, Instituto Nacional de Rehabilitación de México, México D. F., México

INFORMACIÓN DEL ARTÍCULO

Historia del artículo:

Recibido el 27 de noviembre de 2015

Aceptado el 7 de marzo de 2016

On-line el 8 de abril de 2016

Palabras clave:

Cadera

Artroscopia

Trauma

Luxación

Cuerpos libres

R E S U M E N

La artroscopia de cadera ha aumentado su popularidad en los últimos años como una técnica mínimamente invasiva de diagnóstico y tratamiento para diversas patologías intrínsecas y/o relacionadas con la cadera. La realización de procedimientos artroscópicos de cadera aumentó en más de un 600% del año 2006 al año 2010 en Estados Unidos. La utilización de la artroscopia de cadera en patología de origen traumático ha ido incrementando, lo que permite que cada vez sea mayor el número de pacientes que son tratados mediante esta. Usualmente la artroscopia de cadera se realiza posterior a la reducción de la luxación y/o tratamiento de la lesión inicial, frecuentemente es porque el paciente presenta dolor inguinal persistente o en relación con la actividad física y en ocasiones acompañado de síntomas mecánicos. Otra de las ventajas de la artroscopia de cadera en casos de origen traumático es la reparación de los tejidos blandos que se dañan al momento de la lesión o con el tratamiento inicial, la extracción de fragmentos libres intraarticulares y visualización directa de reducciones articulares incongruentes. A pesar de que no existen indicaciones específicas, la utilización de artroscopia de cadera en casos de patología de origen traumático es una herramienta muy útil que seguirá aumentando sus indicaciones y opciones de tratamiento.

© 2016 Publicado por Elsevier España, S.L.U. a nombre de Fundación Española de Artroscopia. Este es un artículo Open Access bajo la CC BY-NC-ND licencia (<http://creativecommons.org/licencias/by-nc-nd/4.0/>).

Hip arthroscopy in traumatic hip pathology

A B S T R A C T

Hip arthroscopy has increased in popularity in recent years as a minimally invasive technique for diagnosis and treatment of various intrinsic hip-related pathologies. From 2006 to 2010, hip arthroscopic procedures have increased by over 600% in the United States.

Hip arthroscopy in trauma cases is often performed after the initial treatment and if the patient continues with symptoms, usually related to physical activity, and sometimes accompanied by mechanical symptoms. Another advantage of arthroscopy in traumatic hip injury is the repair of the soft tissues that are damaged at the time or with the initial treatment, the extraction of loose fragments between the joints, and to visualise incongruent

Keywords:

Hip

Arthroscopy

Trauma

Dislocation

Loose bodies

* Autor para correspondencia.

Correo electrónico: drsuarezahedo@gmail.com (C. Suárez-Ahedo).

<http://dx.doi.org/10.1016/j.reaca.2016.03.001>

2386-3129/© 2016 Publicado por Elsevier España, S.L.U. a nombre de Fundación Española de Artroscopia. Este es un artículo Open Access bajo la CC BY-NC-ND licencia (<http://creativecommons.org/licencias/by-nc-nd/4.0/>).

joint reductions directly. Although there are no specific indications, the use of hip arthroscopy in trauma cases is a very useful tool that will continue to increase its indications and treatment options.

© 2016 Published by Elsevier España, S.L.U. on behalf of Fundación Española de Artroscopia. This is an open access article under the CC BY-NC-ND license (<http://creativecommons.org/licenses/by-nc-nd/4.0/>).

Introducción

La artroscopia de cadera ha aumentado su popularidad en los últimos años como una técnica mínimamente invasiva de diagnóstico y tratamiento para diversas patologías intrínsecas y/o relacionadas con la cadera. Ha sido utilizada incluso para aquellos casos de pacientes con problemas de origen traumático¹⁻⁵. El primer reporte que se tiene de la utilización de un artroscopio en trauma de cadera es de 1980, por Goldman et al.⁶, en la que describe la extracción de una bala de la región posterosuperomedial de la superficie articular del fémur. Los tipos de traumatismo que pueden afectar a la cadera son muy variados, la luxación traumática de la cadera es la más frecuentemente reportada en la literatura, se trata de una urgencia ortopédica que requiere su reconocimiento temprano y atención inmediata para un mejor pronóstico^{7,8}. La mayoría de las luxaciones de cadera suceden como resultado de trauma de alta energía y en pacientes jóvenes. Las luxaciones de cadera frecuentemente producen severos daños a la articulación que pueden comprometer el regreso del paciente a su nivel previo de actividad⁹. Lesiones traumáticas de menor intensidad también son capaces de producir daño articular clínicamente sintomático pero de difícil diagnóstico con técnicas de imagenología (radiografías simples, tomografía axial computada (TAC) o incluso, resonancia magnética nuclear pueden no demostrar patología intraarticular); por lo que el uso de la artroscopia de cadera como método diagnóstico es también válido.

En los Estados Unidos la realización de procedimientos artroscópicos de cadera aumentó en más de un 600% del año 2006 al año 2010, con una tasa de complicaciones de aproximadamente el 5%¹⁰. Sin embargo, sus indicaciones específicas en pacientes con traumatismo de cadera aún no están bien definidas.

Cuadro clínico

En la mayoría de los casos, el cirujano artroscopista de cadera será interconsultado posterior a la reducción de la luxación y/o tratamiento de la lesión inicial, cuando el paciente ya ha iniciado incluso la marcha y avanzado en el proceso de rehabilitación. Frecuentemente el paciente se presenta con dolor inguinal persistente o en relación con la actividad física y en ocasiones acompañado de síntomas mecánicos. Dichos síntomas limitan la capacidad del paciente de alcanzar un nivel funcional cercano al previo a la lesión. En el caso de luxaciones traumáticas de cadera frecuentemente se debe a la presencia de fragmentos libres intraarticulares o reducciones articulares incongruentes⁷. No existen en la literatura datos concretos acerca de la incidencia de lesiones labrales después de una

luxación traumática de la cadera aunque se cree que puede ser una causa de dolor posterior a la reducción cerrada de la cadera¹¹. Por otra parte, la inestabilidad residual secundaria a la luxación traumática puede tener su origen en diversas patologías como rotura de ligamento redondo, etc., por lo que es importante que se diagnostique realizando un protocolo de estudio completo para realizar el tratamiento apropiado¹². La exploración artroscópica de la cadera puede evidenciar daños intraarticulares que pudieron no ser tomados en cuenta en la evaluación inicial o que no eran susceptibles de tratamiento durante la primera intervención^{7,9}.

Imagenología

Inicialmente a todo paciente con traumatismo de cadera se le solicita por lo menos una radiografía anteroposterior de pelvis para detectar la presencia de fracturas, pérdida de la congruencia articular o fragmentos libres dentro y fuera de la articulación. La TAC con cortes de 2-3 mm es útil para identificar la anatomía, presencia de fracturas y/o cuerpos libres intraarticulares, la reconstrucción 3-D es utilizada frecuentemente para planificación preoperatoria y la evaluación tridimensional de la pelvis^{13,14}. La superioridad de la resonancia magnética nuclear¹¹⁻¹³ con o sin contraste comparada con la TAC para evaluar cartílago, músculo, ligamentos y/o la presencia de líquido intraarticular, hace que sea el método diagnóstico de elección cuando se considere que el cuadro clínico es por alguna lesión en dichos tejidos¹⁴. Sin embargo, no siempre estos estudios son capaces de detectar fragmentos pequeños, como lo demostró Katayama et al.¹⁵ quién reportó que en 20 casos encontró pequeños fragmentos osteocondrales durante la cirugía artroscópica, pero en las radiografías preoperatorias y las tomografías, solamente fueron detectados en 16 casos (80%); concluyendo que pequeños fragmentos de un tamaño <5 mm son difíciles de ver en radiografías, tomografías o incluso resonancia magnética. En otro estudio, Yamamoto et al.⁵ encontraron que pequeños fragmentos óseos u osteocondrales fueron detectados en el 80% de los pacientes tratados, incluyendo un paciente con una luxación simple. Estos fragmentos no fueron detectados en ninguna de las radiografías o tomografías previas.

Tratamiento

El uso de artroscopia de cadera en el tratamiento de pacientes con luxación traumática de cadera sigue siendo motivo de controversia, ya que no existe en la literatura información suficiente en cuanto a en qué momento es mejor realizar la artroscopia. Una de las causas por las cuales es recomendable

hacer la artroscopia de cadera de manera inicial, es cuando existen fragmentos intraarticulares o interposición de tejidos blandos^{7,16} que impiden realizar una reducción concéntrica adecuada. Sin embargo, en algunas ocasiones la poca visibilidad que se tiene como resultado del evento traumático agudo puede resultar en una extracción incompleta de dichos fragmentos, una reparación de tejidos inadecuada e incluso se han publicado reportes de casos con complicaciones secundarias al tratamiento artroscópico en los primeros 2-5 días posteriores a la lesión.

Como se mencionó anteriormente en el apartado de cuadro clínico, en la mayoría de las ocasiones el uso de artroscopia de cadera será en una fase subaguda, cuando el paciente inicie con síntomas debidos a alguna lesión residual posterior al tratamiento quirúrgico.

Cuerpos libres

La artroscopia de cadera es un método útil y menos invasivo para el diagnóstico y tratamiento de la patología intraarticular. Foulk y Mullis² describieron las indicaciones relativas para la realización de artroscopia de cadera en casos de luxación: como alternativa para artrotomía abierta para reducción no concéntrica, para abordar una luxación asociada con una fractura acetabular estable que no requiere reducción abierta y fijación interna y/o para evaluación de cuerpos libres intraarticulares o una lesión labral residual.

Es muy común que en la luxación traumática de la cadera se generen cuerpos libres que aceleren la aparición de osteoartritis de la articulación. Esta se presenta con una frecuencia de 24 a 54%^{5,7-10} en una luxación simple de cadera, esto es, sin fractura asociada y hasta un 88% en aquellos pacientes con alguna fractura de la cadera asociada¹⁵.

Mullis et al.¹⁷ en 39 caderas luxadas reportó una incidencia del 92% de cuerpos libres por vía artroscópica, incluyendo 7 casos de 9 en los cuales ningún cuerpo libre había sido identificado por TAC.

A pesar de que la utilización de la artroscopia para tratar estos pacientes conlleva un menor riesgo si lo comparamos con un procedimiento abierto, la artroscopia no está exenta de complicaciones, como: edema escrotal, lesión del nervio femorocutáneo lateral, lesiones nerviosas transitorias del nervio pudendo, peroneo, ciático, femoral, lesiones del cartilago articular por el uso de instrumentos e incluso arresto cardiaco o síndrome compartamental abdominal. Por lo que generalmente la artroscopia se realiza 3 semanas posteriores a la lesión inicial, una vez que la cápsula articular se restablece para evitar la extravasación de fluido que permita la óptima visualización^{7,9,10}.

Tejidos blandos

Las lesiones de los tejidos blandos alrededor de la cadera, en la mayoría de las ocasiones son complejas, pero es difícil saber el estado que guardaban estas antes de la lesión, o si son resultado de la luxación misma. Las lesiones del labrum usualmente son lesiones complejas que pueden ser reparadas si existe labrum suficiente, el desbridamiento se prefiere en aquellos casos en los que el tejido remanente no es suficiente para ser reparado y finalmente se puede considerar la

Tabla 1 – Fractura de la cabeza femoral. Clasificación de Pipkin

Tipo	Características
Tipo I	Traza de fractura por debajo del ligamento redondo. No coincide con la zona de apoyo
Tipo II	Traza de fractura por encima del ligamento redondo. Compromete la zona de apoyo
Tipo III	Tipo I o II con fractura del cuello femoral asociada. Es la de peor pronóstico
Tipo IV	Cualquiera de las anteriores con fractura asociada del acetábulo
Tipo V	Fractura de la cabeza asociada a la luxación posterior

reconstrucción del labrum para aquellos casos en los que no se logra restituir el sello labral durante la inspección dinámica de la cadera, tal y como lo describe Ilizaliturri et al.⁷ quienes publicaron los resultados de 17 pacientes tratados entre 2002 y 2006 con artroscopia de cadera por presentar síntomas mecánicos posteriores a una luxación posterior traumática de cadera, manejada inicialmente con reducción cerrada. El tiempo promedio entre la reducción cerrada y la realización de la artroscopia fue de 3 meses. En 14 de los pacientes tratados se encontraron lesiones de labrum anterior, en 6 pacientes encontraron lesiones de labrum posterior, 16 pacientes presentaron lesión condral acetabular, 17 pacientes con lesión condral en la cabeza femoral y 14 de ellos presentaron fragmentos libres intraarticulares, no se detectaron roturas completas de ligamento redondo, ni tampoco se encontraron fragmentos libres en la periferia articular. Usando la escala de la Western Ontario and McMaster Universities Osteoarthritis Index el promedio preoperatorio fue de 46 y el posquirúrgico fue de 87. Dos pacientes requirieron de un reemplazo total de cadera, uno por presentar datos de osteoartritis y otra paciente más por presentar datos de osteonecrosis. En esta publicación las lesiones más frecuentes fueron las lesiones condrales de la cabeza femoral y las lesiones labrales. En 14 pacientes se encontraron fragmentos osteocondrales libres intraarticulares.

En el caso de una luxación traumática de cadera, la reducción cerrada debe ser dentro de las primeras 6 h, según un estudio previo¹⁷, ya que la incidencia de osteonecrosis es de hasta 58,8% posterior a este tiempo, comparado con un 4,8% de incidencia si se realiza en las primeras 6 h. Philippon et al.⁹ sugieren como parte del manejo inicial de la luxación traumática de cadera, la reducción cerrada acompañada de una aspiración intracapsular para disminuir la presión intraarticular y disminuir la posibilidad de potenciales complicaciones.

Fracturas

Con la mejoría en las técnicas artroscópicas es posible pensar ahora que la artroscopia de cadera es una herramienta útil en la reducción y fijación de fracturas. Desde el año 2003, Yamamoto et al.⁵ reportaron el tratamiento de 5 pacientes con fractura de cabeza femoral en pacientes con luxación. Posteriormente Matsuda¹⁸ en 2009 reportó la fijación interna mediante artroscopia de un fragmento de la región superior de la fovea de la cabeza femoral. Por lo

general, usando la clasificación descrita por Pipkin¹⁹, las de tipo I (tabla 1) son las que más se tratan mediante artroscopia como lo han descrito Lansford et al.²⁰ y Park et al.²¹. En el lado acetabular, la artroscopia se utiliza principalmente para valorar la congruencia articular posterior a una reducción indirecta. Yamamoto et al.⁵, reportaron el uso con éxito de artroscopia en casos de reducción de fracturas acetabulares. Sin embargo, los reportes en la literatura aún son escasos. Matsuda en 2010²² reportó 4 casos en los que utilizó la artroscopia de cadera para la reducción de fracturas tanto de la cabeza femoral, así como del acetábulo, obteniendo buenos resultados.

Cuerpo extraño

Otra ventaja de la utilización de artroscopia en cadera en trauma es la extracción de cuerpos extraños intraarticulares. Al-Asiri et al.²³ en 2012 reportaron el caso de la extracción de una bala intraarticular con éxito, pero no es el único reporte que existe con respecto a este tema, previos reportes de otros autores han demostrado las ventajas de la utilización de la artroscopia para la extracción de cuerpos extraños de la cadera²⁴⁻²⁶, evitando la artrotomía, lo que permite evitar complicaciones y acelerar el proceso de rehabilitación.

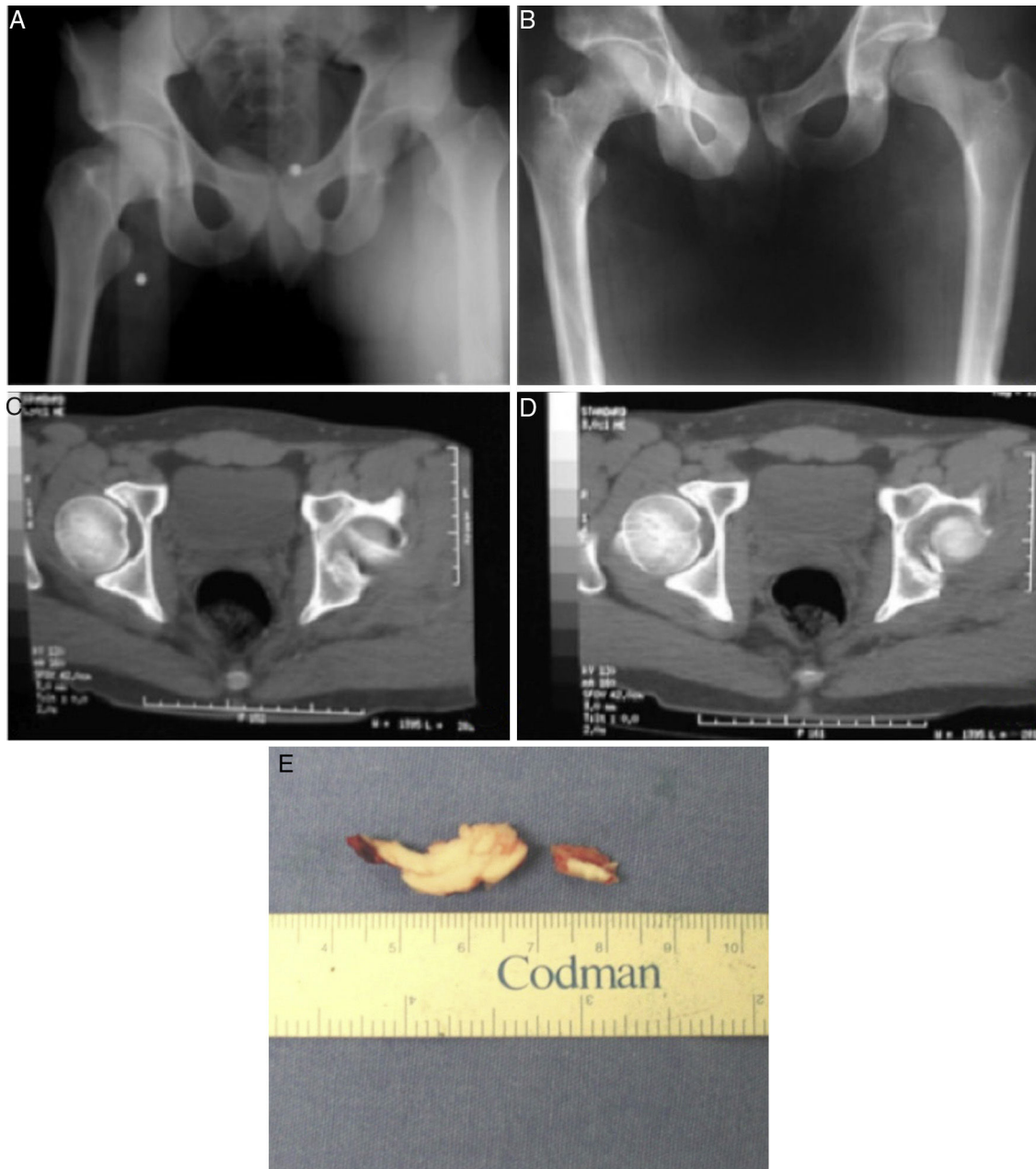


Figura 1 – A) Radiografía AP de pelvis que muestra luxación de cadera izquierda. B) Reducción incongruente por fragmento intraarticular. C) y D) Imagen tomográfica que demuestra fragmento intraarticular en cadera izquierda. E) Fragmento osteoarticular extraído mediante artroscopia.

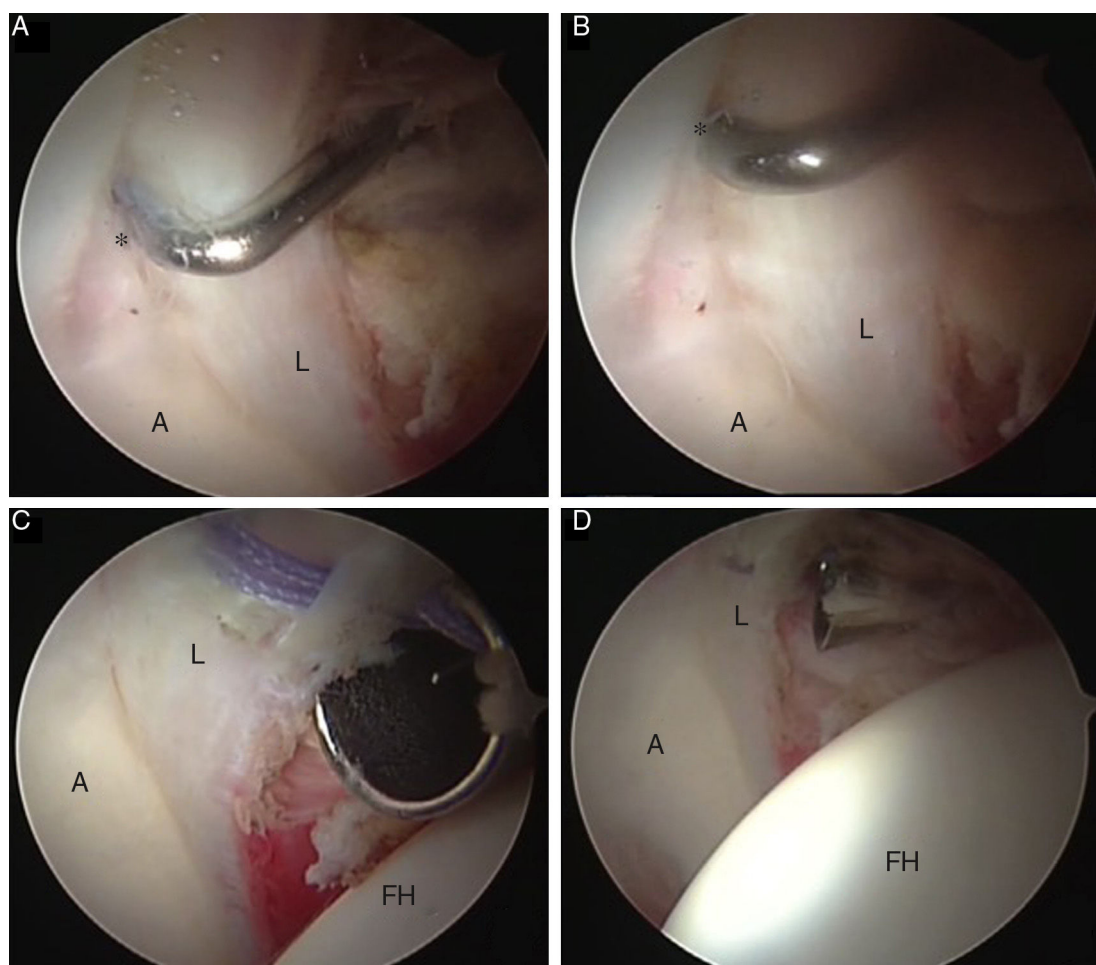


Figura 2 – A) y B) Imágenes artroscópicas de lesión de labrum posterior y defecto condral acetabular (*) secundario a luxación traumática posterior de cadera izquierda. C) y D) Imágenes artroscópicas que demuestran la reparación labral con un anclaje y sutura, con el portal lateral para la lente de 70° y el portal anterior para la introducción de los instrumentos. A: acetábulo; CF: cabeza femoral; L: labrum.

Casos ejemplo

Caso 1

Paciente masculino de 34 años con antecedente de luxación posterior traumática de cadera izquierda (fig. 1 A). El paciente fue tratado mediante reducción cerrada dentro de las primeras 5 h posteriores a la luxación. Se presentó una reducción incongruente de la articulación coxofemoral izquierda, aparentemente debida a la presencia de un fragmento óseo intraarticular (fig. 1 B). El paciente fue referido a nuestro servicio tres semanas después de la reducción inicial, donde solicitamos tomografía computada de la cadera. La presencia intraarticular del mencionado fragmento se corrobora mediante tomografía computada (fig. 1 C y D). El paciente fue sometido a resección artroscópica del fragmento de forma inmediata, logrando una reducción concéntrica. En la figura 1 E se muestra el fragmento referido.

Caso 2

Paciente femenino de 27 años con antecedente de luxación traumática de cadera izquierda en accidente vehicular, quien fue referida al servicio tres meses después de la reducción cerrada, la misma que fue realizada dentro de las primeras 5 h después del accidente, por presentar dolor inguinal en relación con la actividad física y a la flexión de cadera prolongada. En los estudios no se encontró evidencia de fragmentos intraarticulares o reducción incongruente. No se observó evidencia de lesión labral o condral en la resonancia magnética contrastada. Cuatro meses después se realizó cirugía artroscópica de cadera y se demostró la presencia de un defecto osteocondral (*) en el borde acetabular posterolateral de 1x1 cm, adyacente al labrum (L), zona 4(31) (fig. 2 A). En la figura 2 B se observa separación del labrum (L) del borde acetabular (A). Se realizó reparación labral translabral con anclas de sutura, la cabeza femoral (CF) se ve en la parte inferior de la imagen (fig. 2 C y D). No se encontró el fragmento correspondiente a la zona del defecto.

Caso 3

Paciente femenino de 33 años de edad con antecedente de fractura, luxación posterior y cadera derecha, con lesión tipo Pipkin 1 de cabeza femoral. Tratada inicialmente mediante reducción cerrada. Fue referida a nuestro servicio 6 meses

después de la reducción cerrada por persistencia de dolor inguinal, limitación en los rangos de movilidad, principalmente a la rotación interna y bloqueos articulares. Se realizó tomografía computada evidenciándose fragmento óseo adyacente al borde acetabular posterosuperior (fig. 3 A) indicado por la flecha blanca. Se observa también reducción

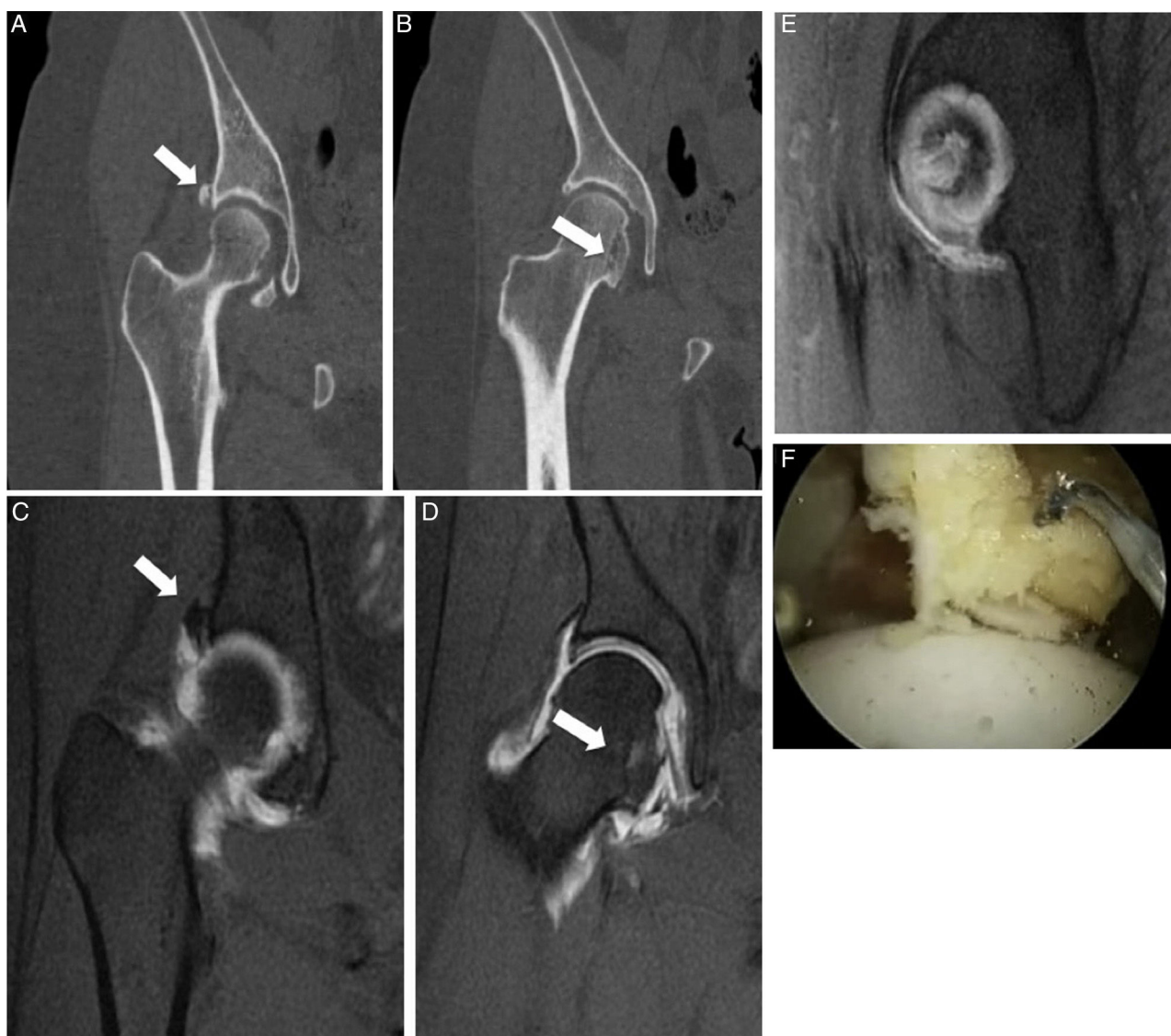


Figura 3 - A) Tomografía de cadera derecha donde se observa fragmento óseo adyacente periacetabular posterosuperior (flecha blanca). B) Tomografía de cadera derecha donde se observa también reducción incongruente de fragmento ya consolidado de fractura de Pipkin (flecha blanca). C) Resonancia magnética de cadera derecha donde se observa fragmento óseo adyacente periacetabular posterosuperior (flecha blanca). D) Resonancia magnética de cadera derecha donde se observa también reducción incongruente de fragmento ya consolidado de fractura de Pipkin (flecha blanca). E) Resonancia magnética de cadera derecha que demuestra hipertrofia de tejidos a nivel de fosa acetabular. F) y G) Imágenes artroscópicas de cadera derecha en las que se observa resección de tejido hipertrofico en fosa acetabular. H) Imagen artroscópica de fosa acetabular ya sin tejido hipertrofico. En las figuras F)-H), el artroscopio con lente de 70° se introdujo mediante el portal lateral, los instrumentos mediante el portal anterior. I) y J) Secuencia fluoroscópica que demuestra la resección del fragmento óseo adyacente al borde acetabular (*). K) Imagen artroscópica que demuestra el proceso de resección del fragmento óseo (*), la lente de 70° se introdujo mediante el portal lateral y se empleó el portal anterior para la resección. L) Imagen fluoroscópica posterior a la resección del fragmento óseo. M) Imagen tomográfica del fragmento ya consolidado de la fractura de Pipkin con reducción incongruente (flecha blanca). N) Resección de la porción anteroinferior incongruente de la unión en la cabeza y cuello femoral. O) Porción incongruente ya resecada. En las figuras N)-O) se empleó el portal lateral para la introducción de la lente de 70° y el portal anterior como portal de trabajo. A: acetábulo; CF: cabeza femoral; L: labrum.

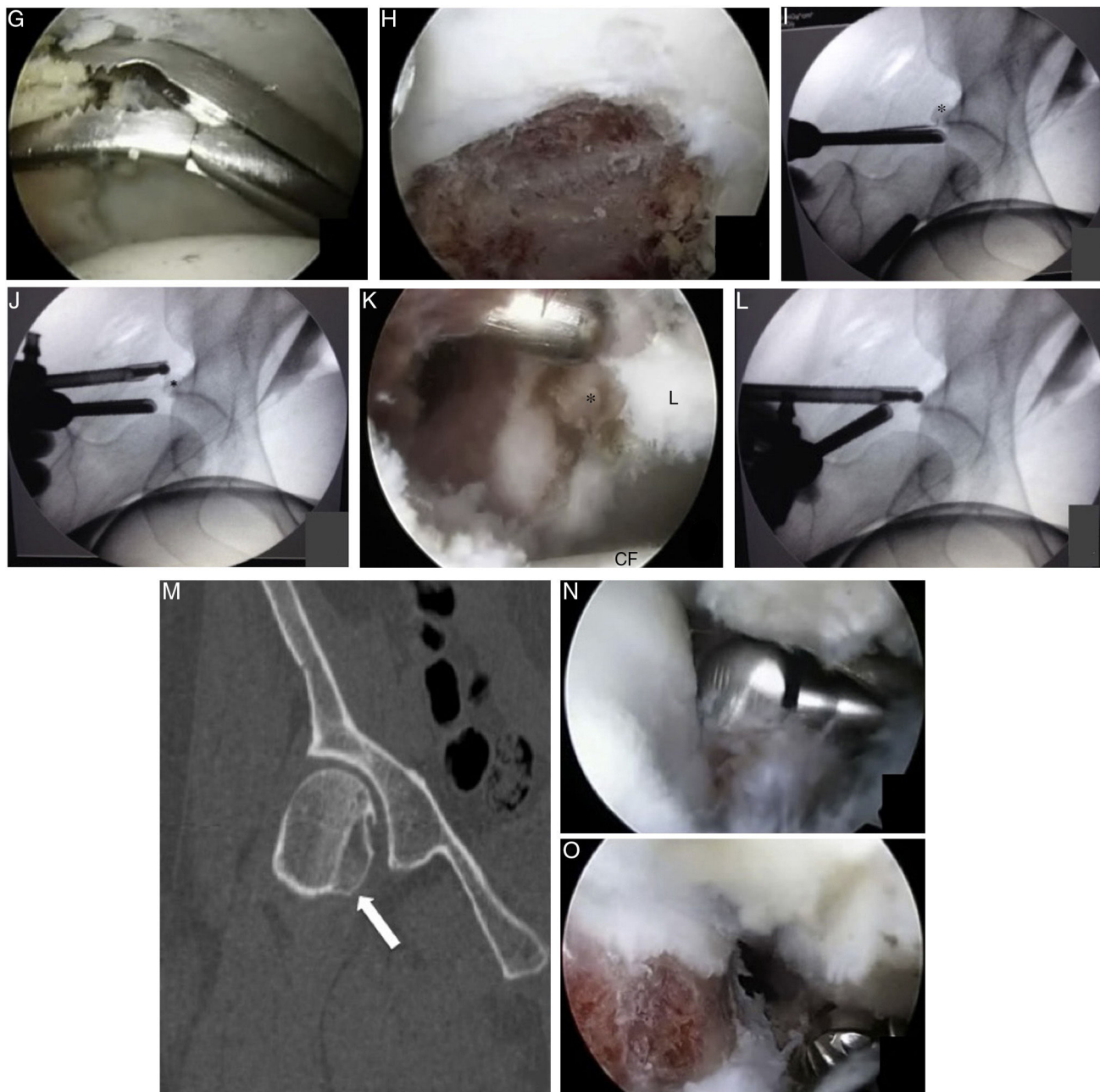


Figura 3 – (Continuación).

incongruente de fragmento ya consolidado de fractura de Pipkin (fig. 3 B). Se realizó resonancia magnética contrastada en la que se confirma la presencia del fragmento óseo adyacente al borde acetabular posterosuperior, aparentemente cicatrizado al mismo, con la presencia de una rotura labral inmediatamente inferior al fragmento (flecha blanca) (fig. 3 C). Se observa la presencia de fragmento ya consolidado de fractura de Pipkin con reducción incongruente y gran cantidad de tejido alrededor del ligamento redondo (fig. 3 D).

Se realizó cirugía artroscópica de cadera en la que se encontró hipertrofia de tejido en el interior de la fosa acetabular como se evidenció en la resonancia magnética (fig. 3 E). Secuencia artroscópica que demuestra resección

de tejido hipertrófico de la fosa acetabular (fig. 3 F,G y H).

La figura 3 I refleja una secuencia que demuestra la resección del fragmento óseo adyacente al borde acetabular (*). En la figura 3 I, se observa en imagen fluoroscópica la identificación del fragmento óseo (*). En la figura 3 J se demuestra fluoroscópicamente en artroscopio y la fresa en posición para la resección del fragmento óseo (*). La figura 3 K presenta la fotografía artroscópica que demuestra el proceso de resección del fragmento óseo (*). Se observa el labrum (L) a la derecha de la imagen y la cabeza femoral (CF) en la parte inferior de la fotografía. En la figura 3 L se observa una imagen fluoroscópica posterior a la resección del fragmento óseo.

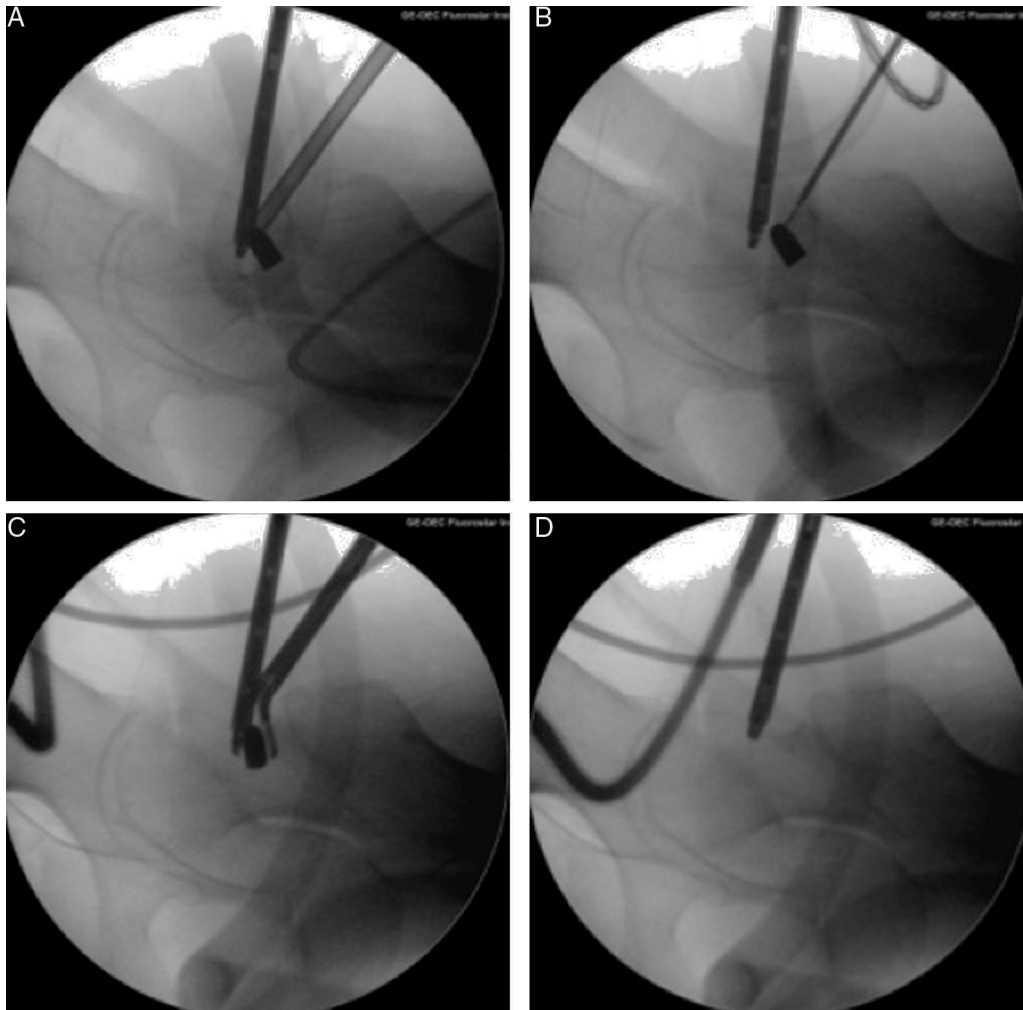


Figura 4 – A-B). Secuencia de imágenes fluoroscópicas que demuestran la utilización de equipos de radiofrecuencia para la desbridación del tejido cicatrizal alrededor del proyectil de arma de fuego. **C)** Imagen fluoroscópica donde se observa el momento en que se va a retirar el proyectil de arma de fuego utilizando una pinza artroscópica. **D)** Imagen fluoroscópica en la que se corrobora que no hayan quedado fragmentos del proyectil de arma de fuego dentro de la articulación.

En la **figura 3 M** se demuestra una imagen tomográfica del fragmento ya consolidado de la fractura de Pipkin con reducción incongruente. La **figura 3 N** presenta la resección de la porción anteroinferior incongruente de la unión en la cabeza y cuello femoral. La **figura 3 O** demuestra la imagen una vez resecada la porción incongruente.

Caso 4

Paciente masculino de 33 años de edad quien recibió herida por proyectil de arma de fuego en la región de la cadera izquierda. Sin presentar lesión neurovascular o fracturas. Fue inicialmente atendido mediante aseo del orificio de entrada y antibioticoterapia. Fue referido a nuestro servicio 6 meses después de la lesión por presentar dolor a la flexión y en relación con la actividad física. Se encuentra la presencia de proyectil de arma de fuego alojado intracapsularmente en la zona posterosuperior del cuello femoral. Se procedió a la resección artroscópica del proyectil (**fig. 4 A - D**). Secuencia de imágenes fluoroscópicas que demuestran la resección artroscópica

del proyectil de arma de fuego alojado en el compartimento periférico de la cadera izquierda.

Discusión

A pesar de que existen en la literatura estudios sobre la utilidad de la artroscopia de cadera en lesiones traumáticas, no existen aún indicaciones específicas y aunque la artrotomía ha demostrado ser efectiva, la alta incidencia de morbilidad y la visualización disminuida abre el panorama para la utilización cada vez mayor de la artroscopia⁷.

La incidencia de las complicaciones se correlaciona con la severidad del trauma. Se ha reportado que la osteonecrosis puede ocurrir con una incidencia de hasta casi el 60% y dependerá de la severidad del trauma, así como del tiempo transcurrido entre el trauma y la reducción cerrada¹⁷.

Evans et al.²⁷ experimentalmente comprobó que los fragmentos libres cartilaginosos dentro de la articulación incrementan la actividad enzimática condrolítica e

inducen a artrosis secundaria. Upadhyay et al. en 1983²⁸ realizó un estudio a largo plazo con plazo promedio de 14,7 años que involucraron 74 casos de luxación traumática simple de cadera. Ellos reportaron que del total, un 24% de los pacientes desarrollaron osteoartritis.

Sin embargo la literatura, así como los resultados en cuanto a la reducción de fragmentos óseos por vía artroscópica sigue siendo limitada²⁹.

En conclusión, el uso de la artroscopia de cadera para el tratamiento de lesiones traumáticas debe ser realizada por un cirujano experimentado, ya que la alteración en la anatomía normal de la cadera, la presencia de hemartrosis en fase aguda y la pérdida de la integridad de la cápsula articular puede dificultar la realización del procedimiento y resultar en complicaciones severas para el paciente. Es importante recordar que el paciente pudo tener alguna condición previa como atrapamiento femoroacetabular o displasia que pudo predisponer a la lesión y deberá diagnosticarse para su tratamiento al mismo tiempo si es posible. Como ya mencionamos anteriormente, la literatura actual es escasa por lo que una mayor investigación en el tema y desarrollo de tecnología es necesaria.

Conflicto de intereses

El Dr. Víctor M. Ilizaliturri Jr. es consultant de ConMed Linvatec, ZimmerBiomet y DepuySynthes.

BIBLIOGRAFÍA

- Byrd JWT, Jones KS. Traumatic rupture of the ligamentum teres as a source of hip pain. *Arthroscopy*. 2004;20:385-91.
- Fouls DM, Mullis BH. Hip dislocation: evaluation and management. *J Am Acad Orthop Surg*. 2010;18:199-209.
- Philippon MJ, Kuppersmith DA, Wolff AB, Briggs KK. Arthroscopic findings following traumatic hip dislocation in 14 professional athletes. *Arthroscopy*. 2009;25:169-74.
- Svoboda SJ, Williams DM, Murphy KP. Hip arthroscopy for osteochondral loose body removal after a posterior hip dislocation. *Arthroscopy*. 2003;19:777-81.
- Yamamoto Y, Ide T, Ono T, Hamada Y. Usefulness of arthroscopic surgery in hip trauma cases. *Arthroscopy*. 2003;19:269-73.
- Goldman A, Minkoff J, Price A, Krinick R. A posterior arthroscopic approach to bullet extraction from the hip. *J Trauma*. 1987;27:1294-300.
- Ilizaliturri VM, González-Gutierrez B, González-Ugalde H, Camacho-Galindo J. Hip arthroscopy after traumatic hip dislocation. *Am J Sports Med*. 2011;39:50S.
- Levin PE. Hip dislocations. En: Browner BD, Jupiter JB, Levine AM, et al, editores. *Skeletal trauma*. Philadelphia: WB Saunders; 1998. p. 1713-50.
- Newman JT, Saroki AJ, Philippon MJ. Hip arthroscopy for the management of trauma: a literature review. *J Hip Preserv Surg*. 2015;2:242-8.
- Bozic KJ, Chan V, Valone FH 3rd, Feeley BT, Vail TP. Trends in hip arthroscopy utilization in the United States. *J Arthroplasty*. 2013;28 8 Suppl:140-3.
- Khanna V, Harris A, Farrokhfar F, Phil M, Choudur HN, Wong IH. Hip arthroscopy: prevalence of intra-articular pathologic findings after traumatic injury of the hip. *Arthroscopy*. 2014;30:299-304.
- Vasileff WK, Patel SH, Karns MR, Voos JE, Salata ML. Traumatic hip instability. *Op Tech Sports Med*. 2015;23:195-202.
- Clegg TE, Roberts CS, Greene JW, Prather BA. Hip dislocations-epidemiology, treatment, and outcomes. *Injury*. 2010;41:329-34.
- Deakin DE, Porter K. Traumatic hip dislocation in adults. *Trauma*. 2009;11:189-97.
- Katayama G, Sawaguchi T, Akagawa S. Treatment of traumatic fracture- dislocation of the hip with intraarticular fragments. *1987;30:1057-65*.
- Kashiwagi N, Suzuki S, Seto Y. Arthroscopic treatment for traumatic hip dislocation with avulsion fracture of the ligamentum teres. *Arthroscopy*. 2001;17:67-9.
- Mullis B, Laurence D. Hip arthroscopy to remove loose bodies after traumatic dislocation. *J Orthop Trauma*. 2006;20:22-6.
- Matsuda DK. A rare fracture, an even rarer treatment: the arthroscopic reduction and internal fixation of an isolated femoral head fracture. *Arthroscopy*. 2009;25:408-12.
- Pipkin G. Treatment of grade IV fracture-dislocation of the hip. *J Bone Joint Surg Am*. 1957;39:1027-42.
- Lansford T, Munns S. Arthroscopic treatment of Pipkin type I femoral head fractures: A report of 2 cases. *J Orthop Trauma*. 2012;26:e94-6.
- Park MS, Her IS, Cho HM, Chung YY. Internal fixation of femoral head fractures (Pipkin I) using hip arthroscopy. *Knee Surg Sports Traumatol Arthrosc*. 2014;22:898-901.
- Matsuda DK. Hip arthroscopy for trauma: Innovative techniques for a new frontier. *Orthopedics today*. 2010;30:6-9.
- Al-Asiri J, Wong I. Arthroscopic bullet removal from the acetabulum (hip joint). *J Surg Tech Case Rep*. 2012;4:121-5.
- Cory JW, Ruch DS. Arthroscopic removal of a .44 caliber bullet from the hip. *Arthroscopy*. 1998;14:624-6.
- Meyer NJ, Thiel B, Ninomiya JT. Retrieval of an intact, intraarticular bullet by hip arthroscopy using the lateral approach. *J Orthop Trauma*. 2002;16:51-3.
- Mineo RC, Gittins ME. Arthroscopic removal of a bullet embedded in the acetabulum. *Arthroscopy*. 2003;19:e121-4.
- Evans CH, Mazocchi RA, Nelson DD. Experimental arthritis induced by intraarticular injection of allogenic cartilaginous particles into rabbit knees. *Arthritis Rheum*. 1984;27:200-8.
- Upadhyay SS, Moulton A, Srikrishnamurthy K. An analysis of the late effects of traumatic posterior dislocation of the hip without fracture. *J Bone Joint Surg Br*. 1983;65:150-2.
- Ilizaliturri VM Jr, Byrd JWT, Sampson TG, Guanche CA, Philippon MJ, Kelly BT, Dienst M, Mardones R, Shonnard P, Larson CM. A geographic zone method to describe intra-articular pathology in hip arthroscopy: cadaveric study and preliminary report. *Arthroscopy*. 2008;24:534-9.